

Rodríguez U., Ángel A.; Arcos O., Hansely K.; Ascue G., Daniel A.; Moreno D., Saúl A.; Muñoz R., Adán A.; Ruiz C., Gery R.; Uzcátegui C., Helen D.; Uzcátegui R., Yorlenis C.; Plaza, José; Velazco, Roger; Smith, Pedro  
Estesioneuroblastoma, una tumoración poco frecuente. A propósito de un caso  
Avances en Biomedicina, vol. 3, núm. 2, mayo-agosto, 2014, pp. 110-115  
Universidad de los Andes  
Mérida, Venezuela

Disponible en: <http://www.redalyc.org/articulo.oa?id=331331850010>



*Avances en Biomedicina*,  
ISSN (Versión electrónica): 2244-7881  
[avanbiomed.idic@ula.ve](mailto:avanbiomed.idic@ula.ve)  
Universidad de los Andes  
Venezuela



## Estesioneuroblastoma, una tumoración poco frecuente. A propósito de un caso (Esthesioneuroblastoma, a rare tumor. A case report)

Ángel A Rodríguez U <sup>1</sup>✉, Hansely K Arcos O<sup>1</sup>, Daniel A Ascue G<sup>1</sup>, Saúl A Moreno D<sup>1</sup>, Adán A Muñoz R<sup>1</sup>, Gery R Ruiz C<sup>1</sup>, Helen D Uzcátegui C<sup>1</sup>, Yorlenis C Uzcátegui R<sup>1</sup>, José Plaza<sup>2</sup>, Roger Velazco<sup>2</sup>, Pedro Smith<sup>2</sup>

<sup>1</sup> Estudiante de la Facultad de medicina, Universidad de Los Andes, Mérida Venezuela, <sup>2</sup>Servicio de Otorrinolaringología, Instituto Autónomo Hospital universitario de los Andes, Mérida, Venezuela.

[CASO CLÍNICO]

Recibido: 16 de Noviembre de 2013. Aceptado: 4 de Julio de 2014.

### Resumen (español)

El estesioneuroblastoma es un tumor que se origina del neuroepitelio olfatorio y su incidencia es del 3% de los tumores nasales. Los síntomas son inespecíficos, pero las dos manifestaciones más frecuentes son la obstrucción nasal unilateral y la epistaxis. El diagnóstico definitivo de los pacientes es mediante el estudio histológico, el cual es difícil porque se confunde a menudo con otras neoplasias de células pequeñas y redondas de la cavidad nasal y la inmunohistoquímica de las muestras de la biopsia. Los enfoques terapéuticos actuales incluyen la combinación de técnicas endoscópicas con craneotomía anterior, seguidos de radioterapia adyuvante; y la quimioterapia en estadios avanzados. Se presenta un caso de masculino de 40 años de edad, quien consulta por epistaxis con predominio en la fosa nasal izquierda, en la rinoscopia anterior izquierda se evidencia una lesión ocupante de espacio, de aspecto blanco-grisáceo, no sangrante, de consistencia dura, con secreción serohemática escasa, la biopsia reporta una neoplasia maligna de células redondas pequeñas compatible con un neuroblastoma olfatorio (estesioneuroblastoma). Su diagnóstico definitivo se realiza con inmunohistoquímica. Se practica una maxilectomía total izquierda con la colocación de material de osteosíntesis. Debido a la baja incidencia de estas tumoraciones, es menester dar a conocer los casos existentes, para que luego sean estudiados por las nuevas generaciones de médicos, con el fin de no pasar por alto una patología poco usual.

### Palabras clave (español)

*Estesioneuroblastoma, neuroblastoma olfatorio, inmunohistoquímica*

### Abstract (english)

Esthesioneuroblastoma is a tumor arising from the olfactory neuroepithelium and its incidence is 3% of nasal tumors. The symptoms are nonspecific, but the two most common manifestations are unilateral nasal obstruction and epistaxis. The definitive diagnosis of the patients is by histological study, which is difficult because it is often confused with other neoplasms of small round cells in the nasal cavity and immunohistochemistry of biopsy samples. Current therapeutic approaches include endoscopic techniques combined with anterior craniotomy, followed by adjuvant therapy; and chemotherapy in advanced stages. A case of male 40 years of age, who consults for epistaxis predominantly in the left nostril, in the left anterior rhinoscopy It has a space-occupying lesion, white-gray appearance, no bleeding, hard consistency, with little serohematic secretion, biopsy reports a malignant small round cell tumor consistent with an olfactory neuroblastoma (esthesioneuroblastoma). The definitive diagnosis is made with immunohistochemistry. A left Total maxillectomy with placement of osteosintesis material is practiced. Due to the low incidence of these tumors, it is necessary to present existing cases, so then be studied by future generations of doctors, in order to not ignore an unusual pathology

### Keywords (english)

*Esthesioneuroblastoma, olfactory neuroblastoma, immunohistochemistry*

## Introducción

Las neoplasias nasosinusales representan el 0,2% de todos los tumores malignos, siendo los carcinomas epidermoides el tipo histológico más frecuente (32%-68%) (1). El estesioneuroblastoma (ENB) es un tumor derivado de la cresta neural que se origina en el epitelio olfatorio (2). Afecta primariamente la mucosa de la cavidad nasal superior y la lámina cribiforme, con posterior invasión de toda la cavidad nasal y los senos paranasales. (3), su incidencia es del 3% de los tumores nasales (4) y lo habitual es que aparezca principalmente en dos picos de edad agrupados alrededor de los 20 años y sobre los 50 años, aunque la mayor incidencia se sitúa en la quinta década de la vida (5) con igual distribución entre ambos sexos (6).

Se desconocen las causas que provocan este tumor (7). Crece por invasión local, con destrucción progresiva de la lámina cribosa; con la evolución, la neoformación va invadiendo las fosas nasales, los senos paranasales, la base del cráneo, la rinofaringe, la fosa craneal anterior y los lóbulos frontales (5). El compromiso de la lámina cribiforme es tan característico que, en su ausencia, debe dudarse el diagnóstico (8).

La presentación clínica de este tumor suele ser inespecífica, el 70% de los casos cursa con obstrucción nasal bilateral y el 46% con epistaxis, síntomas que son frecuentes en patologías tan comunes como la enfermedad sinusal polipoidea alérgica o la rinosinusitis crónica (6). Al realizar su observación por rinoscopia, se presenta como una masa polipoide, generalmente única, de base pediculada o sésil, con una consistencia dura o suave y de superficie lisa (8).

La prueba de imagen de elección es la Tomografía Axial Computarizada (TAC), donde se evidencia una masa de partes blandas, homogénea en la cúpula nasal con realce uniforme de contraste, debiendo así sospechar su diagnóstico. Esta técnica debe completarse con una Resonancia Magnética Nuclear (RMN), que permite una mayor resolución para evaluar la extensión infraorbitaria o intracerebral del tumor (6).

Posterior a la realización de los estudios imagenológicos, se debe realizar la biopsia, siendo su apariencia típica al microscopio de un tumor

conformado por células pequeñas uniformes con una escasa matriz fibrilar y rodeada por núcleos oscuros, que se ordenan clásicamente en lóbulos conteniendo rosetas (7).

Su diagnóstico definitivo se realiza con inmunohistoquímica. El ENB presenta reactividad a los marcadores de diferenciación neural o neuroendocrina que incluyen: sinaptofisina, proteína de neurofilamentos, beta tubulina III, cromogranina A, proteína S-100, y enolasa neural específica (9).

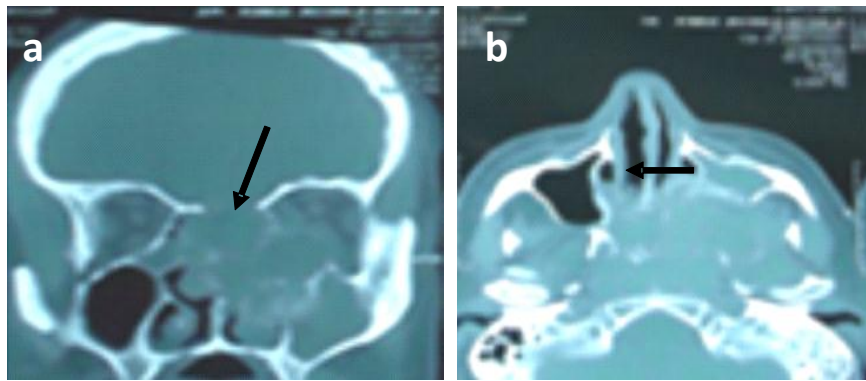
Se presenta un caso de ENB con extensión al antro maxilar izquierdo y erosión del piso de la órbita izquierda, diagnosticado en el Instituto Autónomo Hospital Universitario de los Andes (IAHULA), el cual es una patología poco frecuente y puede confundirse fácilmente, siendo necesaria la realización de estudios inmunohistoquímicos para obtener un diagnóstico certero. Su conducta terapéutica dependerá de su extensión, la cual debe ser evidenciada por estudios imagenológicos

## Caso clínico

Se presenta el caso de un paciente masculino de 40 años de edad, natural y procedente de El Vigía, estado Mérida, Venezuela, que presentó obstrucción nasal y epistaxis en la fosa nasal izquierda, de 8 meses de evolución, concomitantemente aumento de volumen de la pared anterior del maxilar izquierdo, con dolor y disnea de 2 semanas de evolución, por lo que consulta.

Se evidenció al examen físico, un aumento de volumen en el dorso nasal izquierdo que se extiende a la región maxilar, doloroso a la palpación, en la rinoscopia anterior se observó una tumoración de aspecto blanco grisáceo, no sangrante, con una secreción serohemática escasa. La orofaringe sin hallazgos patológicos y el cuello móvil, simétrico, sin adenopatías, ni tumoraciones, resto del examen físico sin alteraciones.

Se realizó una TAC de senos paranasales, donde se observó una lesión ocupante de espacio con una densidad de partes blandas, captante, ocupando la fosa nasal izquierda, que se extiende desde el techo etmoidal hasta el seno maxilar izquierdo y erosionando el piso de la órbita y la lámina papirácea, con ligera desviación del septum nasal (figura 1a y 1b).



**Figura 1. 1a.** TAC de senos paranasales, tumor en fosa nasal izquierda que afecta seno maxilar izquierdo, señalado por la flecha. **1b.** TAC de senos paranasales, tumor en fosa nasal izquierda que afecta seno maxilar izquierdo, señalado por la flecha.

A fin de precisar su naturaleza, se realizó una nasofibrolaringoscopia flexible en la consulta del servicio de otorrinolaringología del IAHULA, evidenciando una lesión blanco-grisácea, que ocupa la totalidad de la fosa nasal izquierda, por lo que el paciente es llevado a mesa operatoria, realizando una toma de biopsia de la fosa nasal y el seno maxilar izquierdo, mediante un abordaje de Cadwell Luk y una antrotomía izquierda, la cual mostró macroscópicamente múltiples e irregulares fragmentos de tejido pardo amarillento, de aproximadamente 6x5cm y 5x4cm respectivamente, algunos de ellos de configuración polipoidea y de consistencia semifirme (figura 2a). El estudio histopatológico describió una neoplasia maligna constituida por células redondas, con escaso citoplasma, mal definido, núcleos redondeados, monótonos con cromatina firmemente granular. Dichas células dispuestas en forma difusa, en áreas con tendencia a formar rosetas y pseudorosetas, que infiltran extensamente el tejido fibroconectivo adyacente, con ausencia de actividad mitótica, compatibles con ENB (Figura 2b).

En vista a ser necesaria la comprobación del resultado histológico por la gran cantidad de diagnósticos diferenciales se realiza inmunohistoquímica, la cual reportó inmunomarcaje en las células neoplásicas con enolasa, sinaptofisina y cromogranina con diagnóstico definitivo de ENB.

Ya teniendo certeza diagnóstica, se realizó una TAC de órbita, una TAC de cuello con contraste, una TAC de tórax, una gammagrafía ósea y una resonancia magnética cerebral sin hallazgos patológicos nuevos, estudios de extensión necesarios para descartar metástasis regionales y a distancia.

Es clasificado como Estesioneuroblastoma estadio C de Kadish, grado I de Hyams, T3 N0 M0 preoperatoriamente.

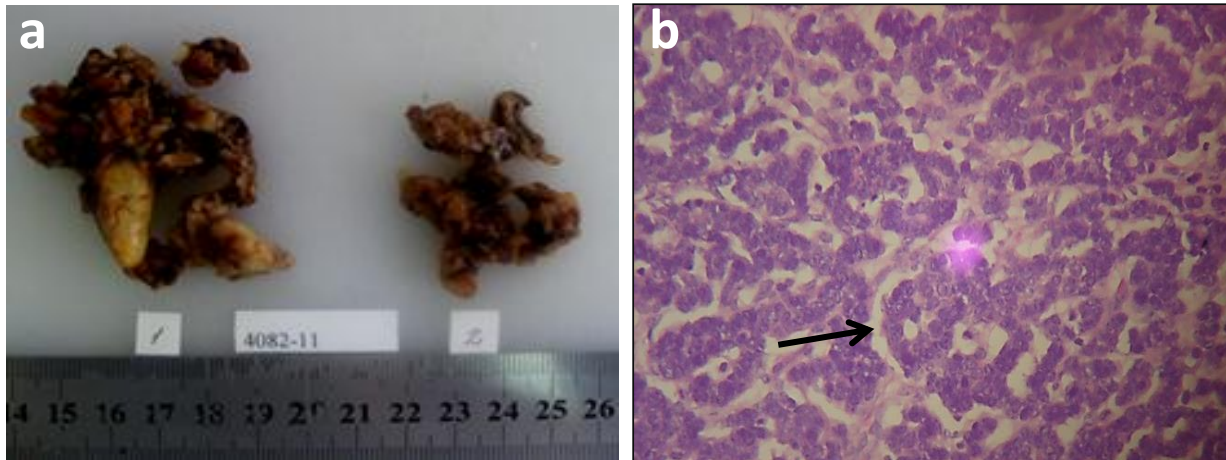
En base a los hallazgos clínicos y paraclínicos, sugestivos de ENB y en vista de no estar bien definido los márgenes quirúrgicos de resección, se indica realizar una terapia neoadyuvante para disminuir su tamaño y tomar una conducta quirúrgica apropiada. Se realizó radioterapia prequirúrgica sobre el lecho tumoral con dosis de 60 Gy a razón de 2 Gy por sesión durante 6 semanas mediante fotones de 6 Megavoltios procedentes de acelerador lineal.

Debido a la respuesta satisfactoria es llevado a mesa operatoria donde se realizó una maxilectomía radical izquierda mediante la incisión de Weber Ferguson, encontrándose una tumoración de 4x2x1cm de aspecto pardo grisáceo que ocupaba las celdillas etmoidales, la fosa nasal y el antro maxilar izquierdo, sin erosión del techo etmoidal, ni del piso de la órbita, por lo que se realiza la preservación de la órbita, la excéresis del tumor y la reconstrucción con mini placas de titanio; la pieza anatómica es llevada a estudio anatomopatológico e inmunohistoquímico que corrobora el diagnóstico de ENB con márgenes de resección negativos.

Presentó una evolución clínica satisfactoria y es dado de alta con el diagnóstico definitivo de Estesioneuroblastoma estadio B de Kadish, grado I de Hyams, TNM: T2 N0 M0; el paciente no acudió a su cita control a los 6 meses, no siendo posible así su seguimiento postoperatorio.

## Discusión

El estesioneuroblastoma o neuroblastoma olfatorio es una neoplasia poco común, fue descrito por primera vez por Berger y sus colegas en 1924 (10),



**Figura 2.** 2a. Muestra de fosa nasal y antro maxilar, lesión polipoidea, consistencia semifirme, de aproximadamente 6x5cm y 5x4cm respectivamente. 2b. Muestra de neoplasia maligna de células redondas pequeñas con tendencia a formar rosetas, señalada por la flecha. Tinción con hematoxilina-eosina (200X).

siendo pocos los casos publicados en la literatura médica hasta la fecha. En el IAHULA han sido reportados tan solo 2 casos en el último decenio, demostrando así su baja incidencia a nivel mundial, siendo similar a la bibliografía encontrada.

El ENB es parte del grupo de tumores llamados neuroectodérmicos, este grupo incluye al pineoblastoma, neuroblastoma, ganglioglioma, ependimoblastoma, espongioblastoma polar y el retinoblastoma (11).

Los síntomas ocasionados no son específicos y no se podrían diferenciar de cualquier otro tumor que ocupe la fosa nasal. El ENB no presenta un patrón definido, en los estudios de imágenes diagnósticas. Se debe sospechar al observar una lesión del tercio superior de la fosa nasal, que cause remodelación de las estructuras óseas adyacentes. Se suele observar la lesión delimitada por debajo de la lámina cribiforme. En la TAC se observa un tumor negro intenso y brillante que causa una remodelación ósea adyacente. La RMN muestra una lesión hiperintensa en el T2, e isointensa en el T1, que es invasora. La RMN es el estudio de elección para definir y valorar la extensión intracraneana. En todos éstos tipos de tumores se debe realizar una toma de biopsia preoperatoria bien sea mediante un abordaje endoscópico o una cirugía abierta y comprobar los resultados anatomopatológicos mediante la inmuistoquímica para un diagnóstico certero (12).

La estadificación ha demostrado que es un importante factor pronóstico y una herramienta útil en la valoración del manejo terapéutico. El primero en proponer una clasificación imagenológica fue Kadish, en cuatro categorías: Grado A, el tumor está limitado a

fosa nasal; Grado B, se extiende a senos paranasales, Grado C, la lesión se extiende más allá de senos paranasales, que incluye zonas como la órbita, base de cráneo, intracraneal o a la lámina cribiforme y Grado D, un tumor con metástasis a ganglios cervicales linfáticos o a distancia (13).

Dulgerov y Calcaterra proponen una consideración basada en la clásica TNM (ver tabla 1). También existe el análisis de los datos histopatológicos de la clasificación de Hyams (7).

También existe el análisis de los datos histopatológicos de la clasificación de Hyams, se efectúa agrupando éstos en Grado I y II (más diferenciadas) versus grado III y IV (de mayor índice mitótico, marcado polimorfismo nuclear, presencia de necrosis y baja o nula matriz fibrilar y rosetas, es decir menos diferenciadas) (6).

La mayoría de estos tumores tienen como conducta terapéutica la resolución quirúrgica de entrada mediante una cirugía endoscópica, sin embargo en nuestro caso debido a que los estudios imagenológicos nos muestran una extensión desde la lámina cribiforme, el seno maxilar y con erosión del piso de la órbita, se planteó la radioterapia preoperatoria a pesar de no estar descrita frecuentemente en la literatura debido a la imposibilidad de tener márgenes de resección oncológicos necesarios en este tipo de tumores. Están descritos distintos tipos de abordajes para éste tipo de tumores rinosinuales tales como la resección endoscópica, la rinotomía lateral, el abordaje Lefort 1, el transfacial, la maxilectomía y combinaciones neuroquirúrgicas; en el presente caso se optó por realizar un abordaje mediante la maxilectomía e

**Tabla 1.** Clasificación de Dulguerov y Calcaterra.

Clasificación TNM	Características
T1	Tumor que afecta a la cavidad nasal y /o senos paranasales (excluyendo esfenoides), respetando las celdas etmoidales más craneales
T2	Afecta a la cavidad nasal y /o senos paranasales (incluyendo esfenoides) con extensión o erosión de la lamina cribiforme
T3	Tumor que se extiende a la órbita o protruye en la fosa craneal anterior
T4	Tumor que afecta al cerebro
N0	No hay afectación ganglionar cervical
N1	Afectación de la cadena ganglionar cervical
M0	No se encuentra metástasis a distancia
M1	Existe evidencia de metástasis a distancia

incisión de Weber Ferguson que a pesar de dejar una cicatriz más visible, permite un abordaje adecuado de la tumoración con este tipo de extensión.

Recientemente, varias publicaciones han señalado la utilidad de la combinación de la cirugía endoscópica y la radioterapia para el tratamiento del neuroblastoma Kadish A a C, con resultados esperanzadores. Sin embargo, como han publicado Sundaresan et al, es preferible realizar una resección craneonasal seguida de radioterapia en los pacientes afectados de estesioneuroblastoma Kadish C o si los márgenes de resección son positivos para tumor (14).

El papel de la radioterapia aún es controvertido, las dosis recomendadas son radicales (60-65Gy)(14), así algunos autores han comprobado mayores recidivas cuando se emplea en los estadios A y B, cuando se ha realizado una resección craneofacial, mientras que otros encuentran mejores tasas de control del tumor a los 5 años asociando la cirugía a la radioterapia (1). En este caso el tratamiento consistió en la radioterapia preoperatoria con la finalidad de disminuir el tamaño del tumor y mejorar la posibilidad de resección quirúrgica completa, logrado esto, se procede a realizar una maxilectomía radical izquierda

con una incisión de Weber Ferguson y la colocación de material de osteosíntesis, por no contar con márgenes necesarios para la realización de una exéresis con endoscopia y proporcionando un mejor campo operatorio con una menor recurrencia mediante la maxilectomía radical, siendo esta conducta similar a las señaladas en las bibliografías, como la mayoría de los autores recomiendan.

Las recidivas son bastante comunes y pueden producirse en más del 50% de los pacientes, en éstas el arma terapéutica más utilizada es la quimioterapia con ciclofosfamida, vincristina y/o cisplatino, también necesaria en los tumores inoperables y en la metástasis (1), que se presentan fundamentalmente a nivel regional en el cuello y en los ganglios linfáticos cervicales, las metástasis hematógenas son raras, pero pueden ocurrir en el hueso, la médula ósea, los pulmones o la piel (15).

Miyamoto y cols. afirman que el 75% de los pacientes en estadio A y B de Kadish presentaron 2 años libres de la enfermedad luego del tratamiento, mientras que esta evolución solo se presentó en el 29% de los pacientes en estadio C; El valor pronóstico de la escala de Hyams y los resultados son similares, observándose que el 66% de los pacientes en grados I y II alcanzaron sobrevida libres de enfermedad durante dos años posteriores al tratamiento, mientras que solamente un 26 % de los pacientes en grados III y IV alcanzaron sobrevida sin enfermedad luego del tratamiento(9). Lo cual nos permite obtener un pronóstico favorable con las diferentes clasificaciones según su estadio sin olvidar el porcentaje de recurrencia, motivo por el cual debe realizarse un seguimiento insidioso en estos casos. Sin embargo nuestro paciente no acudió a controles postoperatorios y desconocemos el seguimiento del mismo.

Posterior al tratamiento, la media de sobrevivencia a los 5 años es del 45% y Dulguerov mostró que la sobrevivencia depende de la opción terapéutica empleada. Con solo la cirugía se estima del 48% y cuando se combina con la radioterapia, se espera un incremento al 65%. En los casos de solo manejo con la radioterapia la sobrevivencia es del 37% y si se asociaba con la quimioterapia era de 51%. (16).

La importancia de dar a conocer éste caso, está dada por las dificultades en el diagnóstico de éstos tumores, ya que se pueden confundir con otras neoplasias indiferenciadas de la cavidad nasal. Los síntomas son inespecíficos pudiéndose confundir con cualquier tumor rinosinusal o con múltiples lesiones mucho más habituales como el adenocarcinoma poco diferenciado, el carcinoma de células transicionales, el

carcinoma anaplásico, el melanoma maligno, el rhabdomyosarcoma embrionario, el sarcoma de Ewing y otros sarcomas embrionarios, el linfoma maligno, el plasmocitoma extramedular, la infiltración leucémica y la metástasis del carcinoma anaplásico de células pequeñas, entre otras.

Por otro lado, no hay un sistema de estadificación aceptado (6), siendo necesaria una guía que nos ofrezca posibilidades terapéuticas concretas,

su actividad biológica tiende en ocasiones a ser altamente agresiva, con una media entre el inicio de los síntomas y el diagnóstico de 6 meses, lo cual se debe tomar en cuenta para evitar complicaciones y una poca respuesta al tratamiento, siendo poco frecuente un crecimiento indolente con pacientes que sobreviven más de 20 años (6).

## Referencias

- Nieto L, Rodríguez M, Nieto J, Cordoncillo J. Estesioneuroblastoma. A propósito de 3 casos. *ORL-DIPS*. 2003; 30: 106-9.
- Rangel-Hernández M, Ordóñez-García R. Prevalencia de tumoraciones de nariz y senos paranasales en el Centro Médico Nacional "20 de Noviembre" de enero de 1994 a diciembre de 2002. *AN ORL MEX*. 2005; 50: 36-42. [\[Google Scholar\]](#)
- Morocho Riofrio P, Russo Picasso MF, Knesevich F, Figari M, Christiansen S, Fainstein Day P. Estesioneuroblastoma y panhipofuitarismo: presentación de un caso. *Rev Arg Neurocir*. 2010; 24:61-5 [\[Google Scholar\]](#)
- Gil-Carcedo E, Gil-Carcedo LM, Vallejo LA, de Campos JM. Tratamiento del estesioneuroblastoma. Revisión de la literatura. *Acta Otorrinolaringol Esp*. 2005;56: 389-95. [\[PubMed\]](#) [\[Google scholar\]](#)
- Moscote-Salazar LR, Chater-Cure G, Sáenz-Amarruz M, Zubiela C, Meneses-García CA, Romero A, Penagos PJ. Estesioneuroblastoma. 2010; 1: 96-101 [\[Google Scholar\]](#)
- Gutiérrez L, Salas C, Román P. Estesioneuroblastoma. Revisión de la literatura a propósito de dos casos. *Oncología (Barc)*. 2005; 28: 51-61 [\[Google Scholar\]](#).
- Salgado-M D, Pizarro-G L., Belletti-B J., Estesioneuroblastoma Revisión de la literatura a propósito de un caso. *Rev ANACEM*. 2008, 2: 49-52 [\[Google Scholar\]](#)
- Di Mario GR. Estesioneuroblastoma con metástasis en médula ósea. Presentación de un caso y revisión de la literatura. *Rev Asoc Méd Argent*. 2007; 120: 12-5 [\[Google Scholar\]](#).
- Santos-Franco J, Ortíz-Velásquez I, Mercado-Pimentel R, Granados M, Gómez E, Revuelta-Gutierrez R, Celis-López MA, Gómez-Llata S. Estesioneuroblastoma. Presentación de un Caso y Revisión de la Literatura. *Rev Ecuatoriana Neurol*. 2002; 11: 1-2 [\[Google Scholar\]](#).
- Sepúlveda I., Herrera, A., Delgado, C., Platin, E., Rosel, P. Estesioneuroblastoma: a Case Report and Review of the Literature. *Int J Odontostomat*. 2012; 6: 285-9 [\[Google Scholar\]](#).
- Bragg TM, Scianna J, Kassam A, Emami B, Brown HG, Haccin-Bey L, Clark JI, Muzaffar K, Boulis N, Prabhu VC. Clinicopathological review: estesioneuroblastoma. *Neurosurgery* 2009; 64: 764-70 [\[PubMed\]](#) [\[Google Scholar\]](#)
- Mattavelli F, Pizzi N, Pennacchioli E, Radaelli S, Calarco G, Quattrone P, Patelli L, Spinelli P. Estesioneuroblastoma metastatic to the trachea. *Acta Otorhinolaryngol Ital* 2009; 29: 164-8. [\[PubMed\]](#) [\[Google Scholar\]](#)
- Torres Muros B, Pérez Arcos JA, Alvarez Rey I, Lazarich Valdés A, Verge González J, Rodríguez Baró JG. Estesioneuroblastoma. Description of a case and review of the literature. *An Otorrinolaringol Ibero Am*. 2006; 33: 513-20. [\[PubMed\]](#) [\[Google Scholar\]](#)
- Pasquini E, Sciarretta V, Callbucci F, Mazzatenta D, Farnetia P, Frank G. Abordajes craneonasaes combinados con endoscopia para el tratamiento de tumores malignos de base de cráneo anterior. [Internet]. 2007 [citado en julio de 2014]. [\[Google Scholar\]](#)
- Bueso P., Lambea J., Andrés R., Mayordomo J., Martínez, Isla D., Escudero P., Saenz A., Polo E., Lara R., Lastra R., Ortega E., Escó R., Tres A. Resultados a largo plazo del tratamiento del estesioneuroblastoma. Experiencia en Aragón (1981-2003). *Oncología* 2004; 27:44-7 [\[Google Scholar\]](#)
- Zanation AM, Ferlito A, Rinaldo A, Gore MR, Lund VJ, McKinney KA, Suárez C, Takes RP, Devaiah AK. When, how and why to treat the neck in patients with estesioneuroblastoma: a review. *Eur Arch Otorhinolaryngol*. 2010; 267: 1667-71. [\[PubMed\]](#) [\[Google Scholar\]](#).

**Como citar este artículo:** Rodríguez-U AA, Arcos-O HK, Ascue-G DA, Moreno-D SA, Muñoz-R AA, Ruiz-C GR, Uzcátegui-C HD, Uzcátegui-R YC, Plaza J, Velazco R, Smith P. Estesioneuroblastoma, una tumoración poco frecuente. A propósito de un caso. *Avan Biomed* 2014; 3: 110-5.