



MEDISAN

E-ISSN: 1029-3019

comite.medisan@infomed.sld.cu

Centro Provincial de Información de  
Ciencias Médicas de Camagüey  
Cuba

Ricardo Reyes, Manuela; Comas Mirabent, Raquel Bibiana; Martínez Ramos, Maira  
Raquel; Mok Barceló, Paula

Expansión rápida del maxilar con el tornillo Hyrax en un adolescente

MEDISAN, vol. 19, núm. 3, 2015, pp. 416-420

Centro Provincial de Información de Ciencias Médicas de Camagüey  
Santiago de Cuba, Cuba

Disponible en: <http://www.redalyc.org/articulo.oa?id=368445173014>

- Cómo citar el artículo
- Número completo
- Más información del artículo
- Página de la revista en redalyc.org

redalyc.org

Sistema de Información Científica

Red de Revistas Científicas de América Latina, el Caribe, España y Portugal

Proyecto académico sin fines de lucro, desarrollado bajo la iniciativa de acceso abierto

## CASO CLÍNICO

### **Expansión rápida del maxilar con el tornillo Hyrax en un adolescente Quick expansion of the maxilla with the screw Hyrax in an adolescent**

**Dra. Manuela Ricardo Reyes, Dra. Raquel Bibiana Comas Mirabent, Dra. Maira Raquel Martínez Ramos y Dra. Paula Mok Barceló**

Clínica Estomatológica Provincial Docente "Mártires del Moncada", Santiago de Cuba, Cuba.

#### **RESUMEN**

Se describe el caso clínico de un adolescente de 12 años de edad, con micrognatismo transversal, quien acudió a la Clínica Estomatológica Provincial Docente "Mártires del Moncada" de Santiago de Cuba por presentar los incisivos superiores apiñados y palatinizados, de manera que se decidió utilizar el tornillo de expansión Hyrax, con el cual se logró mejorar la estética facial y la sonrisa del paciente. Este es un procedimiento terapéutico eficaz, pues permite un rápido ensanchamiento de las bases óseas del maxilar, a la vez que aumenta la longitud del arco dentario y el espacio necesario para la alineación de los dientes.

**Palabras clave:** micrognatismo, aparato ortodóncico, técnica de expansión palatina, ortodoncia correctiva.

#### **ABSTRACT**

The case report of a 12 years old adolescent, with transversal micrognatism who went to "Mártires del Moncada" Teaching Provincial Stomatological Clinic in Santiago de Cuba to present superior crowded and palatine incisors is described, so that it was decided to use the expansion screw Hyrax, with which it was possible to improve the facial aesthetics and the patient's smile. This is an effective therapeutic procedure, because it allows a quick expansion of the bony bases of the maxilla, at the same time that it increases the length of the dental arch and the necessary space for the alignment of the teeth.

**Key words:** micrognatism, orthodontic appliance, palatine expansion technique, corrective orthodontics.

#### **INTRODUCCIÓN**

Las maloclusiones transversales constituyen alteraciones de la oclusión en el plano horizontal o transversal y son independientes de la relación que existe en los planos sagital y vertical.<sup>1</sup> Se presentan en la boca desde edades tempranas, se originan por múltiples causas y se establecen de diversas maneras.<sup>2</sup>

Hoy día existen diversas técnicas ortodóncicas que se aplican a pacientes con maloclusiones transversales y una de ellas es la expansión rápida del maxilar (método de tratamiento descrito en 1860 por Angle), quien diseñó el primer aparato que abría la sutura media palatina mediante fuerzas puramente ortopédicas. Fue utilizado por

Praff como método estándar para la expansión del maxilar superior en pacientes mayores de 16 años, pero en los últimos tiempos se ha incrementado en la práctica clínica diaria, lo cual ha renovado el desarrollo de la ortodoncia.<sup>3</sup>

La expansión ortopédica del paladar es una intervención que se practica desde hace muchos años, cuando fueron presentados los primeros disyuntores, que a pesar de ser rudimentarios eran completamente similares a los aparatos que se utilizan actualmente para corregir este tipo de maloclusión.<sup>4</sup>

La disyunción rápida maxilar es un procedimiento ortopédico impresionante para pacientes con micrognatismo transversal del maxilar; entidad clínica de difícil diagnóstico, pero con gran incidencia en pacientes con discrepancia negativa y, por tanto, con maloclusiones graves.<sup>5</sup>

La expansión maxilar es una terapia que se realiza frecuentemente al inicio de todo tratamiento ortodóncico interceptivo o correctivo, cuando el afectado presenta un problema transversal.<sup>6</sup>

Por otra parte, la expansión ortopédica del paladar se indica en caso de contracción del diámetro transversal de la arcada superior en niños y jóvenes de 15-16 años, donde haya que corregir una discrepancia transversal de más de 5 mm.<sup>7</sup>

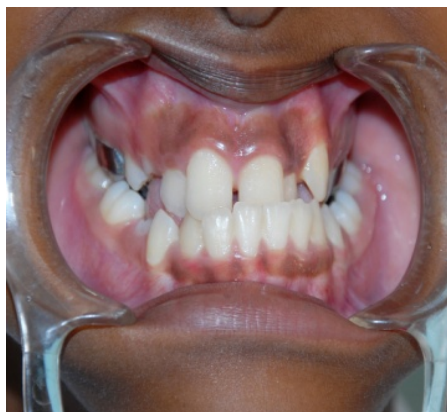Este procedimiento se utiliza preferentemente en pacientes con mordidas cruzadas bilaterales, pero también con hendiduras labiopalatinas e inhibición del crecimiento del maxilar superior; mientras que está contraindicado en quienes no cooperan con el tratamiento, tengan un simple diente cruzado, una asimetría maxilar o mandibular o en adultos con graves interferencias esqueléticas, ya sean anteroposteriores, transversales o verticales.<sup>8</sup>

En este departamento se emplean múltiples variantes para tratar a quienes presentan maloclusiones transversales, pero teniendo en cuenta la existencia del tornillo Hyrax, aparato de reconocidas ventajas muy utilizado en el campo de la ortopedia dentomaxilar, así como la no existencia de investigaciones similares en esta provincia, los autores se sintieron motivados a presentar estos hallazgos con la comunidad médica en general.

## **CASO CLÍNICO**

Se presenta el caso clínico de un adolescente de 12 años de edad, quien acudió consulta por presentar los incisivos superiores apiñados y palatinizados. Se confeccionó la historia clínica y se tomaron impresiones superior e inferior para obtener modelos de estudio.

Entre los exámenes indicados figuraron: fotografía intrabucal, telerradiografías frontal y de perfil, así como radiografía panorámica y oclusal superior. Al evaluar los resultados se corroboró la existencia de un micrognatismo transversal del maxilar, reflejado en mordida cruzada bilateral en premolares y molares, así como una desproporción hueso- diente de 7 mm, acompañado, además, de una mordida cruzada anterior (figura 1).



**Fig. 1.** Anomalia dentomaxilofacial de clase III (clasificación sindrómica de Moyers)

Se discutió el plan de tratamiento y se decidió utilizar el tornillo de expansión Hyrax. De este modo, se confeccionaron bandas en los primeros molares y premolares superiores, que no fueron cementadas para ser retiradas con una impresión y obtener un modelo de trabajo, en el cual se adaptó dicho tornillo.

Para su instalación, se siguieron los requisitos expuestos en las bibliografías:

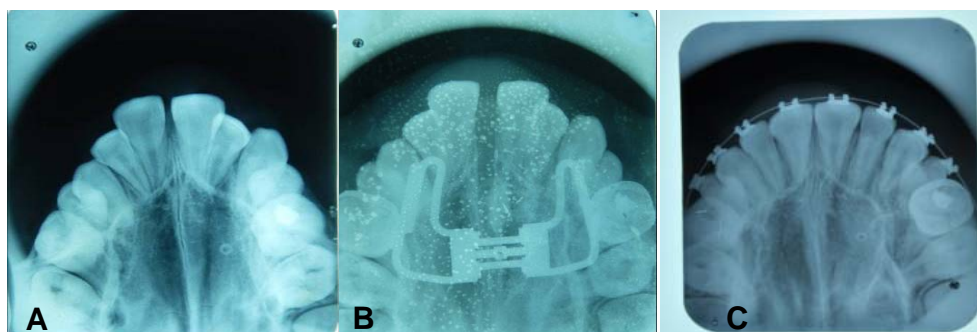
- Colocar lo más profundo posible en el centro del paladar, separado de la mucosa palatina a 3 mm aproximadamente.
- Guiar los alambres conectores hacia las bandas, luego doblarlos y unirlos entre los primeros premolares y molares, con vistas a lograr una máxima estabilidad del aparato.
- Evitar el contacto del tornillo y los alambres conectores con el tejido gingival.

Las bandas fueron cementadas con cemento de policarboxilato y se esperó 30 minutos para proceder a la activación. Posteriormente se determinó de forma individual el número de vueltas necesarias para la expansión de la sutura media palatina ( $\frac{1}{4}$  de vuelta tanto en la mañana como en la noche durante 3 semanas), suficiente para obtener 0,50 mm de expansión diaria.

En todo momento se les explicó tanto al paciente como a la madre todo lo referente al funcionamiento de este aparato y que podían sentir ligeras molestias, así como sensación de dolor y hormigueo.

Al cabo de 21 días se comprobó, mediante la radiografía oclusal superior, la separación de la sutura media palatina. Se observó una zona radiolúcida triangular con la base hacia los espacios interincisivos, el vértice hacia la espina nasal posterior y la mordida cruzada bilateral corregida (figura 2).

Luego se agregó acrílico al tornillo con el disyuntor para utilizarlo como aparato de contención durante 3 meses y dar tiempo así a la neoformación ósea de la sutura, a la vez que se le colocaron *brackets* para alinear sus dientes.



**Fig. 2.** A) Inicio; B) A los 21 días; C) A los 3 meses

## COMENTARIOS

Con la disyunción se realiza una expansión ortopédica para separar la sutura palatina media, mediante la aplicación de fuerzas entre 3 y 10 onzas contra los sectores laterales del maxilar superior. Por cada milímetro de expansión posterior se obtienen 0,7 mm de longitud de la arcada.<sup>7</sup>

La importancia de estos disyuntores radica en que permiten corregir, sin intervención quirúrgica, las contracciones del diámetro transversal de la arcada superior, que están relacionadas con un defecto de la base esquelética. Estas pueden encontrarse asociadas frecuentemente con maloclusiones de clases I, II o III.<sup>9</sup>

El uso del aparato expansor tipo Hyrax tiene la ventaja de ser más higiénico y cómodo que aquellos con extensiones o placas de acrílico, además de que permite ver los resultados en días.<sup>8</sup>

En este paciente, con la utilización del tornillo Hyrax se logró una verdadera separación de la sutura media palatina, con mínima inclinación de los ejes de molares y premolares y una corrección de la mordida cruzada bilateral posterior; también aumentó la longitud del arco dentario superior y su alineación, con una buena relación de oclusión.

Se demostró la efectividad de dicho tornillo en la expansión rápida del maxilar, pues contribuyó a mejorar la estética facial y la sonrisa del paciente. Cabe agregar que durante la elaboración de este artículo aún se encontraba en la etapa final del tratamiento.

## REFERENCIAS BIBLIOGRÁFICAS

1. Mata J, Zambrano F, Quirós O, Farias M, Rondón S, Lerner H. Expansión rápida de maxilar en moloclusiones transversales. Revisión bibliográfica. Rev Latin Ortod Odontop. 2007 [citado 13 Jun 2013]. Disponible en: <http://www.ortodoncia.ws/publicaciones/2007/art11.asp>

2. Machado R, Bastidas M, Arias E, Quirós O. Disyunción maxilar con la utilización del expansor tipo Hyrax en pacientes con labio y paladar hendidos. Revisión de la Literatura. Rev Latin Ortod Odontol. 2012 [citado 13 Jun 2013]. Disponible en: <https://www.ortodoncia.ws/publicaciones/2012/art28.asp>
3. Chacón Dávila MM. Efectos inmediatos dentales y esqueléticos de la expansión rápida del maxilar con un disyuntor a dos bandas modificado. Tesis doctoral. Universidad de Sevilla, 2014 [citado 2 Ago 2014]. Disponible en: <http://dialnet.unirioja.es/servlet/tesis?codigo=43897>
4. Quirós O. Haciendo Fácil la Ortodoncia. Cádiz: Editorial Amolca; 2012.p.428-30.
5. Franchi L, Baccetti T, Lione R, Fanucci E, Cozza P. Modifications of midpalatal sutural density induced by rapid maxillary expansion: a low-dose computed-tomography evaluation. Am J Orthod Dentofacial Orthop. 2010; 137(4): 486-8.
6. Fonseca Balcázar F, Gutiérrez Valdés G, Ortiz Acosta A. Expansión maxilar con tornillo Hyrax modificado. Med Oral. 2007; 9(1): 25-8.
7. Rosales M. Alternativas de tratamiento interceptivo para pacientes clase III por deficiencia del maxilar. Rev Latin Ortod Odontop. 2014 [citado 2 Ago 2014]. Disponible en: <http://www.ortodoncia.ws/publicaciones/2014/art21.asp>
8. Gutiérrez Ramos F. Aparato disyuntor hiraX, 2013 [citado 2 Ago 2014]. Disponible en: [http://odonto-estomatologica.blogspot.com/2013/03/aparato-disyuntor-hirax\\_16.html](http://odonto-estomatologica.blogspot.com/2013/03/aparato-disyuntor-hirax_16.html)
9. Ayala Pregúntegui L, Dolores Quijano J, Pérez Vargas LF. La expansión rápida maxilar. Revista del Congreso Internacional de Ortodoncia de la UNMSM (Lima). 2011; 1(1):52-7.

Recibido: 25 de octubre de 2014.

Aprobado: 23 de febrero de 2015.

*Manuela Ricardo Reyes.* Clínica Estomatológica Provincial Docente "Mártires del Moncada", Moncada y avenida "Victoriano Garzón", Santiago de Cuba, Cuba.  
Correo electrónico: [manuelar@medired.scu.sld.cu](mailto:manuelar@medired.scu.sld.cu)