



Revista Estomatológica Herediana

ISSN: 1019-4355

rev.estomatol.herediana@oficinas-
upch.pe

Universidad Peruana Cayetano Heredia
Perú

Díaz Torreblanca, Fiorella; Quintana Del Solar, Martín
Prótesis Total inmediata como alternativa de tratamiento.
Revista Estomatológica Herediana, vol. 23, núm. 1, enero-marzo, 2013, pp. 29-33
Universidad Peruana Cayetano Heredia
Lima, Perú

Disponible en: <http://www.redalyc.org/articulo.oa?id=421539374006>

- Cómo citar el artículo
- Número completo
- Más información del artículo
- Página de la revista en redalyc.org

redalyc.org

Sistema de Información Científica

Red de Revistas Científicas de América Latina, el Caribe, España y Portugal

Proyecto académico sin fines de lucro, desarrollado bajo la iniciativa de acceso abierto

Prótesis Total inmediata como alternativa de tratamiento.

Fiorella Díaz Torreblanca ^{1,a}
Martin Quintana Del Solar ^{1,a}

¹ Sociedad Peruana de Prótesis Dental y Máxilo Facial. Lima, Perú.

^a Especialista en Rehabilitación Oral y Maxilofacial.

Correspondencia:

Fiorella Díaz Torreblanca
Av. Calle Santa Cruz 164 San Borja,
Lima - Perú.
Teléfono: (51-1) 994667187
E-mail: fiopi7@hotmail.com

Díaz Torreblanca F ^{1,a}, Quintana Del Solar M ^{1,a}. Prótesis Total inmediata como alternativa de tratamiento. Reporte de Caso. Rev Estomatol Herediana. 2013 Ene-Mar 23;(1):29-33.

RESUMEN

Este artículo presenta el reporte de un caso clínico donde fue utilizada una prótesis total inmediata como reemplazo inmediato de los dientes perdidos. En estomatología preventiva y conservadora que se vive en la actualidad, raras son las ocasiones en que un paciente dentado se convierte en edéntulo. Sin embargo, hay algunos pacientes en cuyos casos la extracción de los dientes y la fabricación de prótesis totales son una realidad. Debemos estar preparados para ayudar al paciente y hacer la transición lo menos traumática posible, en sentido psicológico y fisiológico. Podemos concluir que la prótesis total inmediata nos proporciona la oportunidad de dar la transición del estado dentado al edéntulo. A continuación se presenta un caso clínico en el cual se realiza una prótesis total inmediata reproduciendo la estética natural del paciente, lo que disminuye el trauma psicológico.

Palabras clave: DENTADURA COMPLETA INMEDIATA, DIENTE.

Total Prosthesis immediate alternative treatment. Case report.

ABSTRACT

This paper presents a report of a clinical case where it was used as immediate full dentures immediate replacement of lost teeth. In the preventive and conservative dentistry that exists today, rare are the times necessary for a patient to become edentulous teeth. However, there are some patients in whose cases the extraction of teeth and making dentures are a reality, we must be prepared to help make the transition as atraumatic as possible, psychological and physiological sense. We conclude that immediate complete denture gives us the opportunity to transition from teeth to the edentulous state. Below is a case in which it makes a total prosthesis immediately reproducing the patient's natural beauty, which reduces psychological trauma.

Key words: DENTURE COMPLETE IMMEDIATE, TOOTH.

Introducción

La prótesis total inmediata se define como una prótesis parcial removible completa fabricada para la colocación inmediatamente después del retiro de los dientes naturales. Las dentaduras inmediatas permiten a los pacientes continuar con sus actividades sociales y de negocios sin estar en un estado edéntulo (1). Esta se construye antes de extraer los dientes remanentes y se coloca inmediatamente después de extraerlos (2,3). Se puede emplear tanto en el caso de una prótesis total unimaxilar como para ambos maxilares. En este último caso es mejor hacer las dos a la vez, pues con ello nos aseguramos que las irregularidades estéticas y oclusales de la dentadura natural no

interfieran en la colocación de las piezas dentarias en las prótesis inmediatas (1,4,5).

También se le conoce como prótesis provisional, puesto que la provisionalidad de la prótesis inmediata deriva del hecho de que deberá ser sustituida por una prótesis nueva, luego de las modificaciones anatómicas que sufre la cresta alveolar, después de las extracciones y pasado el tiempo de remodelado óseo (6).

Fabricados sobre unos modelos previamente modificados que no corresponden fielmente a la situación en boca del paciente, ésta se debe adaptar de manera inmediata realizando ajustes necesarios (4).

Existen cuatro tipos de indicaciones para la prótesis inmediata (6,7):

- a. De origen patológico.- En pacientes con enfermedad periodontal terminal, pacientes con bocas sépticas y aquellos tratados con cirugía o radioterapia en el área maxilofacial, con pérdida de varios dientes. La prótesis inmediata también actúa como férula de cicatrización y regularización del reborde intervenido.
- b. De orden funcional.- En alteraciones oclusales irreversibles debido al mal estado de periodonto o a la patología propia de los dientes (caries, necrosis pulpar, etc.), donde no es posible con una rehabilitación den-

tosoportada. En estos casos, la prótesis inmediata soluciona el problema de una manera rápida, eficaz y poco traumática.

- c. De orden psicosocial.- Cuando el compromiso estético que supone la ausencia de dientes durante el período posterior a la extracción no es aceptado por el paciente o va a influir de forma negativa en su vida afectiva, social o profesional.
- d. En el tratamiento implantológico.- En la fase de oseointegración.

No se deben realizar prótesis inmediatas en pacientes sometidos a radioterapia de cabeza y cuello, pacientes con algún trastorno sistémico que altere la coagulación o regeneración tisular, pacientes ancianos o con trastornos médicos que no puedan tolerar extracciones múltiples, pacientes con dientes muy móviles y con abscesos o quistes grandes que requieran drenaje después de la cirugía, pacientes con trastornos psicológicos o con disminución de sus capacidades mentales (3,4).

Las ventajas de las prótesis totales inmediatas son (7,8):

- a. Fomentan la salud del paciente y evitan la pena psicológica.- Las Prótesis inmediatas evitan mantener dientes enfermos y el paciente pueden tener contacto con su familia y amigos con una mínima interrupción y sin pena.
- b. Proporcionan una guía para una estética óptima.- La forma, el tamaño, el color y la organización de los dientes artificiales se reproducen con mayor facilidad cuando aún hay dientes naturales en la boca.
- c. Proporcionan una guía para la dimensión vertical oclusal.- A través del contacto con los dien-

tes en la arcada opuesta, o por la observación del espacio libre fonético del paciente.

- d. Fomentan una mejor cicatrización y una mejor forma del reborde.- Las Prótesis inmediatas actúan como apósitos quirúrgicos, al aplicar presión en el tejido blando para facilitar la cicatrización y evitar el colapso de los tejidos, produciendo un reborde edéntulo con mejor forma y una cubierta de tejido blando más resiliente.
- e. Evitan el colapso de la musculatura facial.- El músculo orbicular necesita el soporte de los dientes anteriores para una función adecuada y un contorno labial normal. Cuando los labios y carrillos no tienen posiciones adecuadas debido a la falta de soporte dental, es más difícil obtener la armonía estética y la compatibilidad funcional con las dentaduras totales.

Las desventajas de este tipo de prótesis son (9,10):

- a. Mayor complejidad de los procedimientos clínicos.- La presencia de dientes naturales compromete a tomar una impresión maestra exacta de las áreas de borde de la prótesis. Las bases de registro fabricadas alrededor de los dientes naturales por lo general son menos estables y menos retentivas que las que se fabrican en las arcadas edéntulas.
- b. Limita la evaluación de las dentaduras de prueba.- Las cualidades estéticas y fonéticas de las prótesis de prueba se ven limitadas por la presencia de los dientes naturales y no se pueden evaluar con veracidad, hasta la colocación de la prótesis.

Cuando se desea hacer cambios estéticos en las posiciones de los dientes anteriores, una desventaja importante es la falta de evaluación clínica de las prótesis de prueba.

- c. Aumenta la molestia del paciente.- La combinación del dolor postextracción y el traumatismo relacionado a la prótesis produce mayor molestia al paciente con prótesis total inmediata, que aquellos con dentaduras totales convencionales.
- d. Necesidad de mayor mantenimiento de la dentadura.- La resorción rápida del proceso alveolar se presenta un mes después de la extracción de los dientes, y hay una resorción moderada por cinco meses, y se requiere de ocho a 12 meses antes que los rebordes residuales alcancen una forma más estable. Por tanto, las prótesis inmediatas precisan de ajuste continuo, balance oclusal y rebases internos por cinco o seis meses. Después de ocho a 12 meses, las prótesis inmediatas se deben rebasar con acrílico o hacerlas de nuevo.
- e. Aumenta las visitas del paciente y el costo.- Debido a la molestia del paciente y cambios en el contorno del reborde, se requieren visitas más frecuentes al consultorio, para el cuidado y mantenimiento de la prótesis.

Este artículo presenta el reporte de un caso clínico donde fue utilizada una prótesis total inmediata como reemplazo inmediato de los dientes perdidos.

Reporte de Caso

Paciente de sexo masculino de 59 años de edad en ABEG, acude al Servicio de Rehabilitación Oral -

Posgrado de la Facultad de Estomatología de la Universidad Peruana Cayetano Heredia. Al examen clínico presenta 14 dientes con enfermedad periodontal y severo desgaste (Fig. 1,2,3).

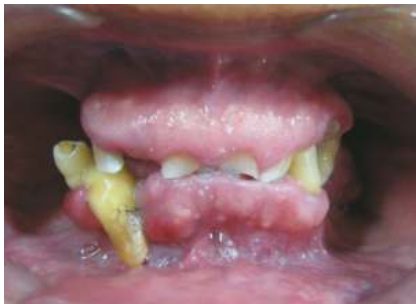

Fig. 1 Vista frontal

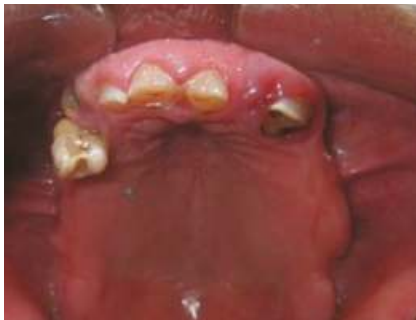

Fig. 2 Vista oclusal superior

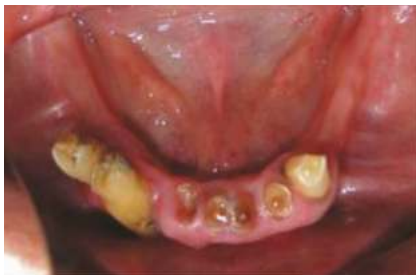

Fig. 3 Vista oclusal inferior

Se toma impresión con hidrocoloide reversible con una cubeta de stock para obtener un modelo primario. Se confecciona una cubeta individual sobre el modelo primario que está a 2 mm del fondo de surco, se utiliza cera base, a fin de proporcionar bloqueo en los socavados laterales al reborde residual y entre los dientes restantes. Luego se hace un sellado periférico con godiva y se toma la impresión definitiva con silicona mediana (Fig. 4 y 5).

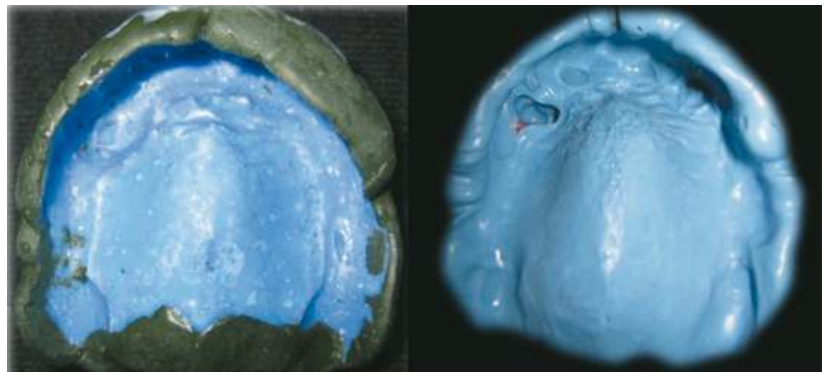


Fig. 4 Sellado periférico superior e impresión definitiva superior

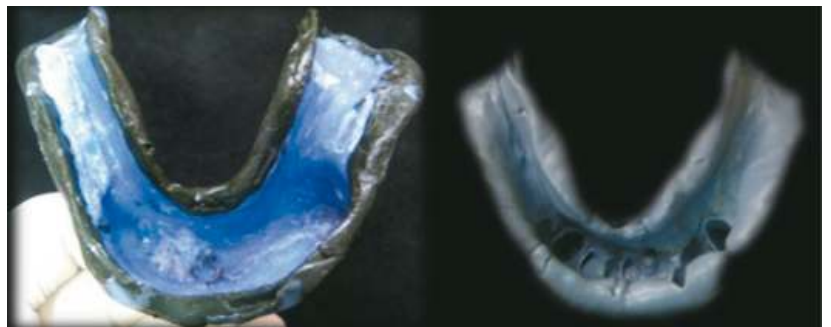

Fig. 5 Sellado periférico inferior e impresión definitiva inferior

Se realiza el encajonado y vaciado con yeso extraduro para confeccionar los modelos definitivos.

Sobre los modelos definitivos se fabrican las placas bases y los rodetes de oclusión (Fig. 6 y 7).

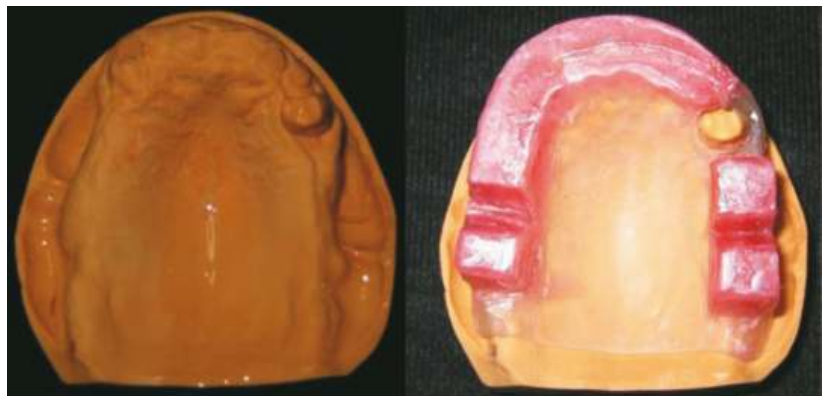

Fig. 6 Modelo definitivo superior, placa base y rodete superior

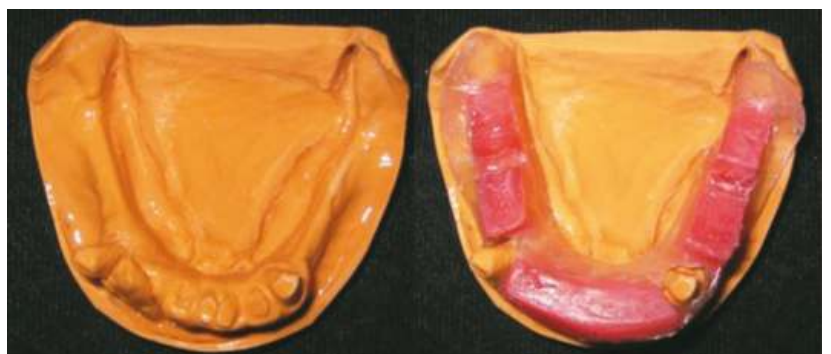

Fig. 7 Modelo definitivo inferior, placa base y rodete inferior

Luego se llevan las placas bases y rodetes de oclusión a la boca del paciente y se obtiene la misma dimensión vertical (DV) que tiene el paciente antes de la extracción y remodelado óseo.

Se montan los modelos definitivos en un articulador semiajustable

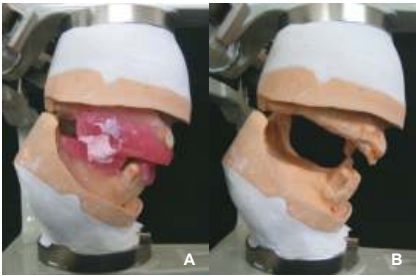


Fig. 8A y 8B. Montaje de modelos sin remodelado.

en relación céntrica (Fig. 8A y 8B).

Luego, en el modelo definitivo, se simula la extracción y remodelado óseo. Se construye una guía quirúrgica, la cual se utilizará en el momento de la extracción de los dientes, reduciendo la eliminación de hueso en exceso y mejorando la comodidad, retención y estabilidad

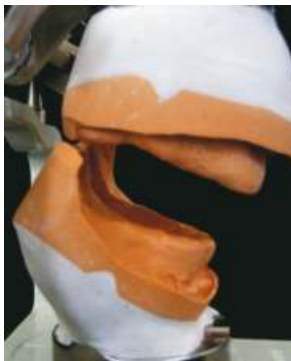

Fig. 9 Modelo con remodelado en articulador

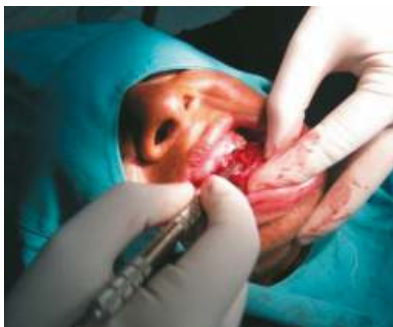

Fig. 10 Fase quirúrgica del remodelado

de la futura prótesis (Fig. 9 y 10).

En los modelos remodelados se realiza el enfilado de dientes poli-planos y se procesa con acrílico rosado de termocurado para confeccionar la prótesis total. El día que se realiza en el paciente la exodoncia y remodelado óseo se cuenta con las prótesis totales confeccionadas. Al momento de su instalación se evalúa con cuidado la oclusión en relación céntrica y posiciones excéntricas. Se hacen las correcciones intrabucales y se realiza un rebasado con acondicionador de tejidos para compensar la discrepancia en el ajuste, garantizando la comodidad del paciente, la estabilidad y la retención. Se le indica al paciente que debe de usar la prótesis por 24 horas, esto es para que ocurra la cicatrización de acuerdo a la forma de la base de la dentadura. El mantenimiento de la prótesis debe ser explicada con minuciosidad y detenimiento, entregando de preferencia las indicaciones por escrito. Se le indica al paciente que coma alimentos blandos pero nutritivos y que

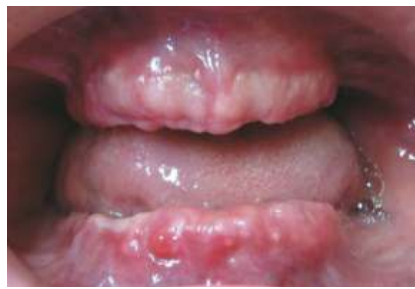

Fig. 11 Maxilares post-exodoncia

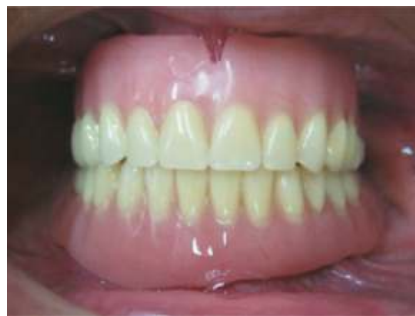

Fig. 12 Prótesis total inmediata instalada

regrese al siguiente día para su control (Fig. 11 y 12).

Hasta que se complete la cicatrización, la cavidad bucal debe conservarse muy limpia. La prótesis debe retirarse cuatro a cinco veces al día, enjuagándose la boca de manera minuciosa. Las áreas de soporte de las dentaduras, más que los sitios recientes de extracción, se deben cepillar con un cepillo dental blando o con una gasa húmeda pasada alrededor de los dedos. La lengua también se debe cepillar muy bien. Las prótesis se deben utilizar en la noche, los primeros tres a cuatro días solamente. Después de este periodo, se deben retirar en la noche. Es necesario evitar los enjuagues bucales que contengan alcohol, durante los primeros 10 a 14 días, o hasta que se epitelicen las áreas de extracción. La dieta del paciente debe ser blanda, alimentos fáciles de masticar, hasta que pueda morder con sus prótesis de manera cómoda. Haciendo énfasis en la necesidad de una dieta nutritiva (10,11).

Las prótesis deben limpiarse con un cepillo para dentaduras y un líquido no abrasivo, detergente o jabón. No hay que usar pasta dental ni limpiadores abrasivos. Las prótesis se sumergen en un limpiador durante 30 minutos al día, los primeros tres a cuatro días, y después durante las noches. Siempre deberán colocarse en agua o en un limpiador de dentaduras, cuando no esté en boca. Se le debe informar al paciente acerca de los problemas frecuentes durante la experiencia inicial de la prótesis, que incluyen molestia, salivación excesiva, dificultad en la alimentación y habla (12,13).

Discusión

La mayor parte de procedimientos clínicos y de laboratorio para este tipo de prótesis son modificaciones de los procedimientos correspondientes para las prótesis totales convencionales (5). Una evaluación minuciosa del paciente y la confección de una historia clínica permiten averiguar si hay alguna contraindicación médica para el tratamiento de prótesis inmediata, o si se necesita una interconsulta con otras especialidades. También es importante indagar acerca de las experiencias dentales previas del paciente tanto favorables como desfavorables (8).

Se deberá informar al paciente acerca de los cambios que se presentaran en las áreas de soporte de la dentadura. La pérdida gradual de la retención y estabilidad se producen debido a la resorción y remodelación ósea que siempre hay cuando se pierden dientes. El paciente debe comprender que es necesario un rebase de la prótesis en seis meses, y que se requerirá una nueva prótesis en uno o dos años. Se le explica al paciente que la velocidad de pérdida de reborde depende de muchos factores. Se deben evaluar las prótesis por lo menos una vez al año, y con mayor frecuencia durante los primeros dos años después de la extracción de los dientes (4,7).

No olvidar que la reducción del reborde alveolar es descrita como un proceso de remodelación con una disminución de la cortical vestibular y lingual, especialmente en los primeros años, dando lugar a una reducción del hueso en las direcciones vertical y horizontal; por ello es importante esperar el tiempo necesario para la fabricación de la prótesis definitiva (9). Es importante usar guías quirúrgicas después de

la cirugía y así evitar exceso de reducción ósea de las zonas edéntulas (10).

Con las prótesis inmediatas los pacientes se liberan de la molestia y angustia de ser visto en público sin dientes, son pues de gran ayuda estética. Pero existe el riesgo de no poder revisar la estética dental antes de su confección (5,8). Por este motivo se debe indagar por las expectativas del paciente con respecto a su estética y función. Si son mayores que los resultados que se pueden proporcionar, es necesario educarlo para aceptar el resultado más razonable. De otra manera, estará insatisfecho con el tratamiento (2,10).

Conclusiones

La prótesis total inmediata es una buena alternativa de tratamiento en pacientes que requieren la extracción de todos sus dientes por motivos de enfermedad periodontal y caries, logrando hacer la transición menos traumática, obteniendo una adecuada estética y confort para el paciente.

Referencias Bibliográficas

1. La Vere AM, Krol AJ. Immediate denture service. *J Prosthet Dent.* 1973;29(1):10-15.
2. Soni A. Trial anterior artificial tooth arrangement for an immediate denture patient: a clinical report. *J Prosthet Dent.* 2000;84(3):260-3.
3. Bissasu M. A simple procedure for minimizing adjustment of immediate complete denture: A clinical report. *J Prosthet Dent.* 2004;92(2):125-7.
4. Shaw DR. Duplicate immediate dentures. *J Prosthet Dent.* 1962;12(1):7-57.
5. Lambrecht JP. Immediate denture construction: The impression phase. *J Prosthet Dent.* 1968;18(3):237-45.
6. Johnson K. A clinical evaluation of upper immediate denture procedures. *J Prosthet Dent.* 1966;16(5):799-810.
7. Pound E. Controlled immediate dentures. *J Prosthet Dent.* 1970;24(3):243-52.
8. Sadowsky SJ. Use of foil to block out extraction sites prior to relining immediate dentures. *J Prosthet Dent.* 2006; 95(1):79
9. Phoenix RD, Fleigel JD. Cast modification for immediate complete dentures: Traditional and contemporary considerations with an introduction of spatial modeling. *J Prosthet Dent.* 2008;100(5):399-405.
10. Woloch MM. Nontraumatic immediate complete denture placement: A clinical report. *J Prosthet Dent.* 1998;80(4):252-5.
11. Rabanal, A. Management of a patient with severe erosive lichen planus in need of an immediate complete denture: A clinical report. *J Prosthet Dent.* 2007;97(5):252-5.
12. Wictorin L. An Evaluation of bone surgery in patients with immediate dentures. *J Prosthet Dent.* 1969;21(1):6-13.
13. Young L, Gatewood RR, Moore DJ, Sakumura JS. Surgical templates for immediate denture insertion. *J Prosthet Dent.* 1985;54(1):64-7.

Recibido : 18-12-2011
Aceptado: 04-05-2012