



Revista de la Facultad de Medicina  
ISSN: 2357-3848  
revista\_fmbog@unal.edu.co  
Universidad Nacional de Colombia  
Colombia

Vergara Amador, Enríque; Solaque, Henry  
PSEUDOSINDACTILIA EN EPIDERMÓLISIS BULLOSA  
Revista de la Facultad de Medicina, vol. 57, núm. 3, 2009, pp. 274-280  
Universidad Nacional de Colombia  
Bogotá, Colombia

Disponible en: <http://www.redalyc.org/articulo.oa?id=576363911008>

- Cómo citar el artículo
- Número completo
- Más información del artículo
- Página de la revista en redalyc.org

redalyc.org

Sistema de Información Científica  
Red de Revistas Científicas de América Latina, el Caribe, España y Portugal  
Proyecto académico sin fines de lucro, desarrollado bajo la iniciativa de acceso abierto

# PRESENTACIÓN DE CASOS

## PSEUDOSINDACTILIA EN EPIDERMÓLISIS BULLOSA

Pseudosyndactylia in bullous epidermolysis

Enrique Vergara Amador<sup>1</sup>, Henry Solaque<sup>2</sup>,

1. Ortopedista y traumatólogo pediátrico, cirujano de mano y de nervio periférico. Microcirujano. Profesor asociado, Unidad de Ortopedia, Facultad de Medicina, Universidad Nacional de Colombia, Bogotá.
2. Residente de Ortopedia, Universidad Nacional de Colombia, Bogotá

Correspondencia: emvergaraa@unal.edu.co

### Resumen

La epidermolisis bullosa comprende un grupo de patologías que se caracterizan por la fragilidad de la piel, formación de ampollas, y en las formas distróficas, la formación de pseudosindactilias. Debido a lo exótico de la entidad y la dificultad para el enfoque de tratamiento, se presenta un caso clínico con desarrollo de pseudosindactilias, característico usualmente de las formas distróficas. Se describe en aspectos clínicos de la entidad, el tratamiento quirúrgico de las pseudosindactilias y de las contracturas en las manos, y se discuten aspectos de la enfermedad y de los tipos de tratamiento.

**Palabras clave:** epidermolisis ampollosa, sindactilia, epidermolisis ampollosa distrófica.

**Vergara-Amador E, Solaque H.** Pseudosindactilia en epidermolisis bullosa. *Rev.Fac.Med.* 2009; 57: 274-280.

### Summary

Bullous epidermolysis comprises a group of pathologies characterized by skin fragility, formation of bullae and, in its dystrophic forms, by the formation of pseudosyndactylia. Due to the exotic nature of the disease and the difficulty in focusing its treatment, a case is presented in which pseudosyndactylia developed, a usual characteristic of the dystrophic forms. This article addresses clinical aspects of bullous epidermolysis, surgical treatment of pseudosyndactilia and hand contractures and other aspects of the disease and its treatment.

**Keys word:** epidermolysis bullosa, syndactyly, epidermolysis bullosa dystrophica.

**Vergara-Amador E, Solaque H.** Pseudosyndactylia in bullous epidermolysis. *Rev.Fac.Med.* 2009; 57: 274-280.

### Introducción

La epidermolisis bullosa (EB) comprende un grupo de desórdenes de la fragilidad de la piel determinados genéticamente, que se caracterizan por la presencia de ampollas en la piel y las mucosas posterior a traumas mecánicos leves (1,2).

Se clasifica tradicionalmente en tres tipos según la presentación clínica, características ultraestructurales y genéticas y de acuerdo al nivel de separación de la piel en:

1. Epidermolisis bullosa simple, donde la fragilidad se ubica en los queratinocitos basales por mutaciones en la queratina 5 y 14 (K5, K14).

2. Epidermólisis bullosa de unión, que se divide en una forma letal (Herlitz) y no letal (no Herlitz) y se caracteriza por presentar ampollas a nivel de la lámina lúcida (unión epidermo-dérmica) por mutaciones en la laminina 5 con una alteración de los hemidesmosomas, y

3. Epidermólisis bullosa distrófica, donde las ampollas aparecen debajo de la lámina densa de la zona basal, presentando alteraciones cualitativas y cuantitativas en el complejo de anclaje dadas por mutaciones en el gen COL7A1 que sintetiza colágeno tipo VII (2,3,4).

La presentación clínica tiene un espectro variable según la localización de las mutaciones y el patrón de transmisión genética, desde formas leves como ampollas en las manos y pies con cicatrización adecuada, hasta la muerte por transformación tumoral o infección en el nacimiento o infancia. Se asocian formas leves con epidermólisis bullosa autosómica dominante y formas más severas a formas autosómicas recesivas (2). Entre los hallazgos clínicos encontramos: lesiones albopapuloides, ampollas, milia, escaras, contracturas, distrofia ungueal, otitis externa, constipación, fisuras anales, disfgia, ampollas orales, enfermedad dental y microstomía, entre otras.

La complicación extracutánea más incapacitante en estos pacientes es la pseudosindactilia, que es el resultado de múltiples ampollas en manos y pies que suceden por traumas leves. Inicialmente aparece la formación de sinequias en las porciones proximales de uno o más espacios interdigitales. Si no se corrigen, los dedos se fusionan, configurando una contractura en garra. Con el tiempo la mano o el pie se cubren de un guante queratináceo o "capullo". Por la disminución de la movilidad los músculos se vuelven atroficos y los huesos se tornan osteoporóticos y a veces llegan a reabsorberse parcialmente

(6). Es frecuente que se deban repetir las cirugías. Es importante el uso de férulas para disminuir las recidivas (7,8,9).

Estos pacientes también desarrollan contracturas musculares en áreas diferentes a las manos y pies que ocasionan limitación en la ambulación y en la realización de actividades básicas diarias. Múltiples procedimientos quirúrgicos han sido descritos para corregir estas deformidades, pero desafortunadamente la recurrencia es la norma (6).

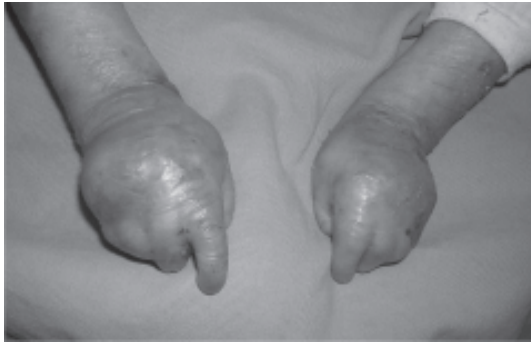Se presenta el caso de un niño con epidermólisis bullosa distrófica que desarrolló pseudosindactilias y contracturas en las manos y que fueron tratadas quirúrgicamente.

### Presentación de caso clínico

Paciente masculino que consulta al servicio de ortopedia en junio de 2005, a la edad de dos años cuatro meses, remitido del servicio de dermatología por presentar pseudosindactilia en manos y pies.

Es primogénito, sin antecedentes prenatales importantes ni antecedentes familiares de la enfermedad. Nació por parto normal a término con peso y talla acordes a edad gestacional, presentando múltiples lesiones ampulosas distribuidas en el cuerpo con estafilococemia que requirió tratamiento antibiótico en unidad de cuidados intensivos. Se realizó impresión diagnóstica clínica de epidermólisis bullosa tipo Koebner por dermatología. El estudio histopatológico mostró lesión compatible con epidermólisis bullosa distrófica.

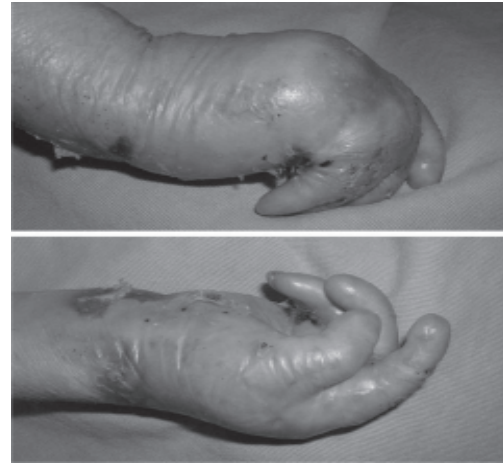
La evolución fue tórpida desarrollando rápidamente capullos en las manos con pseudosindactilias. Se habían encontrado también lesiones en la mucosa oral y algunas fisuras anales.



**Figura 1.** Se aprecia la fragilidad de la piel con formación de pseudosindactilias en ambas manos y estrechamiento de la primera comisura.

Al examen físico se encontró anoniquia con pseudosindactilia completa de manos y pies, retracción severa en flexión de las metacarpofalángicas y pulgar en aducción, flexión y estrechamiento de la primera comisura (Figuras 1, 2). A los tres años se realizó retiro del “capullo” epidérmico, liberación de las pseudosindactilias, plastias en zeta de los espacios interdigitales y del lado palmar de los dedos y la mano para mejorar las contracturas en flexión de las articulaciones interfalángicas y metacarpofalángicas (Figuras 3,4,5).

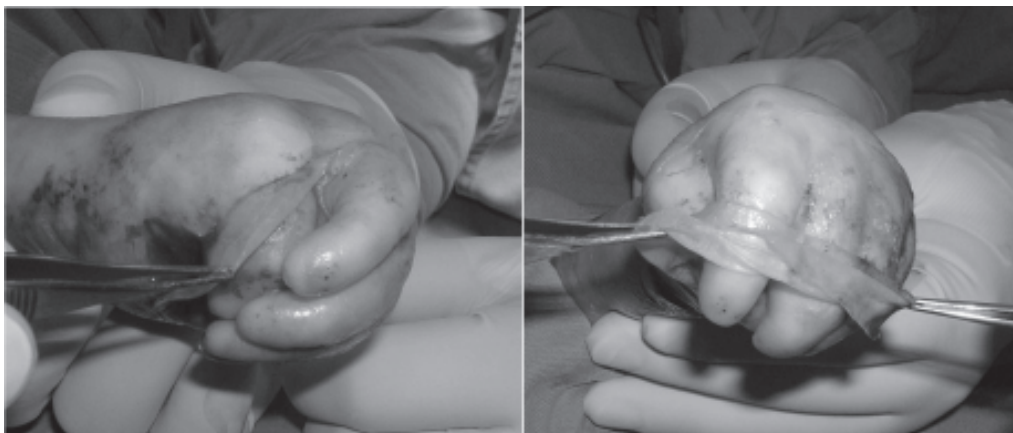
Los defectos de piel se cubrieron con gasas furacinadas sin colocación de injertos libres de piel. Se colocaron clavos en los dedos, los cuales se fijaron a un aparato hecho de cemento



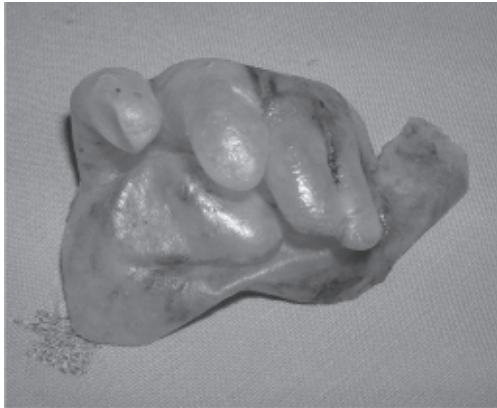**Figura 2.** Contractura severa en flexión de las metacarpofalángicas y pulgar en flexión y aducción de la mano derecha.

acrílico, cuya función era mantener los dedos separados y en extensión. Posteriormente se realizaron curaciones cada 48 horas con sulfadiazina de plata durante tres semanas hasta que epitelizaron las lesiones de piel alrededor de las cuatro semanas, momento en el cual se retiró el tutor. Posteriormente se diseñó una férula de ortoplast con protectores a base de silicona que se mantuvo en uso nocturno durante un mes adicional (Figuras 6,7).

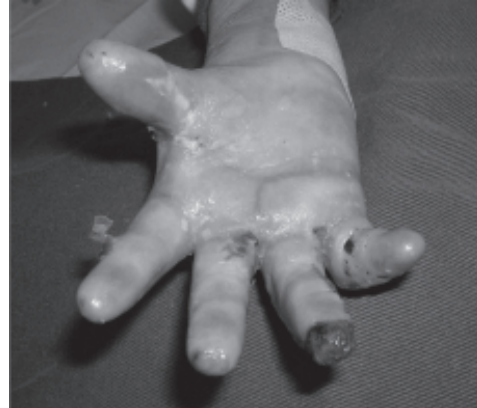La evolución fue satisfactoria. Al año de evolución se mantenían las correcciones sin recidiva



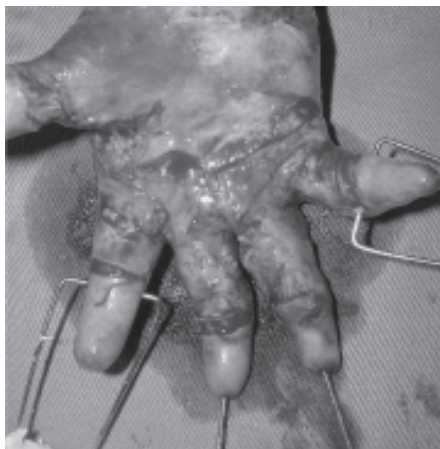
**Figura 3.** Retiro de la formación epidérmica engrosada (capullo) de los dedos.



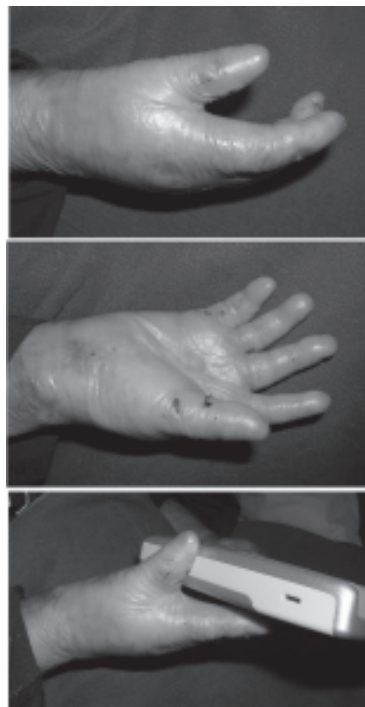**Figura 4.** Se observa el capullo, semejando un guante de cirugía.



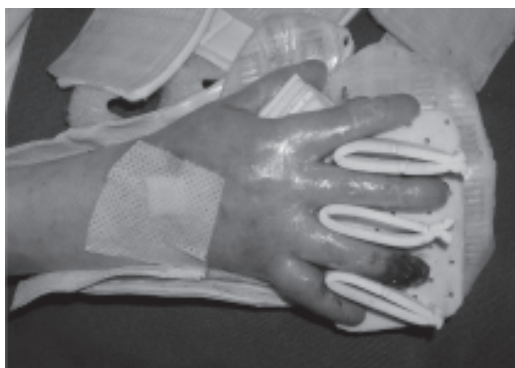**Figura 7.** Octava semana posoperatoria. Se aprecia buen aspecto de la mano, con espacios interdigitales amplios.



**Figura 5.** Liberación de las pseudosindactilias y de las contracturas de los dedos y de la palma. Fijación de las articulaciones interfalángicas en extensión e integración de clavos con un tutor casero, fabricado con cemento acrílico.



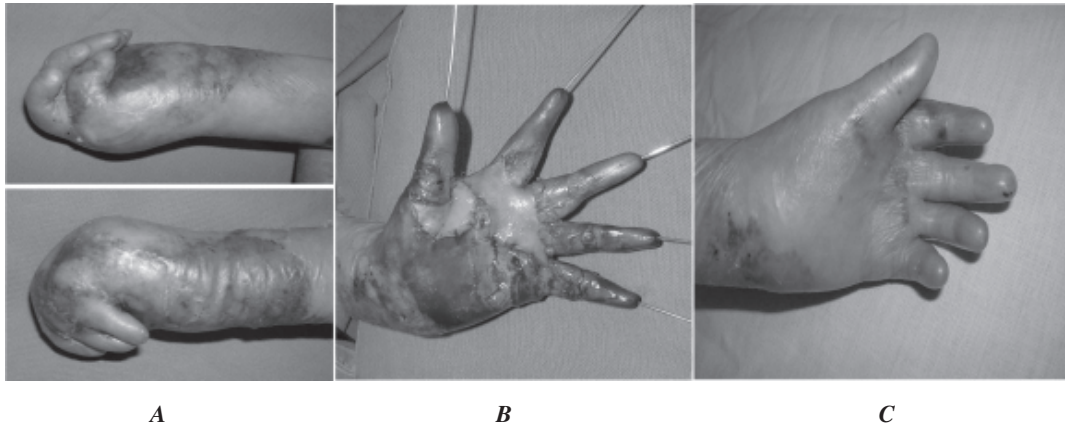
**Figura 8.** Al año de control aún se conserva una mano (derecha) bastante funcional. La primera comisura se ha estrechado un poco pero sin alterar la función del pulgar.



**Figura 6.** La mano en proceso de cicatrización y mantenida con una férula fabricada en material suave y con espaciadores interdigitales.

de la pseudosindactilia, con buenos movimientos de prensión y agarre (Figura 8). Es de anotar que el niño no había desarrollado los movimientos de agarre y oposición antes de la cirugía.

A los dos años de evolución se observó reaparición de las pseudosindactilias en la parte proximal



**Figura 9.** (A) La mano izquierda, antes de cirugía, con gran retracción en flexión de los dedos y formación de pseudosindactilias. (B) Postoperatorio inmediato. Buena liberación de la mano y de los dedos. En la palma y en la primera comisura se aprecia la colocación de injertos libres de piel. (C) Resultado final a un año de evolución

de dos comisuras, pero la mano seguía conservando su funcionalidad.

La mano derecha se intervino con la misma técnica, aunque el defecto de piel palmar fue el que requirió mayor injerto libre de piel, tomado de la región inguinal. En esta mano no hubo necesidad de colocar fijación externa pero sí se inmovilizaron las articulaciones interfalángicas proximales en extensión con clavos de 1,2 mm durante tres semanas (Figura 9).

### Discusión

La epidermólisis bullosa tipo distrófica es una rara entidad que compromete la piel con fragilidad de ella, caracterizada por la formación de ampollas y desprendimiento fácil de la piel, cicatrices y alteraciones en las uñas. El diagnóstico se hace de acuerdo a la historia, al examen físico y a la biopsia de piel, lo que permite descartar otras lesiones que producen ampollas (10).

Existen en general tres formas de epidermólisis: la simple, de unión y las distróficas. Esta última es la más complicada, llegando a tener compromiso sistémico.

Las manos y los pies son los sitios más afectados por la enfermedad. Inicialmente se forman sinequias en la parte más proximal de los espacios interdigitales. Si esto no es corregido a tiempo se fusionan y se producen pseudosindactilias y contracturas progresivas en flexión de las articulaciones, se forma un guante de queratina que envuelve la mano y los dedos, dando el aspecto de un capullo, compuesto por epidermis hiperplásica que contiene un estrato córneo hasta cinco veces más grueso que la epidermis normal (6).

La inactividad de la mano lleva a atrofia muscular, osteoporosis y finalmente a reabsorción ósea. Se desarrollan contracturas en la mano y en otras partes del cuerpo que llegan a afectar la deambulación y algunas actividades de la vida diaria. Se produce marcada disminución de las funciones en la mano, como la falta de prensión fina y de oposición (6).

La infección de las ampollas es común; áreas grandes de piel denudadas deben ser tratadas muy cuidadosamente. Debemos recordar que la sepsis es una causa muy frecuente de muerte en estos niños (10).

El tratamiento integral de esta patología comprende un soporte adecuado de la piel, curación adecuada de las ampollas, control de las infecciones que se presenten, soporte nutricional, el uso de férulas y el tratamiento quirúrgico de las pseudosindactilias (10).

Dentro de las nuevas formas de tratamiento se debe incluir la terapia génica, donde en las formas recesivas de epidermólisis, el objetivo será la introducción de alelos normales dentro de las células somáticas. El gen introducido deberá ser capaz de sintetizar la proteína faltante, que logre ser secretado por las células e incorporarse a la membrana basal de la piel. En las epidermólisis autosómicas dominantes la estrategia será diferente. Se debe desactivar el gen mutante que ejerce un efecto negativo a su par alelo normal (3,5).

Existen diversas formas de tratamiento y algunas controversiales, sobre todo en el manejo postoperatorio. Se debe abordar primero la liberación de las pseudosindactilias de distal a proximal llegando hasta la comisura verdadera. Esta pseudosindactilia es fácilmente liberada por ser una fusión no congénita. Previamente puede ser removido el capullo en bloque, como un guante. Luego de liberadas las pseudosindactilias, se procede a la liberación de las contracturas en flexión, para lo cual se diseñan zetas. Una muy útil es una incisión en X sobre la mayor contractura. Esto permite que se relajen varios colgajos. Sobre el defecto resultante, si es pequeño, no requiere injerto, pero para los defectos grandes es mejor colocar un injerto libre de piel.

El uso de injerto de piel alogénico preparado por bioingeniería está disponible, aunque su costo sigue siendo muy alto (11,12). Es claro que los pacientes se benefician de la liberación de las pseudosindactilias y de las retracciones. Estos procedimientos pueden ser repetidos periódica-

mente ya que la recurrencia es la regla (10, 13,14,15,16). La cicatrización no está alterada, así que es posible que los pacientes epitelicen los defectos creados quirúrgicamente. Es importante mantener los dedos en extensión durante las primeras semanas postoperatorias, para lo cual se requiere el uso de férulas. En ocasiones se puede proceder a la colocación de clavos en las articulaciones interfalángicas que pueden ser integrados a un fijador externo.

Las férulas deben mantener los dedos separados y extendidos, y ser fabricadas en un material suave y resistente o forradas con elementos especiales, como silicona. El uso de ellas ayuda a disminuir la recurrencia de las contracturas (13,16,17).

La anestesia requiere de cuidados especiales, sobre todo en la mucosa orofaríngea, y el equipo de enfermería ha de estar conciente de la enfermedad y conocer los cuidados especiales que deben rodear al niño.

Este paciente corresponde clínicamente, y por estudio patológico a una forma distrofica muy similar a la de Hallopeau-Siemens, una forma recesiva que da manifestaciones antes del año de edad, con producción de pseudosindactilias, grandes cicatrices y contracturas (2,4,6,10).

Es necesario hacer la fijación de los dedos en extensión cuando hay mucha contractura en flexión de las interfalángicas, con el riesgo que conlleva de daño articular o de infección a través del trayecto de los clavos, ya que nos permite un buen control en las curaciones y disminución de las recurrencias de contracturas en flexión. Si no existe demasiada contractura en flexión de las interfalángicas es mejor no usar clavos. El uso de un aditamento para crear una fijación externa para incluir los clavos no parece importante.

Como existen muchas formas clínicas de epidermólisis, es importante llegar a clasificarla, ya que permite predecir un poco el pronóstico. De otra parte, hay que trabajar en estrecha unión con el terapeuta y el dermatólogo para abordar adecuadamente la enfermedad. Un punto vital para el tratamiento del paciente es el entendimiento adecuado de la enfermedad que deben tener los padres; sin el apoyo y comprensión de ellos el pronóstico de estos niños puede ser sombrío.

## Referencias

1. **Devries DT, Johnson LB, Weiner M, Fine JD.** Relative extent of skin involvement in inherited epidermolysis bullosa (EB): composite regional anatomic diagrams based on the findings of the National EB Registry, 1986 to 2002. *J Am Acad Dermatol.* 2004; 50: 572-581.
2. **Horn HM, Tidman MJ.** The clinical spectrum of dystrophic epidermolysis bullosa. *Br J Dermatol.* 2002; 146: 267-274.
3. **Solovan C, Ciolan M, Olariu L.** The biomolecular and ultrastructural basis of epidermolysis bullosa. *Acta Dermatovenerol Alp Panonica Adriat.* 2005; 14: 127-135.
4. **Pai S, Marinkovich P.** Epidermolysis Bullosa. New and emerging trends. *Am J Clin Dermatol.* 2002; 3: 371-380.
5. **Uitto J, Eady R, Fine JD, Feder M, Dart J.** The DEBRA Internacional Visioning/Consensus Meeting on Epidermolysis Bullosa: Summary and Recommendations. *J Invest Dermatol.* 2000; 114: 734-737.
6. **Fine JD, Johnson LB, Weiner M, Stein A, Cash S, Deleoz J, et al.** Pseudosyndactyly and musculoskeletal contractures in inherited epidermolysis bullosa: Experience of the National Epidermolysis Bullosa Registry, 1986–2002. *J Hand Surg (Br).* 2005; 30: 14-22.
7. **Ladd AL, Kibele A, Gibbons S.** Surgical treatment and postoperative splinting of recessive dystrophic epidermolysis bullosa. *J Hand Surg (Br).* 1996; 21: 888-897.
8. **Terrill PJ, Mayou BJ, Pemberton J.** Experience in the surgical management of the hand in dystrophic epidermolysis bullosa. *Br J Plast Surg.* 1992; 45: 435-442.
9. **Vozdvizhensky SI, Albanova VI.** Surgical treatment of contracture and syndactyly of children with epidermolysis bullosa. *Br J Plast Surg.* 1993; 46: 314-316.
10. **Pai S, Marinkovich P.** Epidermolysis Bullosa New and Emerging Trends. *Am J Clin Dermatol.* 2002; 3: 371-380.
11. **Fivenson D, Scherschun L, Cohen L.** Apligraf in the Treatment of Severe Mitten Deformity Associated with Recessive Dystrophic Epidermolysis Bullosa. *Plast Rec Surg.* 2003; 584-588.
12. **Phillips J, Rockwell WB.** Surgical treatment of recessive Dystrophic Epidermolysis Bullosa in the hand: Use of tissue-engineered skin (Apligraf). *Ann Plast Surg.* 2003; 50:441-442.
13. **Ladd AL, Kibele A, Gibbons S.** Surgical treatment and postoperative splinting of recessive dystrophic epidermolysis bullosa. *J Hand Surg (Br).* 1996; 21: 888-897.
14. **Terrill PJ, Mayou BJ, Pemberton J.** Experience in the surgical management of the hand in dystrophic epidermolysis bullosa. *Br J Plast Surg.* 1992; 45: 435-442.
15. **Vozdvizhensky SI, Albanova VI.** Surgical treatment of contracture and syndactyly of children with epidermolysis bullosa. *Br J Plast Surg.* 1993; 46: 314-316.
16. **Cavallo A, Smith P.** Surgical Treatment of dystrophic epidermolysis bullosa of the hand. *Tech Hand Up Extrem Surg.* 1998; 2: 184-195.
17. **Pajardi G, Pivato G, Rafanelli G.** Rehabilitation in recessive dystrophic epidermolysis bullosa. *Tech Hand Up Extrem Surg.* 2001; 5: 173-177.