



REDVET. Revista Electrónica de Veterinaria
E-ISSN: 1695-7504
redvet@veterinaria.org
Veterinaria Organización
España

Useche, Tatiana; Fernandez, Paola; Cala, Fernando A; Vargas, Giovanny; Arcila Q, Victor H;
Castellanos, Vilma
Hidronefrosis en un canino de 3 meses. Reporte de un caso clínico
REDVET. Revista Electrónica de Veterinaria, vol. VII, núm. 12, diciembre, 2006, pp. 1-10
Veterinaria Organización
Málaga, España

Disponible en: <http://www.redalyc.org/articulo.oa?id=63612664014>

- Cómo citar el artículo
- Número completo
- Más información del artículo
- Página de la revista en redalyc.org

redalyc.org

Sistema de Información Científica
Red de Revistas Científicas de América Latina, el Caribe, España y Portugal
Proyecto académico sin fines de lucro, desarrollado bajo la iniciativa de acceso abierto

Hidronefrosis en un canino de 3 meses. Reporte de un caso clínico

Tatiana Useche* MVZ; Paola Fernandez* MVZ; Fernando A Cala MVZ Esp; Giovanni Vargas** MV; Victor H Arcila Q** MVZ Esp. Vilma Castellanos** Bact. Esp.** Centro Médico Quirúrgico Veterinario Universidad Cooperativa de Colombia Comité de Investigaciones en Ciencias Animales.

* Estudiantes último año Facultad de Medicina Veterinaria y Zootecnia Universidad Cooperativa de Colombia

** Docentes Facultad de Medicina Veterinaria y Zootecnia Universidad Cooperativa de Colombia.

Correspondencia:

Víctor Hernán Arcila Quiceno. Médico Veterinario Zootecnista. Docente Universidad Cooperativa de Colombia. Grupo de Investigación en Ciencias Animales. +57 097 6356624 Bucaramanga – Colombia E_mail: varcila23@gmail.com

Resumen

Las patologías a nivel abdominal y en particular las de tipo renal con frecuencia generan cuadros clínicos complejos que dificultan su interpretación aun considerando el apoyo en herramientas diagnósticas. La valoración en animales jóvenes debe considerar la correlación con patologías de tipo congénito (defectos del desarrollo).

Un Canino macho de nombre Kasuki, de 3 meses de edad, raza criollo, es llevado al Centro Médico Quirúrgico Veterinario de la Universidad Cooperativa de Colombia (CMQV - U.C.C), como motivo de consulta goteo constante de orina (Incontinencia urinaria), depresión, anorexia y vómito. En la inspección general se encontró aumento de la región abdominal izquierda y a la palpación presencia de una masa en el mismo lugar. Se tomaron como parte del plan diagnóstico pruebas complementarias correspondientes a cuadro hemático, coprológico, ecografía abdominal y laparotomía exploratoria. Se instauró inicialmente tratamiento con ampicilina 20 mg / Kg, Vitamina C 200 mg, Complejo B 500 mg, Dipirona 28 mg / Kg.

Al realizar la ecografía abdominal se observó la presencia de una masa redondeada de 10 cm de longitud por 6 de ancho con cavidades dando la apariencia de quistes ocupando gran parte de la cavidad abdominal. Se recomendó laparotomía exploratoria. En el procedimiento quirúrgico se encontró la masa observada en la ecografía correspondiente al riñón izquierdo, se realizó nefrectomía del riñón afectado, ya que, no era funcional. Se concluyó como diagnóstico presuntivo, Hidronefrosis congénita.

Palabras clave: Enfermedad renal, laparotomía, ecografía, disuria, nefrectomía.

Abstract

The pathologies at abdominal level and in particular those of renal type frequently generate complex clinical squares that even hinder their interpretation considering the support in diagnostic tools. The diagnosis in young animals equally guides toward the correlation when establishing the pathologies of congenital type (defects of the development).

Male canine of name Kasuki, of 3 months of age, Creole race, it is taken to the Centro Medico Quirúrgico Veterinario of the Universidad Cooperativa de Colombia (CMQV - U.C.C), like reason of consultation constant leak of urine (incontinence), depression, anorexy and vomit. In the general inspection was increase of the region abdominal left and to the palpation witnesses of a mass in the same place. It

took as plan diagnose complementary tests corresponding to square hematic, coprologic, abdominal ecography and exploratory laparotomy. Establishes treatment initially with ampiciline 20 mg / Kg, Vitamin C 200 mg, Complex B 500 mg, Dipirone 28 mg / Kg.

When carrying out the abdominal ecography one observes the presence of a rounded mass of 10 cm of longitude for 6 of wide with cavities giving the appearance of cysts occupying great part of the abdominal cavity. recommended exploratory laparotomy. In the surgical procedure was the mass observed in the ecography corresponding to the left kidney, it was carried out nephrectomie of the affected kidney, since, it was not functional. Concludes like diagnose presumptive, congenital Hydronephrosis.

INTRODUCCIÓN

El proceso de micción es complejo en los animales domésticos y la caracterización de las anomalías asociadas a este proceso debe partir de un adecuado conocimiento del componente anatómico así como del funcionamiento de cada una de las partes es importante considerar que acorde a la especie es posible encontrar diferencias anatómicas y funcionales.

Datos anatómicos de interés:

La vejiga urinaria está rodeada por fibras musculares lisas (músculo detrusor) que se continúa por el cuello vesical hacia la uretra proximal formando un esfínter uretral interno funcional.

Al músculo esquelético que rodea la uretra se le denomina esfínter uretral externo y en la especie canina predomina en la mitad distal en hembras, y desde la porción postprostática hasta el final en machos, mientras que en la especie felina comprende el tercio distal en hembras y desde la uretra prostática hasta la peneana en machos.

Inervación de las vías urinarias bajas:

Inervación parasimpática:

Proviene del nervio pélvico que surge de los segmentos espinales sacros S1-S3. La estimulación del nervio pélvico provoca la contracción del músculo detrusor. Este nervio además transmite impulsos sensitivos desde la vejiga y emite ramas que inervan el pene en machos.

Inervación simpática:

Proporcionada por el nervio hipogástrico que surge de la médula espinal lumbar (L1-L4 en perros, L2-L5 en gatos). Las fibras alfa adrenérgicas se localizan principalmente en el trigono, cuello vesical y uretra proximal.

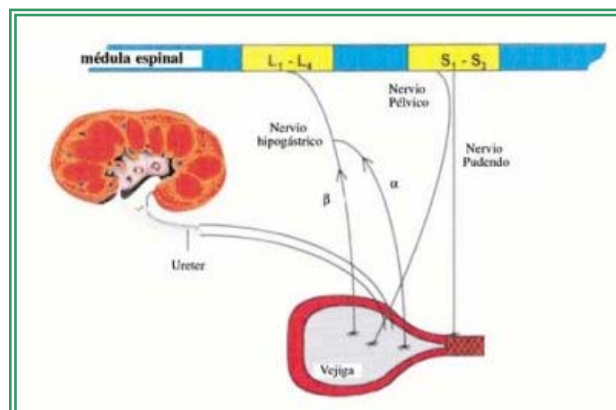
Su estimulación provoca la contracción de estos músculos, formándose un esfínter funcional. Las fibras beta adrenérgicas se localizan en toda la vejiga y su estimulación resulta en la relajación del músculo detrusor.

Inervación somática:

Corre a cargo del nervio pudendo, que se origina de los segmentos sacros de la médula espinal (S1-S3), y su estimulación resulta en la contracción del músculo estriado que rodea la uretra. Este nervio además inerva músculos del esfínter anal y región perineal, por lo que lesiones de los segmentos espinales sacros S1-S3 o del nervio pudendo dan lugar a una parálisis hipotónica del esfínter y a la pérdida del reflejo perineal y del tono anal.

Grafica 1. Tomada de Jüttner C, Fragío Arnold C.

La vejiga se comunica con los riñones por medio de los uréteres y estos terminan a nivel de las pelvis renales y las cuales a la vez se continúan con los cálices renales (9, 14, 16).



Hidronefrosis.

Las patologías de índole congénito se evidencian como casos aislados e individuales y son manifiestas en el periodo cercano al nacimiento o bien las primeras semanas o meses de vida (1, 2) estas se han estudiado en su componente genético encontrándose defectos asociados a la expresión génica y la diferenciación celular (10) causas adquiridas de enfermedad se pueden manifestar en cualquier momento de la vida del animal y pueden ser expresadas durante el desarrollo o en animales jóvenes.

Mucho del conocimiento concerniente a las uropatías obstructivas ha sido derivado principalmente de modelos animales manipulados quirúrgicamente, y la patogénesis de la hidronefrosis congénita obstructiva no está plenamente dilucidada (13).

La hidronefrosis es la dilatación de la pelvis y de los cálices renales distorsionando su forma y funcionalidad (5).

La Hidronefrosis es un cuadro de índole mecánico asociado a un incremento de la presión sobre la pelvis renal, las razones de este aumento son múltiples sin embargo, anomalías congénitas (en uréteres y/o riñón), la obstrucción en uréteres, vejiga, o uretra son la causa más frecuente de esta patología, debido al reflujo retrogrado que incrementa dicha presión. Entre más próxima sea la obstrucción mayor es el efecto sobre el riñón (cabe recordar que se deben establecer las diferencias anatómicas en la morfología renal asociado a la especie), al

augmentar la presión se produce atrofia de las células por la isquemia ocasionada y se produce la dilatación de los túbulos y de la zona medular. En etapas iniciales la musculatura de la pelvis renal sufre hipertrofia compensatoria, en su esfuerzo de hacer que la orina supere la obstrucción, sin embargo más tarde el músculo se adelgaza, descompensando la resistencia (3). Puede ser uni o bilateral siendo la primera la más frecuente pero sin que esta necesariamente lleve a falla renal (4, 5, 15).

El progreso de la lesión es como sigue:

La primera alteración en el desarrollo de la hidronefrosis se observa en los cálices, distorsionando su forma que normalmente debe ser cóncavo, convirtiéndolo en aplanado y luego convexo, debido a la isquemia, necrosis y absorción de la papila, el parenquima entre los calices es afectado en menor grado, a nivel microscópico se ha demostrado atrofia cortical renal. Cabe mencionar que la filtración glomerular continúa con incremento en la filtración en los túbulos y acumulación de fluido en el intersticio. Siguiendo a la obstrucción unilateral completa, hay una caída progresiva en el flujo sanguíneo renal y en la tasa de filtración glomerular, y acompañado de un incremento en la presión intratubular. Estos eventos activan el Sistema Renina Angiotensina (SRA) en el plasma y tejidos. Ha sido probado que la sobrerregulación de la angiotensina II es uno de los factores cruciales responsables para el subsecuente proceso deletéreo. La Angiotensina II induce al Factor de Crecimiento transformante-beta, el cual causa sobreproducción de proteínas en la matriz extracelular (MEC) como colágeno, fibronectina, etc. Las proteínas de la MEC son predominantemente acumuladas en el intersticio tubular y resultando en deterioro de la función renal. Junto con la activación del Sistema Renina-Angiotensina, la isquemia tisular y la infiltración de leucocitos mononucleares también modula los cambios fibróticos. Los procesos a partir de la activación del SRA a fibrosis renal es observada no solo en la nefropatía obstructiva sino también en otras enfermedades renales y es llamado la vía final común (12).

El incremento de la presión intersticial lleva a disfunción tubular. Irreversiblemente el daño de la nefrona se presenta en 3 semanas; se continúa con el tiempo la presión ocasionada por el acumulo de orina se produce la destrucción completa del riñón debido a la isquemia, llegando a producir una dilatación de la zona medular observándose como un saco de pared delgada lleno de líquido por escasez del parénquima. Con obstrucción incompleta los daños irreversibles toman un poco más de tiempo y dependerán del grado de la obstrucción (4, 5).

Causas de hidronefrosis:

Obstrucción ureteral (cálculos o coágulos), estenosis ureteral, fibrosis en el caso de los felinos o neoplasias ureterales. Urolitos, masas trigonales, enfermedad prostática, abscesos, quistes hematomas u otras masas retroperitoneales. Ligamiento ureteral inadvertido (iatrogénico) durante ovariectomía. Complicación postoperatoria de cirugía para ectopia ureteral, hidronefrosis idiopática a nivel congénito anomalías de la musculatura ureteropélvica o defectos de la inervación, así como ureteres bifidos, doble ureter, megaureter y ureterocele (4, 5).

Sintomatología:

A nivel clínico los pacientes manifiestan cólico abdominal (posturas anormales); los cambios por obstrucción unilateral crónica pasan inadvertidos en los primeros estadios. Manifestaciones como incontinencia urinaria son evidentes pero se puede acompañar de

estados hipertensivos, falla de la función tubular e hiponatremia asociados a la falla renal; la renomegalia es posible a la exploración abdominal (5, 7).

La pérdida involuntaria de orina se produce especialmente cuando hay incrementos en la presión intraabdominal, principalmente, cuando el animal está tumbado, aunque también puede ocurrir cuando el animal ladra o está excitado. La incontinencia es intermitente y puede variar en cuanto a intensidad, aunque generalmente empeora con el tiempo.

La variedad de los síntomas dependen de la causa de la obstrucción, su ubicación y su duración.

Cuando la obstrucción comienza rápidamente (hidronefrosis aguda), produce por lo general un cólico renal (dolor agudo intermitente y muy fuerte en el flanco, la zona ubicada entre las costillas y la cadera, sobre el lado afectado) representado con cambios en el comportamiento del animal, depresión y anorexia. Cuando progresa lentamente (hidronefrosis crónica), es probable que no se acompañe con síntomas de dolor.

El médico veterinario puede notar a la palpación una masa en el flanco, especialmente cuando el riñón está muy agrandado. La hidronefrosis es un proceso que cursa con dolor forma intermitente, como resultado de un excesivo tiempo de acumulación de la orina en la pelvis renal, o de la obstrucción transitoria del uréter causada por un riñón que se ha desplazado hacia abajo.

Alrededor del 10% de los pacientes afectados con hidronefrosis, tienen sangre en la orina. Las infecciones de las vías urinarias, pueden identificarse con análisis complementarios.

Cuando se obstruye el flujo de la orina, se pueden formar (cálculos).

Los análisis de sangre pueden detectar una alta concentración de urea, que indica que los riñones no están eliminando cantidades suficientes de este producto de desecho de la sangre.

La hidronefrosis puede causar leves síntomas intestinales, como arcadas, vómitos y dolor abdominal. Si este proceso no se trata, la hidronefrosis finalmente lesiona los riñones y puede terminar en insuficiencia renal.

Diagnóstico

Para diagnosticar la hidronefrosis se utilizan varios procedimientos.

- La ecografía puede proporcionar buenas imágenes de los riñones, los uréteres y la vejiga.
- Mediante urografía tras la inoculación en la sangre de una sustancia radiopaca, la cual puede ser vista mediante los rayos X. Se pueden obtener imágenes con rayos X de la vejiga y de la uretra después de que la sustancia radiopaca inyectada haya pasado a través de los riñones, o después de haber introducido esta sustancia en las vías urinarias a través de la uretra (urografía retrógrada).

Estas pruebas pueden ofrecer información acerca del flujo urinario a través de los riñones.

Ecográficamente esta primera fase la zona de calices y pelvis renal se encuentra dilatada con

contenido anecoico, el cual permite dibujar perfectamente la arquitectura de esta zona renal, suele ser posible seguir la pelvis dilatada hasta un uréter proximal dilatado en el hilio renal. En algunos casos asemeja en apariencia ecográfica de riñones poliquisticos. Sólo en los casos de hidronefrosis unilateral se observa las etapas avanzadas de una atrofia hidronefrótica, la cual con el tiempo produce destrucción completa del riñon observándose como un saco de pared delgada lleno de liquido claro o pus, que ecograficamente se aprecia la cavidad anecoica de paredes escasamente definidas, con pequeños tabiques correspondientes al escaso parenquima renal (3, 6, 15).

Tratamiento y pronóstico:

Las infecciones de las vías urinarias y la insuficiencia renal, cuando están presentes, deben ser rápidamente tratadas.

En la hidronefrosis aguda, la orina que se ha acumulado en el riñón por encima de la obstrucción, debe drenarse lo más pronto posible. Cuando la función renal ha disminuido, la infección persiste o el dolor es fuerte. Si la obstrucción es completa, la infección es grave o hay cálculos, se puede introducir temporalmente un catéter en el interior de la pelvis renal, para drenar la orina a través de un costado de la piel.

La hidronefrosis crónica se corrige mediante el tratamiento de la causa y la eliminación de la obstrucción urinaria.

Si existe una porción estrecha o anormal de un uréter, ésta se puede extirpar quirúrgicamente y luego unir los extremos cortados. A veces es necesaria la cirugía para liberar los uréteres del tejido fibroso. Cuando la unión de los uréteres con la vejiga está obstruida, se pueden desprender quirúrgicamente los uréteres y luego adherirlos a otra zona de la vejiga.

La cirugía para corregir la hidronefrosis aguda en uno o en ambos riñones, generalmente es efectiva siempre y cuando la infección pueda ser controlada y los riñones funcionen adecuadamente (15).

El pronóstico es menos optimista para la hidronefrosis crónica.

CASO CLÍNICO

En julio 26 de 2006 es presentado al centro médico quirúrgico veterinario de la U.C.C. un canino macho de 3 meses de edad, llamado KASUKI. Sin reporte de vacunas; el motivo de consulta era la presencia de un goteo continuo de orina (incontinencia), vomito y depresión. Al examen clínico presentó: condición corporal 3/5, peso de 3.5 Kg. En la inspección general el paciente fue encontrado con goteo continuo de orina, pelo hirsuto, aumento significativo del tamaño de la región abdominal izquierda, con dolor a la palpación y presencia de una masa redondeada de aproximadamente 10cm de longitud por 6 de ancho. Se tomaron constantes fisiológicas y se obtuvieron los siguientes resultados: Temperatura de 39.5°C, 48 respiraciones por minuto, frecuencia cardiaca de 180 por minuto, tiempo de relleno capilar de 2 segundos. Al realizar la evaluación por sistemas, la alteración más significativa fue el goteo constante de orina.

Como lista maestra de problemas se encontró: incontinencia urinaria, anorexia, vómito, presencia de una masa en la región abdominal.

Como diagnósticos diferenciales se plantearon: neoplasia abdominal, Patología vesical, cálculos renales.

Como planes diagnósticos se plantearon: cuadro hemático, ecografía abdominal, coprológico, y pruebas serológicas como el Nitrogeno Ureico Serico (BUN en Ingles) y creatinina, radiografía latero – lateral de abdomen y ventro dorsal de abdomen. (Los tres últimos no se realizaron). Los resultados pueden observarse en la tablas 1, 2 y 3 obtenidos del laboratorio clínico del CMQVUCC.

Tabla 1. CUADRO HEMATICO		
Hematocrito	33%	
Hemoglobina.	11 gr/dl	
Recuento Glob. Blanco	28000 mm ³	
EXAMEN DIFERENCIAL:		
	Valores Relativos	Valores Absolutos
Segmentados N	87%	24360 células
Linfocitos	7%	1960 células
Eosinofilos	2%	560 células
Monocitos	4%	1120 células
Cayados	0%	0
Morfología GR	Normal.	

Resultados obtenidos del laboratorio clínico del centro medico quirúrgico veterinario de la U.C.C

Tabla 2. COPROLOGICO
Flora bacteriana aumentada tipo bacilar. Pigmentos biliares ++ No se observaron parásitos intestinales en la muestra examinada.

Resultados obtenidos del laboratorio clínico del centro medico quirúrgico veterinario de la U.C.C

Tabla 3. ECOGRAFÍA ABDOMINAL IZQUIERDA Y DERECHA
Imagen hipoecoica de Vejiga distendida Masa redondeada anecoica de paredes gruesas (hiperecoica) y bordes irregulares Posibles cavidades quísticas.

Resultados obtenidos del laboratorio clínico del centro medico quirúrgico veterinario de la U.C.C

Se decidió instaurar un tratamiento sintomático a la vez que se tomaba la decisión de realizar un abordaje abdominal con fines exploratorios.

Tratamiento instaurado inicialmente:

Antibiótico terapia con fines profilácticos con Ampicilina 20 mg/Kg, como coadyudantes para metabolismo Vitamina C 200 mg, Complejo B 500 mg, y como analgesia Dipirona 28mg/Kg. Se programó la laparotomía exploratoria basados en los resultados obtenidos en la ecografía.

Laparotomía exploratoria:

El paciente fue sometido a cirugía para realizar la laparotomía exploratoria, el protocolo de anestesia instaurado fue: tranquilización con Maleato de Acepromacina a dosis de 0.1 mg/kg, atropina dosis de 0.044 mg/kg y anestesia general con Penthal dosis de 6 mg/kg.

Al realizar la insición por el rafe medio, inmediatamente se observó el riñón izquierdo aumentado de tamaño (renomegalia) figura 1, correspondiente a la masa encontrada a la palpación abdominal, con hematomas en toda su corteza y adherencias al intestino delgado; el uréter izquierdo se encontraba dilatado, con gran contenido de orina (hidroureter) y unido entre sí; vejiga distendida y pletórica sin anomalías aparentes.

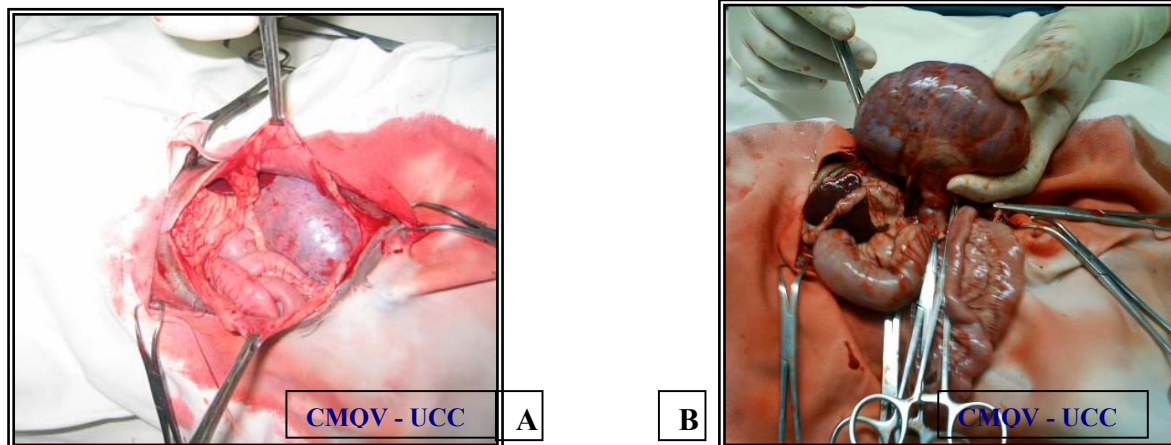


Figura 1. Exposición de los órganos abdominales A) observándose renomegalia (B) del riñón izquierdo.

El riñón derecho presentaba pequeñas áreas hemorrágicas. Los demás órganos se encontraban aparentemente normales. Se decide realizar la extracción del riñón izquierdo nefrectomía al determinar el mal funcionamiento de este y considerando reportes de otros autores (8, 11, 15).

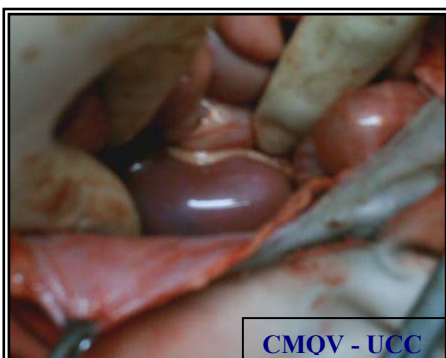

Figura 2. Riñón derecho in situ con hemorragias y ligeramente reducido de tamaño.

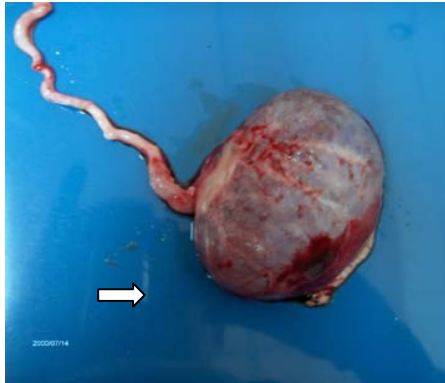

Figura 3. Riñón con dilatación ureteral (flecha). Se aprecian las hemorragias sobre la capsula y la distensión del órgano.

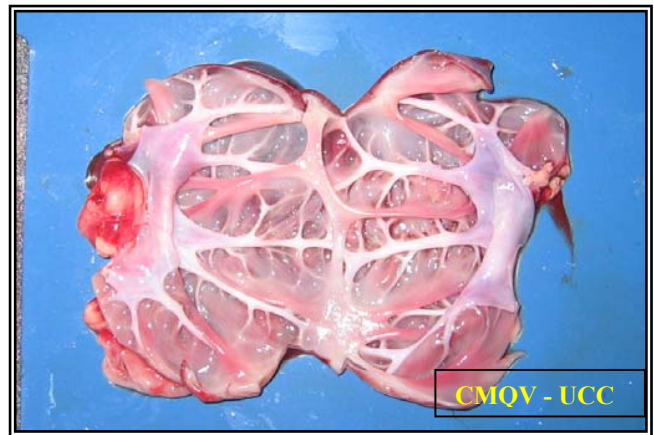


Figura 4. Se aprecia el riñón distendido, con abundante líquido urinario carencia de medula renal y cuya pelvis y cálices son evidentes.

Nefrectomía del riñón izquierdo: El riñón fue abierto para evaluar su contenido y apariencia interna (figura 4).

- ⊕ Atrofia del parénquima renal.
- ⊕ La pelvis renal no estaba bien definida.
- ⊕ Tenía apariencia de saco, pared delgada y con gran contenido de orina.
- ⊕ La capsula renal no se desprendía con facilidad, esta quedaba adherida al parénquima.
- ⊕ No fue posible detectar ningún cálculo, absceso, quiste ni tumor responsable de la lesión.

Dx: Hidronefrosis posiblemente congénita.

El paciente salió del procedimiento quirúrgico estable. Al día siguiente reportándose desaparición del goteo de orina, pero se encontró con depresión, no había consumo voluntario del alimento suministrado.

Al día siguiente de hospitalización el paciente se encontró deprimido y totalmente decaído, presentó depresión respiratoria continua haciéndose necesaria el soporte respiratorio. El animal desarrollo un estado de shock. Y posteriormente de ser estabilizado entró en coma profundo, se decide retirar la respiración artificial y muere posteriormente.

Referencias Bibliográficas

1. URI BARGAI, AND HYLTON BARK. MULTIPLE CONGENITAL URINARY TRACT ABNORMALITIES IN A BITCH: A CASE HISTORY REPORT. Veterinary Radiology & Ultrasound
Volume 23 Page 10 - January 1982.
2. Steffey MA, Brockman DJ. Congenital ectopic ureters in a continent male dog and cat. J Am Vet Med Assoc. 2004 May 15;224(10):1607-10.
3. Hidronefrosis <http://www.amveppa.org.pe/ecografias.php?eco=2>
4. Bercovitch M. Hidronefrosis. La consulta veterinaria en 5 minutos canino y felino. Editorial Intermedica. Pp 726-727. 1998.
5. Chandrasoma P and Taylor C. Concise Pathology. Third Edition. Lange Medical Book. Chap 50 Pp 736 – 738. 1998.
6. Grooters, AM y Biller DS. Hallazgos ultrasonográficos en la Enfermedad Renal. Terapeutica Veterinaria de Pequeños Animales Kirk Bonagura XII. Editorial McGraw-Hill Interamericana Pp 1005 – 1008. 1995.
7. Morgan RV. Clinica de Pequeños Animales. 3ra Edición. Harcourt Brace – Saunders. 1999.
8. Gookin JL, Stone EA, Spaulding KA, Berry CR. Unilateral nephrectomy in dogs with renal disease: 30 cases (1985-1994). J Am Vet Med Assoc. 1996 Jun 15;208(12):2020-6.
9. Garcia Sacristan A; Castejon Montijano F; De la Cruz Palomino LF; Gonzales Gallego J; Murillo López MD y Salido Ruiz G. Fisiología Veterinaria. Editorial Interamericana McGraw Hill. 1995.
10. Airik R, Bussen M, Singh MK, Petry M, Kispert A. Tbx18 regulates the development of the ureteral mesenchyme. J Clin Invest. 2006 Mar;116(3):663-74
11. Bolliger C, Walshaw R, Kruger JM, Rosenstein DS, Richter MA, Hauptman G, Mauer WA. Evaluation of the effects of nephrotomy on renal function in clinically normal cats. Am J Vet Res. 2005 Aug;66(8):1400-7.
12. Ishidoya S, Kaneto H, Fukuzaki A, Takeda A, Ogata Y, Nakagawa H, Orikasa S, Arai Y. Pathophysiology and clinical implication of obstructive nephropathy (Abstract) Nippon Hinyokika Gakkai Zasshi. 2003 Nov;94(7):645-55.
13. Zhou Y, Takahashi G, Yonamine K. Down-regulation of inducible nitric oxide synthase (iNOS) in rat with congenital hydronephrosis. Int J Urol. 2003 Oct;10(10):536-43.
14. Ruckebusch Y, Phaneuf LP y Dunlop R. Fisiología de Pequeños y Grandes Especies. Manual Moderno. 1994.
15. Arriaza Aguilar MJ, Santos González P y Cebrián López P. Técnicas Quirúrgica en el Aparato Urinario. www.uco.es/organiza/departamentos/anatomia-y-anatopatologica/peques/apurinario1.pdf
16. Jüttner C, Fragó Arnold C. Incontinencia Urinaria En Cachorros. <http://www.prodivesa.com/selpanef1.htm>

Trabajo recibido el 13/11/2006, nº de referencia 120614_RED VET. Enviado por su autor principal. Publicado en [Revista Electrónica de Veterinaria REDVET](http://www.veterinaria.org/revistas/redvet), ISSN 1695-7504 el 01/12/06. [Veterinaria.org](http://www.veterinaria.org) - [Comunidad Virtual Veterinaria.org](http://www.veterinaria.org/comunidad-virtual) - Veterinaria Organización S.L.® Se autoriza la difusión y reenvío de esta publicación electrónica en su totalidad o parcialmente, siempre que se cite la fuente, enlace con [Veterinaria.org](http://www.veterinaria.org) – <http://www.veterinaria.org/> y [REDVET](http://www.veterinaria.org/revistas/redvet) <http://www.veterinaria.org/revistas/redvet> y se cumplan los requisitos indicados en [Copyright](http://www.veterinaria.org/copyright) 1996 -2006