

## LÓBULO DE LA INSULA: PAUTAS ANATOMOQUIRÚRGICAS PARA SU MANEJO.

*Insula Lobe: Anatomical and Surgical Guidelines for its Handling*

BONILLA, GONZALO; CASTRO BARROS, FABIÁN; RODRÍGUEZ, JULIETA;  
BUJAN, ROCÍO; MELCZER, ESTEFANÍA & GÓMEZ, DAYANA.



Gonzalo Bonilla

III Cátedra de Anatomía Normal. Facultad de Medicina. Universidad de Buenos Aires. Argentina.

E-Mail de Contacto: bonilla\_gonzalo@hotmail.com

Recibido: 12 – 03 – 2014

Aceptado: 25 – 04 – 2014

Revista Argentina de Anatomía Online 2014 Vol. 5, Nº 3, pp. 99 – 103.

### Resumen

El lóbulo de la insula es una estructura altamente desarrollada en los humanos ya que pertenece al sistema límbico del mesocortex asociada, entre otras cosas, a la memoria. Se encuentra en la base de la cisura lateral, cubierta por los opérculos frontorbital, frontoparietal y temporal. El 18% de los tumores primarios del sistema nervioso se localizan en esta estructura, siendo necesaria su exéresis y por consiguiente la comprensión de su anatomía detallada. El objetivo de este trabajo es la descripción anatómicoquirúrgica del lóbulo de la insula a fin de aportar al cirujano pautas anatómicas en su exéresis

Se utilizaron 10 cerebros formolizados disecados con técnicas de magnificación con lupas de 2.5x e inyección vascular con látex. Previa apertura de la cisura lateral, se expusieron las ínsulas evaluando sus dimensiones, disposición y vascularización.

El lóbulo de la insula está situado profundamente en la cisura lateral (de Silvio) unido de modo íntimo al cuerpo estriado cuya corteza forma. Está cubierto por los lóbulos frontal, temporal y parietal que lo ocultan impidiendo su visualización desde la cara externa del cerebro.

Dada su ubicación profunda, algunos autores le dieron el nombre de "lóbulo del cuerpo estriado". Ebeling y Kothbauer concluyeron en que el riesgo asociado a la resección de tumores insulares eran altamente riesgosos dado su anatomía compleja, sugiriendo biopsias y terapia no quirúrgica. Por otro lado Yasargil, uno de los primeros en reportar datos acerca de las resecciones quirúrgicas de tumores insulares, basándose en su anatomía realizó amplias resecciones.

El lóbulo de la insula es una estructura compleja donde se albergan diversos tipos de tumores, siendo importante su conocimiento anatómico para lograr su exéresis total o parcial reduciendo la morbimortalidad del paciente.

**Palabras claves:** insula; lóbulos; gliomas; cerebro; lóbulo temporal.

### Abstract

Insula lobe structure is highly developed in humans and belonging to the limbic system mesocortex associated, inter alia, to the memory. It is located at the base of the lateral fissure, covered by frontorbital, frontoparietal and temporal opercula. 18% of primary tumors of the nervous system are located in this structure, excision being necessary and therefore understanding their detailed anatomy. The aim of this work is the description anatomico-surgical insula lobe to provide the surgeon excised anatomical patterns

10 available brains dissected techniques magnification loupes 2.5x with vascular injection of latex were used. Upon opening the lateral fissure, the isles were exposed evaluating their dimensions, layout and vascularization.

The tip of the island is located deep in the lateral fissure (Silvio) intimately united to form the bark striatum. It is covered by parietal frontal, temporal and hide it prevents viewing from the outside of the brain.

Given its deep location, some authors gave the name of "lobe of the striatum". Ebeling and Kothbauer concluded that the risk associated with resection of islet cell tumors were highly risky given its complex anatomy, suggesting no biopsies and surgical therapy. Yasargil the other hand, one of the first to report data on surgical resections of islet cell tumors based on their anatomy conducted extensive resections.

The tip of the island is a complex structure where different types of tumors are housed, still important anatomical knowledge to achieve its total or partial excision reducing patient morbidity and mortality.

**Key Words:** insula; lobes; gliomas; brain; temporal lobe.

### INTRODUCCIÓN.

La ínsula (isla de Reil) es un área triangular localizada en la profundidad de los opérculos frontal, parietal y temporal en la profundidad de la Cisura Lateral, siendo una estructura altamente desarrollada en los humanos, perteneciente al mesocortex y asociada a la memoria (1). En esta compleja región se asientan

diversos tipos de lesiones como tumorales, vasculares, etc. (Fig. 2), por lo que su abordaje requiere la apertura completa de la Cisura Lateral (Figs. 5, 6), necesaria para la exposición total de la región insular (6) (Fig. 4). El objetivo de este trabajo es proveer una descripción anatómica del lóbulo de la insula a fin de aportar pautas anatómicoquirúrgicas en el abordaje de la región.

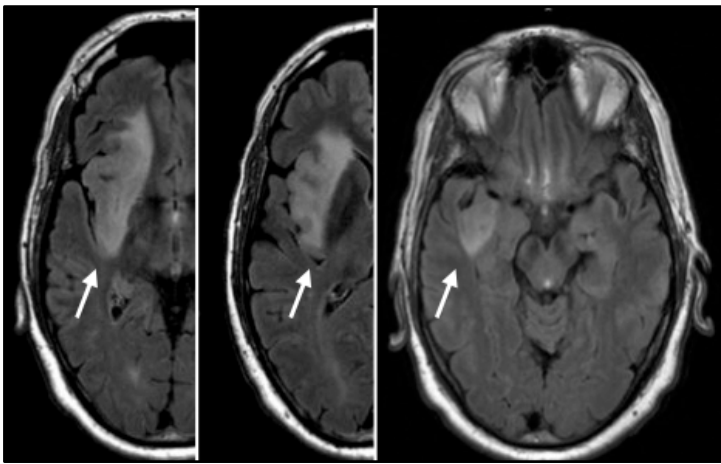


Fig. 1. RMN de cerebro donde se objetiva edema ( Flecha ) producto de tumor insular derecho de origen glial.

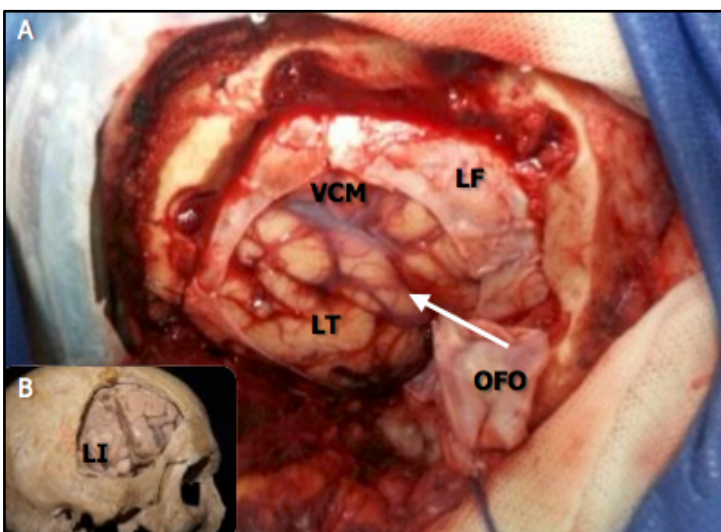


Fig. 2. (A) imagen quirúrgica del abordaje a la ínsula evidenciándose el lóbulo temporal derecho (LT), lóbulo frontal derecho (LF), vasos intracisternales cerebrales medios (VCM), y el opérculo frontoorbitario (OFO). Debajo (B) se muestra la craneotomía que permite el abordaje a la región insular (LI).

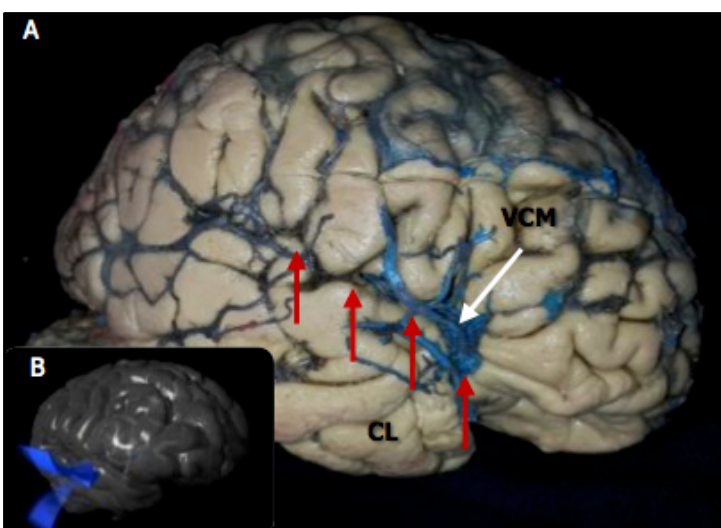


Fig. 3. Imagen (A) donde se objetiva la vena cerebral media (VCM) ubicada en la cisura lateral (flechas), puerta de entrada en el abordaje transilviano a la ínsula (B).

## MATERIALES Y MÉTODO.

Se utilizaron 10 cerebros formolizados disecados con técnicas de magnificación con lupas de 2.5x e inyección vascular con látex.

Previo apertura de la cisura lateral, se expusieron las ínsulas evaluando sus dimensiones, disposición y vascularización.

## RESULTADOS.

La Cisura Lateral (CL) es el surco que se observa desde la cara lateral del cerebro, en cuya profundidad se encuentra el lóbulo de la Insula. La disección de los opérculos frontoorbital, frontoparietal y temporal permiten apreciar completamente su característica forma de pirámide, separada de los respectivos opérculos por un surco superficial denominado surco circular (Fig. 3). El surco limitante anterior separa la superficie anterior de la ínsula del opérculo frontoorbital (Fig. 4), el surco limitante superior a la superficie superior de la ínsula del opérculo frontoparietal y el surco limitante inferior a la superficie inferior de la ínsula del opérculo temporal.

La corteza insular está compuesta por tres giros cortos hacia anterior y dos giros largos hacia posterior, los cuales están separados por el surco insular central. El surco Insular Central es el principal y más profundo surco cruzado oblicuamente paralelo a la cisura central, dividiendo la ínsula en dos regiones de diferentes dimensiones, la porción anterior (de mayor extensión) y la porción posterior (de menor extensión) Dos pequeños surcos separan los tres giros anteriores y uno los dos giros posteriores. La región anterior de la ínsula presenta los tres giros cortos (anterior, medio y posterior) y un giro transverso. La región posterior de la ínsula presenta únicamente dos giros largos (anterior y posterior) (Fig. 1).

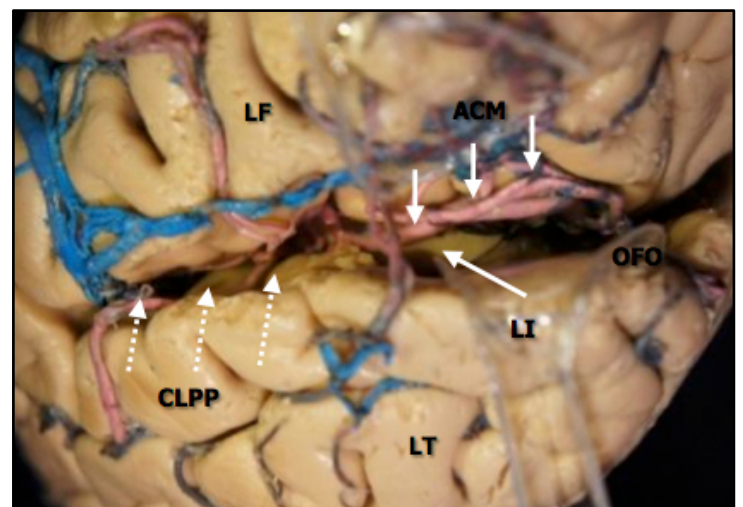


Fig. 4. Imagen donde se evidencia la cisura lateral abierta por su opérculo frontoorbitario (OFO) flanqueado por los lóbulos frontal (LF) y temporal (LT). Así mismo se objetiva el lóbulo de la ínsula (LI) en la profundidad, la arteria cerebral media (ACM) y porción posterior de la cisura lateral (Flechas punteadas).

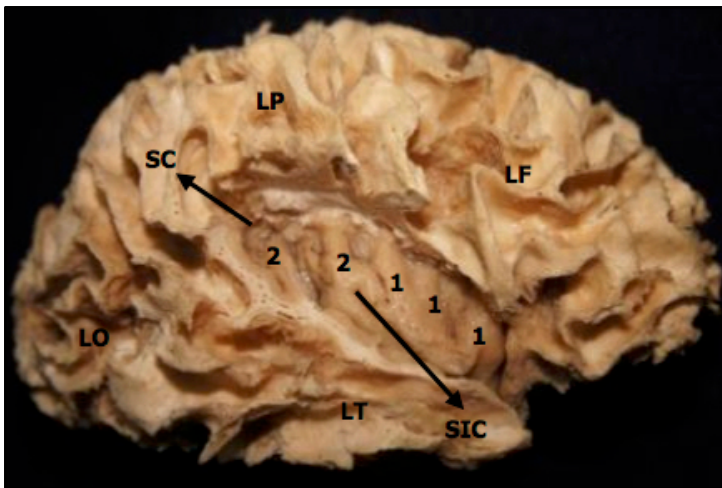


Fig. 5. Diseción de fibras blancas en hemisferio derecho mostrando los giros insulares cortos (1) y largos (2) separados por el surco insular central (SIC) y rodeados por el surco circular (SC) en relación con los lóbulos frontal (LF), temporal (LT), parietal (LP) y occipital (LO).

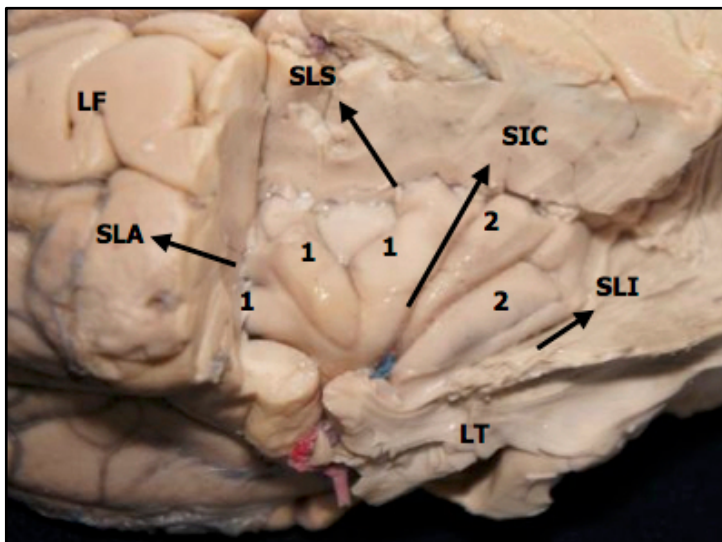


Fig. 6. Diseción del lóbulo de la insula izquierdo donde se muestran sus giros cortos (1) y largos (2) así como el surco insular central (SIC), el surco limitante inferior (SLI), el surco limitante anterior (SLA) en relación con los lóbulos frontal (LF) y temporal (LT) parcialmente seccionados.

Su ápex es la estructura más lateral y prominente de la convexidad de insular, siendo un punto de importancia quirúrgica ya que es el sector insular más cercano a la tabla interna craneal (Fig. 5). Por otro lado, el polo insular es la región inmediatamente antero inferior donde los tres giros cortos parecen converger y representando un punto a tener en cuenta quirúrgicamente ya que en la apertura opercular anterior clave para la ubicación del lóbulo de la insula. Ampliando el sector posterior de la CL debajo del ápex, se consigue exponer los giros cortos anterior y medio, ampliando el sector horizontal la porción superior del giro corto anterior, y ampliando el sector ascendente la región anterior del giro corto anterior. Cuando la resección se extiende más allá del borde superior insular, dada su íntima relación con la corona

radiada, se deberá extremar el cuidado a fin de no provocar un déficit motor, especialmente cara y miembro inferior debido a su distribución somatotópica (Figs. 7, 8).

Con relación a estructuras profundas, la corteza insular y la cápsula extrema cubren el claustrum, la cápsula externa, el putamen y el globo pálido (Fig. 7). Se encuentra rodeada por el fascículo longitudinal arcuato, que conecta la región temporal con la región parietal y frontal. Es importante remarcar que el borde anterior del cuerno anterior coincide con el surco anterior perinsular proveyendo una referencia clara para la táctica y técnica quirúrgica en lesiones que ocupen la región anterior insular.

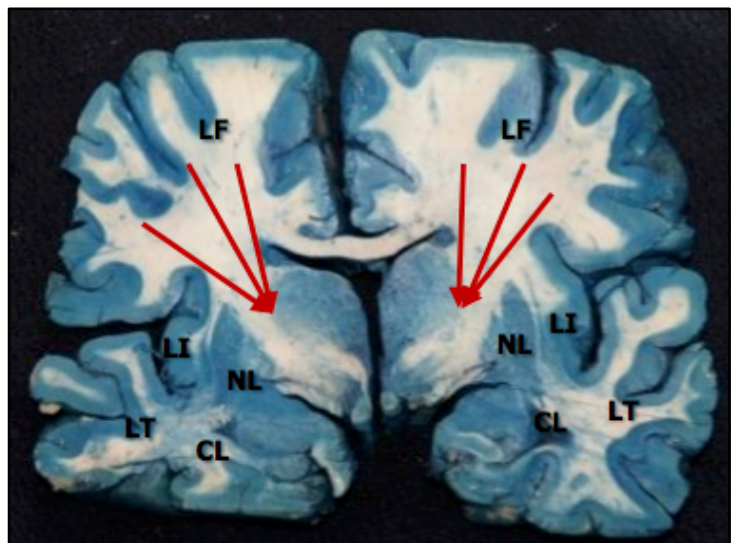


Fig. 7. Corte coronal cerebral con técnica de tinción de Mallory modificada que contrasta de azul la sustancia gris, evidenciándose el lóbulo frontal (LF), temporal (LT) y de la insula (LI) así como su relación íntima con la corona radiada (flechas rojas), núcleo lenticular (NL), claustrum (CL) o antemuro.

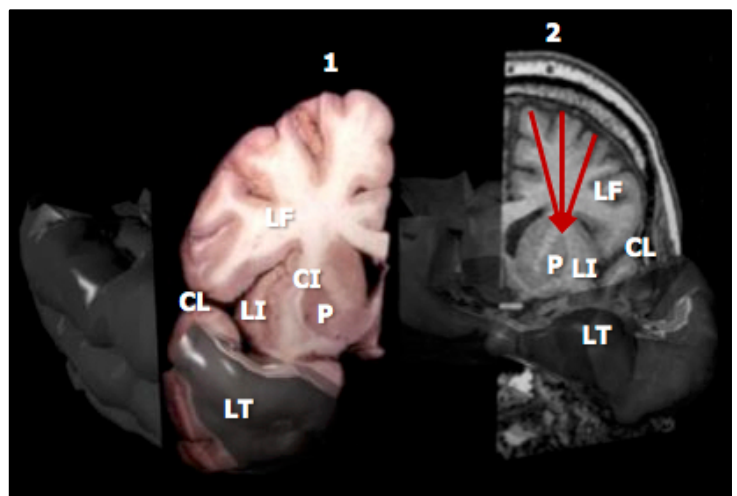
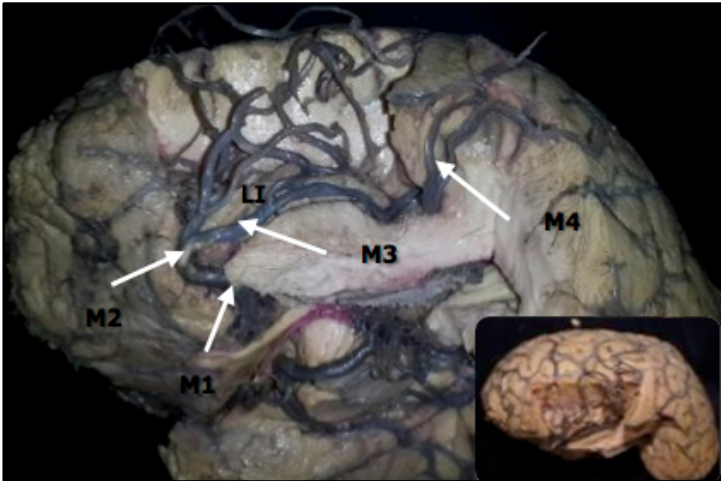


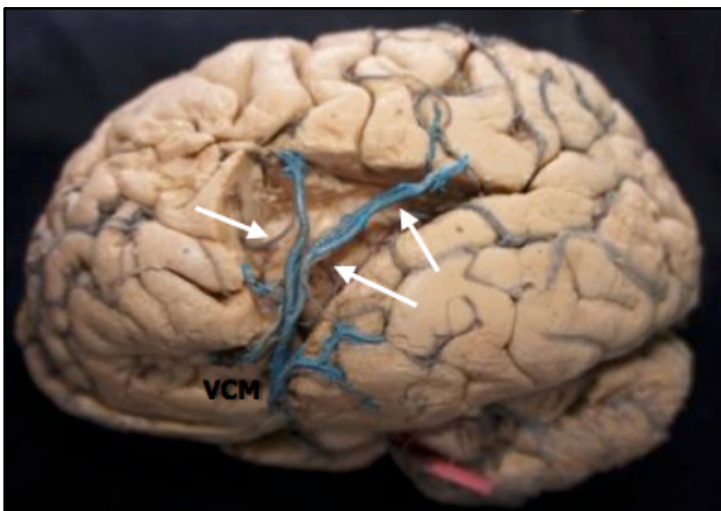
Fig. 8. Reconstrucción computada mostrando cortes coronales anterocapsulares de preparado (1) y RMN (2) mostrando las relaciones insulares (LI) con los lóbulos frontal (LF), temporal (LT), putamen (P), la cisura lateral (CL) y corona radiada (flechas rojas).

El suministro de sangre de la ínsula se deriva en gran parte el segundo tramo (M2) de la arteria cerebral media (MCA) a través de sus vasos perforantes cortas y medianas (2, 3). Los ramos largos que transcurren por sobre el lóbulo posterior, poseen un diámetro mayor e irrigan la corona radiata. El surco peri insular marca la transición entre M2 y M3, mientras que la convexidad de la superficie insular en relación con el opérculo define el segmento M4 de la arteria cerebral media (Fig. 10).

En la figura 9 puede observarse la vena cerebral media con sus afluentes insulares.



**Fig. 9.** Diseción de la arteria cerebral media con mostrando sus porciones esfenoidea (M1), insular (M2), opercular (M3) y cortical (M4), así como su relación con la ínsula (LI). Cabe destacar que se retiró el lóbulo temporal como se visualiza en la imagen inferior derecha.



**Fig. 10.** Imagen donde se objetiva la vena cerebral media (VCM) y sus afluentes insulares (flechas).

## DISCUSIÓN.

En 1809, Reil fue el primero en describir la ínsula a la que nombró isla de Reil. En 1861 Broca (1) reportó que uno de sus pacientes

afásicos no presentaba lesión en el área de Broca (1), sino que la lesión estaba presente en la ínsula. Ebeling y Kothbauer concluyeron en que el riesgo asociado a la resección de tumores insulares era altamente riesgoso dada su anatomía compleja, sugiriendo biopsias y terapia no quirúrgica. Por otro lado, Yasargil (6) fue uno de los primeros en reportar datos quirúrgicos acerca de la región mencionando que las arterias perforantes largas de la ínsula, provenientes en mayor medida de la porción distal de M2 deben ser respetadas, ya que puede derivar en una hemiparesia por sus íntimas relaciones lindantes. Algunos autores prefieren la vía transcortical ya que permite un mejor control vascular en la disección de la arteria cerebral media y sus ramos subpialmente (4).

## CONCLUSIONES.

Un abordaje transsilviano expone un mayor territorio insular pudiéndose reseccionar la región del opérculo frontoparietal sin con ello provocar déficit, más aún si una vez expuesto parte del tumor, se procede al vaciamiento sectorial de la masa tumoral. También es necesaria la identificación anatómica y funcional de la circunvolución motora, correspondiente a la mano y cara, así como del lenguaje, en las lesiones insulares ubicadas en hemisferio dominante, para proceder luego a la exéresis de la corteza frontotemporal opercular, lo cual permite una buena exposición del lóbulo de la ínsula con menor retracción y consecuente lesión. La aplicación de estas pautas en el planeamiento quirúrgico en conjunto con técnicas y destrezas requeridas al explorar la región de la ínsula, contribuyen a una mejor, precisa y efectiva cirugía para la remoción de lesiones en esta región, evitando así lesionar estructuras vitales circundantes.

## REFERENCIAS.

1. Broca, M. P. *Remarques sur le siège de la faculté du langage articulé, suivies d'aphémie (perte de la parole)*. Bull. Soc. Anat., 1861; 6:330-357
2. Gibo, H.; Carver, C.C.; Rhoton, A.L. Jr.; Lenkey, C.; Mitchell, R.J. *Microsurgical anatomy of the middle cerebral artery*. J. Neurosurg., 1981; 54(2):151-169.
3. Huang, Y.P.; Wolf, B.S. *The basal cerebral vein and its tributaries*. En: Newthn, T.H.; Potts, D.G. (Eds.). *Radiology of the skull and Brain*. Vol. 2. St. Louis, Mosby, 1997. pp.2111-2154.
4. Rhoton, A.L. Jr. *The cerebrum*. Neurosurgery, 2002; 51(4 Suppl.):S1-S51.
5. Reil, J.C. *Die Sylvische Grube*. Arch. Physiol. (Halle), 1809; 9:195-208.
6. Yasargil, M.G.; von Ammon, K.; Carvazos, E.; Doczi, T.; Reeves, J.D.; Roth, P. *Tumours of the limbic and paralimbic systems*. Acta Neurochir. (Wien), 1992; 118(1-2):40-52.

Comentario sobre el artículo de Neuroanatomía Clínica:  
**Lóbulo de la Insula:**  
**Pautas Anatómicas para su Manejo.**



**DR. JOSÉ LUIS ALLENDE**

- Médico Neurólogo
- Jefe de Trabajos Prácticos. II Cátedra de Anatomía Prof. Dr. Homero F. Bianchi. Facultad de Medicina. Universidad de Buenos Aires. Argentina.

Revista Argentina de Anatomía Online 2014, Vol. 5, Nº 3, pp. 103.

El lóbulo de la ínsula se encuentra entre las estructuras del cerebro sobre las que más se ha escrito en los últimos 20 años. Este hecho cobra mayor importancia si se tiene en cuenta que por mucho tiempo aquél fue un elemento olvidado para las neurociencias, considerado como una estructura arcaica, sobrepasada en su desarrollo anatómico por el de los otros tres lóbulos que la rodean.

Numerosas investigaciones han demostrado la importancia de la ínsula en el procesamiento del dolor, el control vegetativo de varias funciones, y la percepción gustativa y del equilibrio. Posteriormente se ha develado su participación en funciones ligadas al control emocional, la integración cognitiva-emocional, el lenguaje y hasta procesamientos tan complejos y humanos como la empatía y la toma de decisiones. La ínsula queda así asociada a la investigación de cuadros como los trastornos de la conducta alimentaria, el desorden obsesivo-compulsivo, el síndrome por estrés post-traumático y la depresión mayor.

Este panorama hace que celebremos la aparición de un nuevo trabajo de anatomía macroscópica, como el que presentan los autores, orientado a la aplicación neuroquirúrgica. La lectura de esta revisión de la anatomía, prolijamente ilustrada, es altamente recomendable para todos los colegas que sientan atracción por alguno de los aspectos, hoy tan numerosos, del lóbulo de la ínsula.

Dr. José Luis Allende