

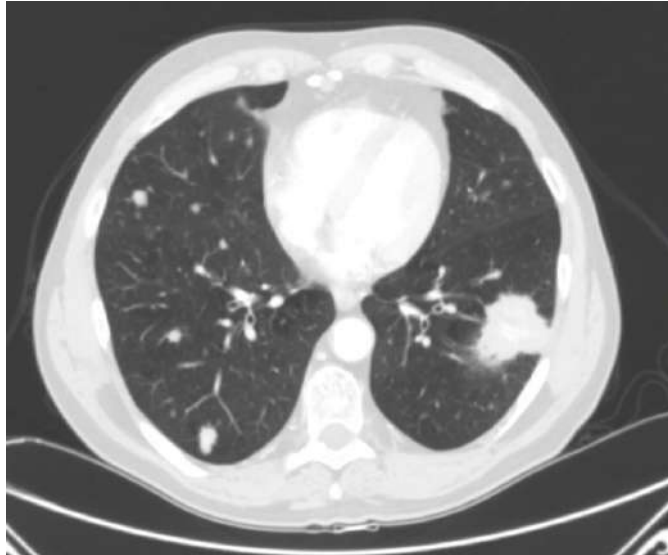

Imagen 1: TC de tórax de control de hipernefroma intervenido quirúrgicamente en el que se observa masa pulmonar localizado en LII, con contornos espiculados y conexión pleural, presentando unas dimensiones aproximadas de 37 mm de diámetro anteroposterior.

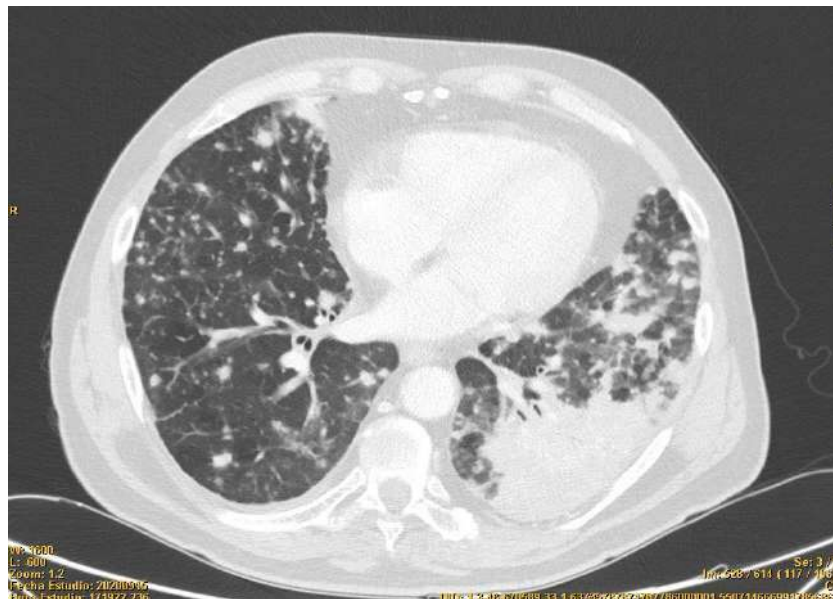

Imagen 2: Adenocarcinoma bronquiolo alveolar. Patrón retículo nodular grosero configurando nódulos de 15 mm de diámetro en ambos pulmones. Gran progresión respecto a la exploración previa.

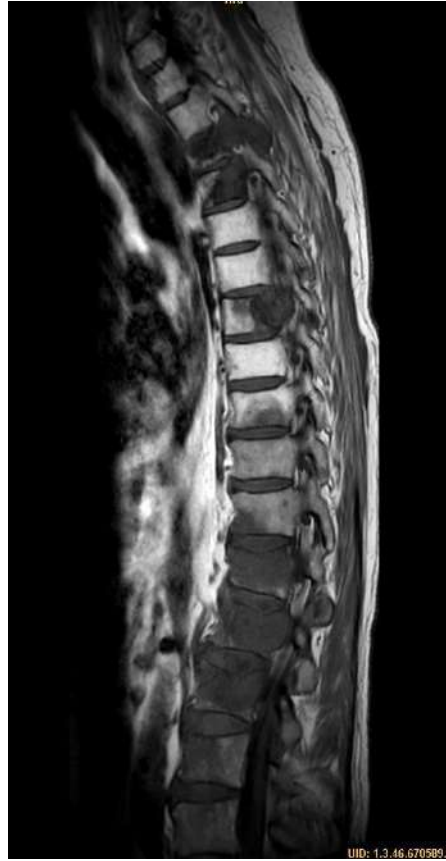

Imagen 3A: Estenosis significativa del conducto raquídeo con desplazamiento del cordón medular a nivel de D3.

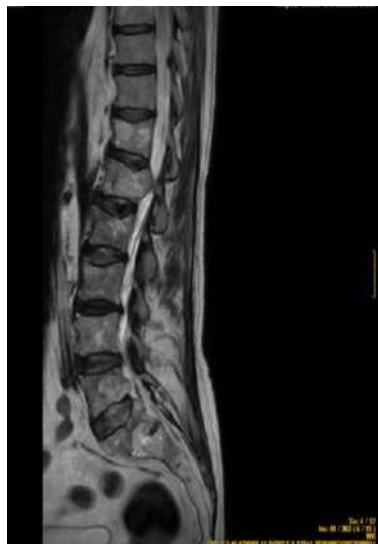

Imagen 3B: Afectación del conducto raquídeo a nivel de L1.

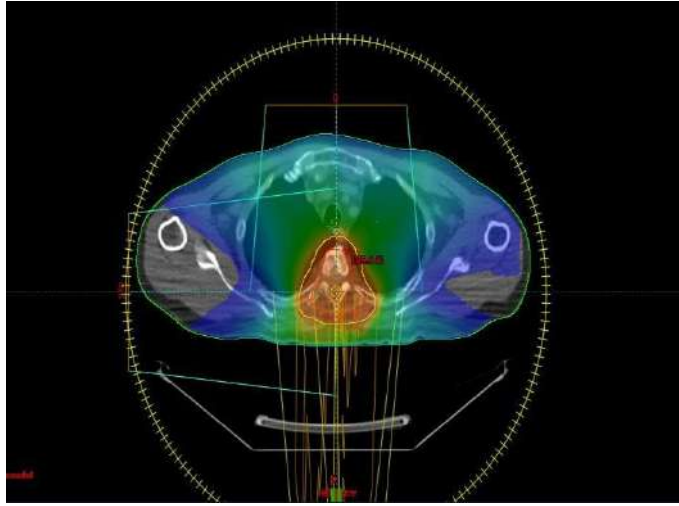


Imagen 4: Planificación del tratamiento de RT sobre D3.