

CASO CLÍNICO

Sarcoma de Ewing extraóseo

Extrasosseous Ewing sarcoma

Juan Salvador Uribe Olalde,¹ Héctor Guillermo Palomera Gómez,¹ Javier Quillo Olvera,¹ L. Alberto Alcántara Gómez,¹ Luis Eduardo Zambrano Velarde,¹ Ernesto Gómez Limón,¹ Elisa Alexandra González Plascencia,² Jorge Paz Gutiérrez,¹ Juan de la Cruz Ramírez Jaimez,¹ Héctor Velázquez Santana¹.

RESUMEN

Introducción. La familia de sarcomas de Ewing incluye el sarcoma de Ewing óseo, el tumor neuroectodérmico primitivo, el sarcoma de Ewing extraóseo y el tumor de Askim (sarcoma de Ewing de la pared torácica). Los sitios más comunes de estos tumores son tórax y extremidades. Estos tumores malignos surgen del hueso o de tejidos blandos. Histológicamente, se caracterizan por alta celularidad de pequeño tamaño, redondas, azules y con tendencia a formar estructuras rosetoides.

Caso clínico. Se presentó el caso de un adolescente de 14 años de edad que, tres meses previos a su ingreso, inició con cefalea fronto-parietal izquierda con irradiación hacia el globo ocular. Al examen neurológico se encontró proptosis y disminución de la agudeza visual, además de atrofia papilar. Se realizó una tomografía computarizada de cráneo, donde se identificó una lesión intraorbitaria izquierda y otra parietotemporal ipsilateral. Se realizó la exéresis tumoral, reportando positividad para marcadores de tumor neuroectodérmico primitivo, vimentina y CD99.

Conclusiones. El sarcoma de Ewing es extremadamente raro a nivel de la órbita. Sin embargo, es prudente considerarlo como diagnóstico diferencial en lesiones de esta región, ya que el pronóstico depende de la precisión diagnóstica temprana.

Palabras clave: tumor de órbita, tumor neuroectodérmico primitivo, sarcoma de Ewing primario de cráneo.

INTRODUCCIÓN

La familia de sarcomas de Ewing incluye el sarcoma de Ewing óseo, el tumor neuroectodérmico primitivo, el sarcoma de Ewing extraóseo y el tumor de Askim (sarcoma

ABSTRACT

Background. The Ewing sarcoma family includes Ewing bone sarcoma, primitive neuroectodermal tumor, extrasosseous Ewing's sarcoma, and Askim tumor (Ewing sarcoma of the chest wall). The most common sites of these tumors are chest and limbs. These malignancies arise from bone or soft tissues. Histologically, it is characterized by high cellularity, small, round, blue and with a tendency to form rosette structures.

Case report. We report the case of a 14-year-old patient whose evolution began 3 months before admission with left frontoparietal headache radiating to the eyeball. During neurological examination, proptosis and decreased visual acuity were found, as well as papillary atrophy. Cranial computed tomography identified a left intraorbital injury and another ipsilateral parietotemporal. Tumor exeresis was performed, reporting positive for primitive neuroectodermal tumor markers, vimentin and CD 99.

Conclusions. Ewing sarcoma is extremely rare at the orbital level; however, it is prudent to consider this tumor as a differential diagnosis in lesions of this region. Prognosis depends on early diagnostic accuracy.

Key words: orbits tumor, primitive neuroectodermal tumor, primary Ewing sarcoma of skull.

de Ewing de la pared torácica).^{1,2} En el análisis de 1,631 casos realizado por Jawad y colaboradores, se reportaron 290 casos de localización extraósea (18.4%).³ Este tipo de tumores se presentan principalmente en la segunda y tercera década de la vida, y los sitios más comunes de

¹ Hospital Regional Dr. Valentín Gómez Farías
Instituto de Seguridad y Servicios Sociales de los Trabajadores del Estado,
Zapopan, Jalisco, México

² Unidad de Medicina Familiar No. 51
Instituto Mexicano del Seguro Social,
Guadalajara, Jalisco, México

Fecha de recepción: 23-07-13

Fecha de aceptación: 31-10-13

presentación son la cavidad torácica y las extremidades.⁴ El sarcoma de Ewing es un tumor maligno que puede surgir del hueso y de los tejidos blandos.⁵ Se origina de la células primordiales parasimpáticas postganglionares derivadas de la cresta neural.⁶ La familia de sarcomas de Ewing es una forma agresiva de cáncer.⁷ El sarcoma de Ewing extraóseo se define como un tumor de partes blandas sin afección ósea, pero con una histología similar a esta,⁸ ya que se caracteriza por presentar células redondas, azules, de tamaño pequeño, que derivan de la cresta neural (de allí su carácter neuroectodérmico). Su coloración está determinada por la intensa basofilia (que se observa con la tinción de hematoxilina-eosina, con agrupación en cordones o rosetas de Homer-Wright). Para realizar el diagnóstico definitivo, son necesarios estudios de inmunohistoquímica positivos para vimentina y CD99.⁹ Es uno de los tipos histológicos más indiferenciados de los tumores malignos. Aparece fundamentalmente en estructuras óseas; por consiguiente, su probabilidad en estructuras extra óseas es muy baja. El tratamiento de este tipo de enfermedad es multidisciplinario, e incluye el manejo quirúrgico con resección amplia de la lesión, quimioterapia y radioterapia.^{10,11}

Debido a esto, se considera que el pronóstico de estas lesiones está íntimamente relacionado con el diagnóstico temprano. De ello dependerá mucho la etapa en la que se encuentre la lesión.¹² En nuestro país no existen datos estadísticos ni anecdóticos de este tipo de tumor extraóseo.

En este trabajo se presenta el caso de un paciente con sarcoma de Ewing extraóseo que, a escala mundial, es muy poco frecuente. También se realizó una revisión de la literatura sobre el tema.

CASO CLÍNICO

Se trató de un paciente masculino de 14 años de edad. Tres meses previos a su ingreso, presentó cefalea fronto-parietal izquierda punzante, intermitente, de predominio vespertino, con irradiación a globo ocular ipsilateral, la cual cedía parcialmente con la ingesta de paracetamol. En el último mes, los cuadros fueron más agudos y de mayor duración, y se acompañaron de náusea y vómitos de contenido gastro-biliar, sin datos de focalización neurológica. No se comentaron cuadros convulsivos.

Clínicamente, se presentó con datos de desnutrición severa, dolor intenso del globo ocular izquierdo y prop-

tos. Durante la exploración oftalmológica se observó disminución de la agudeza visual y atrofia de papila. Así mismo, se evidenció aumento de volumen en la región parieto-temporal del lado izquierdo, de aproximadamente 3 x 3 cm, de consistencia blanda, indolora y fija a planos profundos.

Se realizó la tomografía computarizada de cráneo contrastada, donde se observó una imagen que ocupa la región orbitaria izquierda, circunferencial, de 1.7 x 1.6 cm, confinada al interior de la órbita (Figura 1).

Ante la presencia de síndrome compartimental de la cavidad orbitaria, se realizó craneotomía fronto-orbitaria de forma urgente y la exéresis tumoral intra-orbitaria. Se obtuvo el estudio histopatológico de sarcoma de Ewing (Figura 2). Una vez ingresado al servicio de neurocirugía, se realizaron tomografías computarizadas de cráneo simple y contrastada (Figura 3), así como de resonancia magnética, que mostraron lesiones extra-axial, intra y extracraneal, biconvexa, con afectación tanto de la tabla fronto-temporal interna como externa, heterogénea, predominantemente isointensa en T1 y en T2, con algunas hiperintensidades dentro de la lesión intracraneal, y con realce heterogéneo con el medio de contraste endovenoso (Figura 4). La espectroscopía mostró un incremento en el pico de colina (Figura 5). Se realizaron estudios

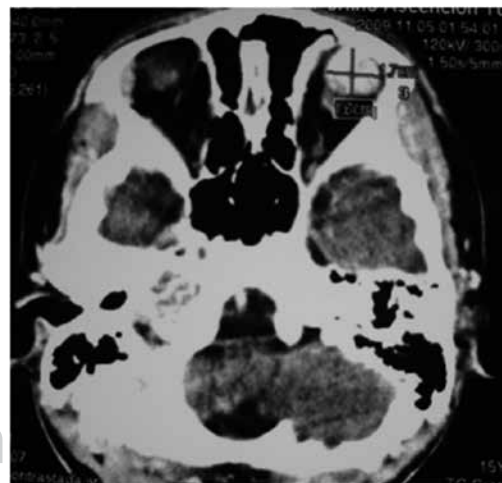


Figura 1. Tomografía axial computarizada en fase contrastada. Base orbitaria izquierda que muestra una tumoración intraconal con reforzamiento intenso y homogéneo, de contornos bien definidos, condicionando efecto de masa, desplazando medialmente al músculo recto inferior, sin evidencia de remodelación o erosión del ala esfenoidal izquierda.

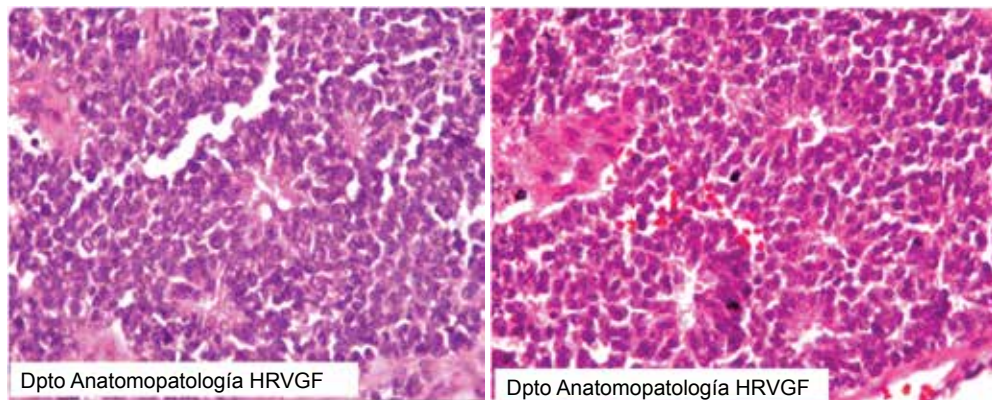


Figura 2. Histopatología de la lesión intraorbitaria (tinción de HE), que muestra células redondas, pequeñas, azules, con tendencia a formar estructuras rosetoides y áreas más sólidas. La inmunohistoquímica resultó positiva para vimentina y CD99.

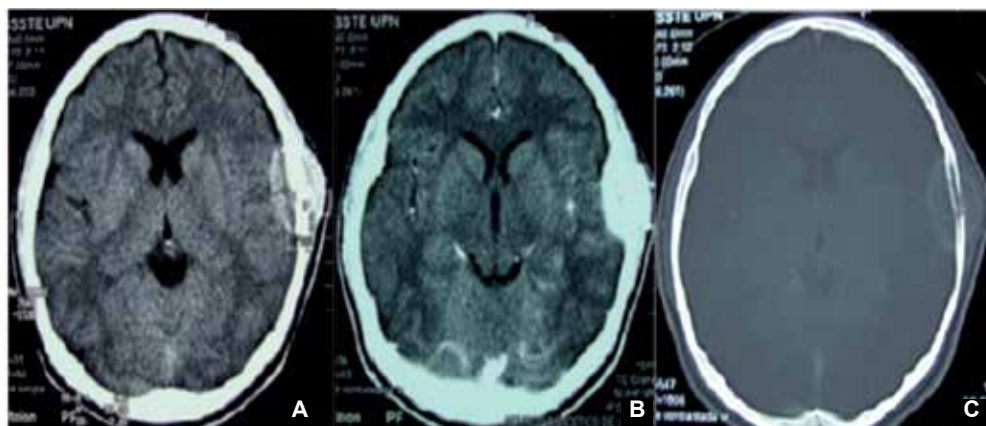


Figura 3. Tomografía simple de cráneo (A), contrastada (B) y filtro de ventana ósea (C). A nivel diencefálico, se observa lesión extra-axial de aspecto tumoral, de bordes bien definidos y de morfología biconvexa, tanto intra como extracraneal, que afecta la tabla interna como la externa de la región frontal izquierda. Presenta afectación de tejido blando con zonas líticas sobre la región más caudal de la lesión, e intenso realce con el medio de contraste.

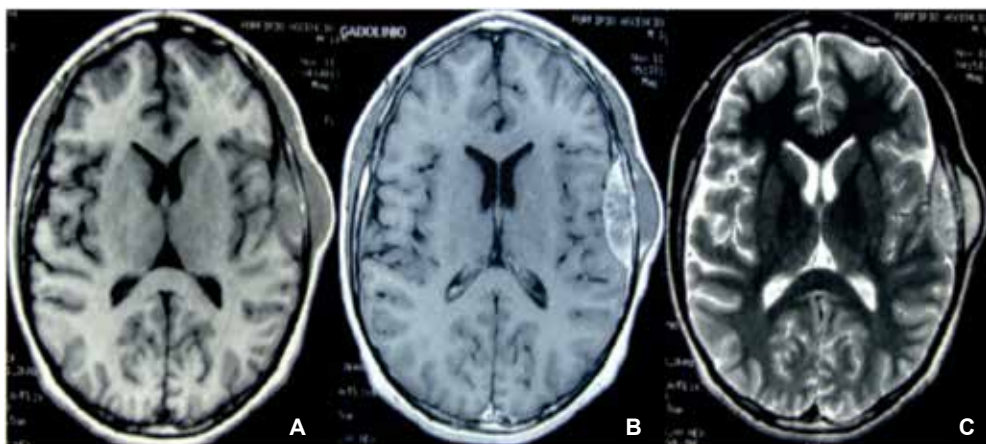


Figura 4. Imagen de resonancia magnética en secuencias T1 (A), T1 contrastado (B) y T2 (C). Se presenta lesión extra-axial intra y extracraneal, biconvexa y con afectación tanto de la tabla frontotemporal interna como externa, heterogénea, predominantemente isointensa en T1 y en T2, con algunas hiperintensidades dentro de la lesión intracraneal, y con reforzamiento intenso y heterogéneo con el medio de contraste de la lesión interna. Sin reforzamiento de la lesión externa epicraneal, asociada con tumoración de aspecto metastásico.

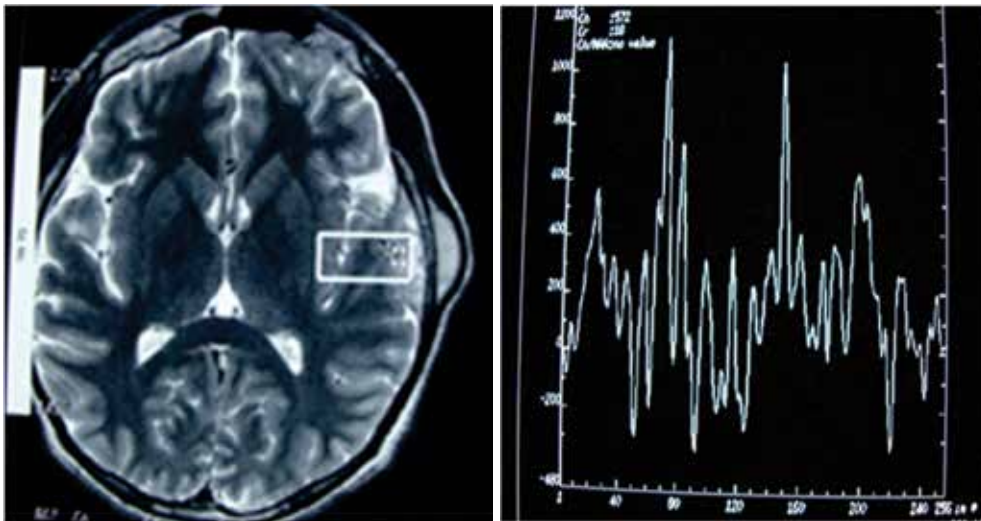


Figura 5. Espectroscopía univoxel con técnica PRESS (*Point Resolved Spectroscopy*) y tiempo de eco de 144 ms con una ROI (*Region of Interest*) localizada sobre lesión intracraneal extra-axial, abarcando parénquima cerebral. Se encontró discreto incremento del pico de colina y disminución del n-acetil-aspartato, así como la presencia de lípidos y lactato, que sustenta la posibilidad de lesión metastásica.

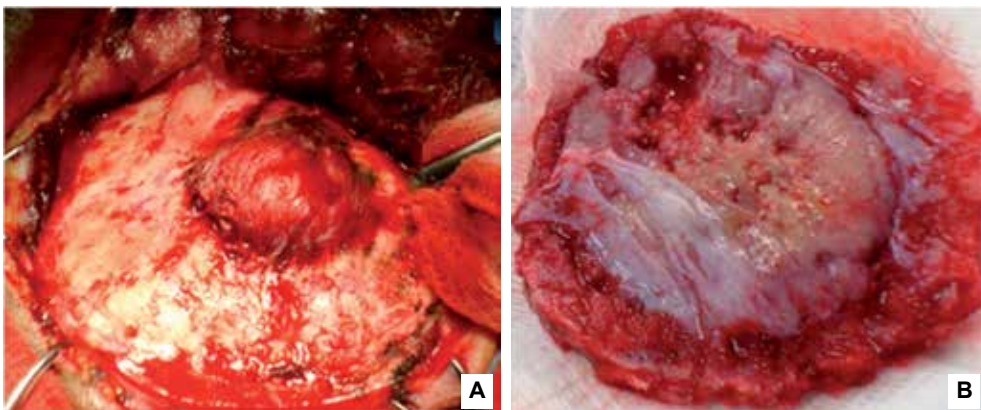
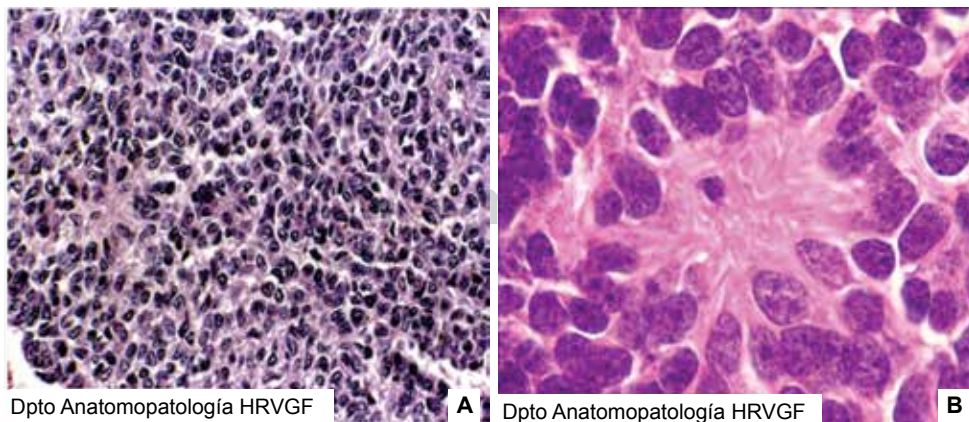


Figura 6. A) Espécimen de tejido tumoral de aproximadamente 3 x 3 cm, blando, amarillo-blanquecino, bordes lobulados, irregulares e infiltrante. B) Se notan zonas de hemorragia y la adherencia de la duramadre en la cara intracraneal.



Dpto Anatomopatología HRVGF

A

Dpto Anatomopatología HRVGF

B

Figura 7. A) Imagen histopatológica de la lesión parieto-temporal. Se observa alta celularidad, con basofilia intensa, células pequeñas circulares con cromatina homogénea granular. B) Imagen ampliada donde se muestra el patrón en rosetas, células pequeñas y medianas, redondas y ovoides, cromatina gruesa, núcleos pleomórficos, nucleolos prominentes. Resultó fue positivo para vimentina y CD99.

de extensión, consistentes en rastreo radiológico de huesos largos, así como gammagrama óseo, para tratar de identificar alguna lesión primaria en algún otro sitio. Sin embargo, todo fue negativo para algún proceso primario óseo. Con los datos imagenológicos y el deterioro clínico progresivo severo, cinco días posteriores al procedimiento de urgencia se realizó tratamiento quirúrgico: craneotomía parieto-temporal izquierda, con exéresis de la lesión que invadía tanto la región epidural como epicraneal. Se efectuó la ablación de una tumoración de coloración amarillo-blanquecina, blanda, bien delimitada en sus bordes de forma irregular, moderadamente vascularizada (Figura 6).

La pieza patológica de la segunda cirugía se envió para el estudio histopatológico. Se realizó la inmunohistoquímica, que resultó positiva para vimentina y CD99, con lo que se confirmó el diagnóstico de sarcoma de Ewing extraóseo (Figura 7).

Cinco días después de la exéresis, se realizó estudio de control. Se evidenció una lesión casi con las características macroscópicas anteriores. El paciente se encontraba con deterioro notorio de su estado neurológico. Falleció trece días posteriores a la segunda intervención. Presentaba datos de desnutrición, neumonía y síndrome de desgaste de rápida evolución.

DISCUSIÓN

La aparición de sarcoma de Ewing extraóseo es extremadamente raro. La importancia de un diagnóstico temprano es esencial en el pronóstico de estos pacientes. El tratamiento es el establecido para los que presentan sarcomas de Ewing clásicos. La cirugía amplia, la quimioterapia y radioterapia constituyen, hasta la fecha, el tratamiento ideal. Sin embargo, un diagnóstico mal establecido o no realizado a tiempo aumenta la morbi-mortalidad de los pacientes. En este caso se considera que, a pesar de haber realizado un diagnóstico temprano a su ingreso hospitalario, la enfermedad ya se encontraba en un estadio avanzado. Esto pudo condicionar la desnutrición e inmu-

nodepresión y, posteriormente, la neumonía, factores que constituyeron las causas directas de su deceso.

Autor de correspondencia:

Dr. Juan Salvador Uribe Olalde

Correo electrónico:

j.s.uribeolaldemed@hotmail.com

REFERENCIAS

1. Kovar H. Progress in the molecular biology of Ewing tumor. *Sarcoma* 1998;2:3-17.
2. Lawlor ER, Lim JF, Tao W, Poremba C, Chow CJ, Kalousek IV, et al. The Ewing tumor family of peripheral primitive neuroectodermal tumors expresses human gastrin-releasing peptide. *Cancer Res* 1998;58:2469-2476.
3. Jawad MU, Cheung MC, Min ES, Schneiderbauer MM, Koniaris LG, Scully SP. Ewing sarcoma demonstrates racial disparities in incidence-related and sex-related differences in outcome: analysis of 1631 cases from the SEER database, 1973-2005. *Cancer* 2009;115:3526-3536.
4. Nedeá EA, DeLaney TF. Sarcoma and skin radiation oncology. *Hematol Oncol Clin North Am* 2006;20:401-429.
5. Guerra-Vélez P, Sánchez-Morata E, García-Siso Pardo JM. Sarcoma de Ewing. *Ped Rur Ext* 2005;35:247-252.
6. Muñoz Villa A. Tumores óseos. *Pediatr Integral* 2008;12:693-700.
7. Ferris I Tortajada J, Berbel Tomero O, Ortega García JA, Claudio-Morales L, García I Castell J, Martí Perales V, et al. Factores de riesgo para los tumores óseos malignos pediátricos. *An Pediatr (Barc)* 2005;63:537-547.
8. Fletcher CDM. *Diagnostic Pathology of Tumors*. London: Churchill Livingstone; 2007. pp. 1750-1752.
9. Tanboon J, Sitthinamsuwan B, Paruang T, Marrano P, Thornier PS. Primary intracranial Ewing sarcoma with an unusually aggressive course: a case report and review of the literature. *Neuropathology* 2012;32:293-300.
10. Kuzeyli K, Aktürk F, Reis A, Cakir E, Baykal S, Pekince A, et al. Primary Ewing's sarcoma of the temporal bone with intracranial, extracranial and intraorbital extension. Case report. *Neurosurg Rev* 1997;20:132-134.
11. Ambros IM, Ambros PF, Strehl S, Kovar H, Gardner H, Salzer-Kuntschik M. MIC2 is a specific marker for Ewing's sarcoma and peripheral primitive neuroectodermal tumors. Evidence for a common histogenesis of Ewing's sarcoma and peripheral primitive neuroectodermal tumors from MIC2 expression and specific chromosome aberration. *Cancer* 1991;67:1886-1893.
12. Alvarez-Berdecia A, Schut L, Bruce DA. Localized primary intracranial Ewing's sarcoma of the orbital roof. Case report. *J Neurosurg* 1979;50:811-813.