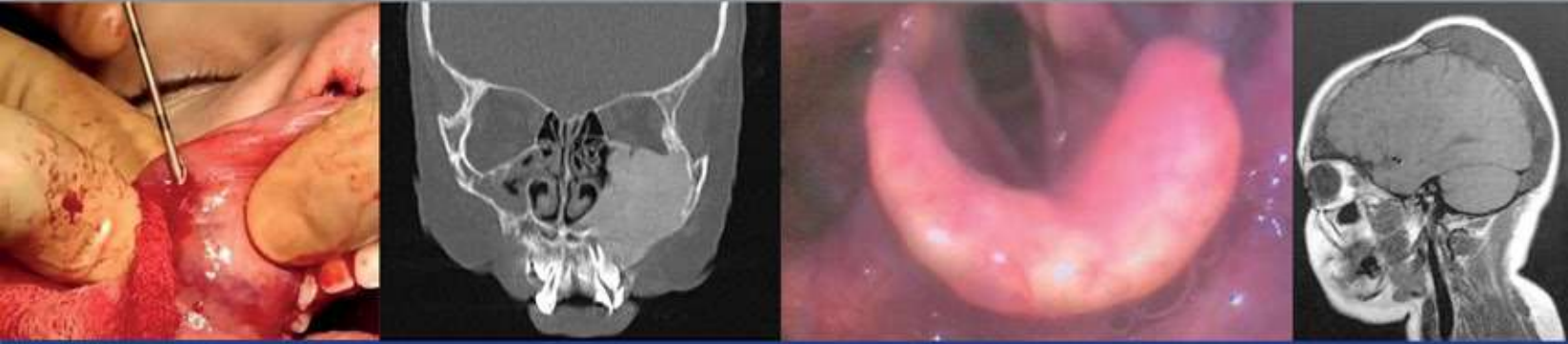

Anales de Otorrinolaringología Mexicana



Presión subglótica en pacientes con disfagia orofaríngea antes y durante la maniobra *chin tuck* mediante un método no invasivo

Terapia de heridas con presión negativa en fascitis necrosante descendente de retrofaringe como sustituto al tratamiento quirúrgico convencional

Malformaciones del primero y segundo arcos branquiales. Conceptos embriológicos y genéticos y pautas de seguimiento de los pacientes

Hipoacusia súbita como manifestación inicial de malformación de Arnold-Chiari tipo I

Hemangioma labial, cómo lo resolvimos

Síndrome cardiovocal (síndrome de Ortner) asociado con hipertensión pulmonar

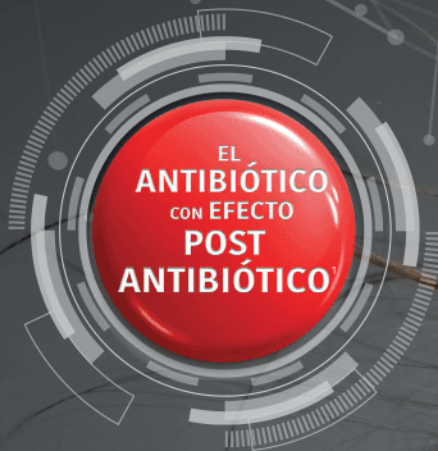Displasia fibrosa craneofacial

Aspectos históricos del Servicio de Otorrinolaringología del Hospital del Centro Médico Nacional La Raza, puntos sobresalientes

Sociedad Mexicana de Otorrinolaringología y Cirugía de Cabeza y Cuello, AC.

MACROZIT[®]

azitromicina



Otitis²

Sinusitis²

Faringitis
Amigdalitis²

Caja con frasco con polvo para 30 mL,
envase con diluyente y jeringa graduada.
1200 mg.

Caja con 5 o 3 tabletas.
500 mg.

Caja con un frasco ampolla y ampolleta
con 5 mL de diluyente.
Solución inyectable 500 mg.

1 toma
al día²⁻⁴



REFERENCIAS: 1. M.A. Ramadan, A.F. Tawfik, A.M. Shibli, C.G. Gemell. Post antibiotic effect of azithromycin and erythromycin on streptococcal susceptibility to phagocytosis. 1994. 2. Información para prescribir Macrozit[®] Tabletas. 3. Información para prescribir Macrozit[®] Solución. 4. Información para prescribir Macrozit[®] Suspensión.

Reporte las sospechas de reacción adversa al correo: farmacovigilancia@liomont.com.mx o en la página de internet: www.liomont.com.mx

Aviso de publicidad No.: 203300202C3546

Reg. No.: 015M2001 SSA IV (Tabletas) Reg. No.: 170M2002 SSA IV (Suspensión) Reg. No.: 151M2009 SSA IV (Solución).

LIOMONT
ÉTICA FARMACEÚTICA DESDE 1938



Volumen 68, Núm. 3, 2023

Revista Anales de Otorrinolaringología Mexicana

Órgano de difusión de:

Sociedad Mexicana de Otorrinolaringología y Cirugía de Cabeza y Cuello
Asociación Mexicana de Comunicación, Audiología, Otoneurología y Foniatría
Asociación Panamericana de Otorrinolaringología y Cirugía de Cabeza y Cuello

Director-Editor

Luz Arcelia Campos Navarro
anorlrmex20@gmail.com

Editores en Jefe

Edgard Novelo Guerra
Mauricio Morales Cadena

Editores asociados

Otorrinolaringología general: Dr. Alejandro Vargas Aguayo
Cirugía plástica facial: Dr. Jaime Fandiño Izundegui
Cirugía de cabeza y cuello: Dr. Héctor Prado Calleros
Base de cráneo: Dr. Guillermo Hernández Valencia
Trauma facial: Dr. Marcos Antonio Rodríguez Perales
Laringología: Dr. Mario Antonio Barrón Soto
Otología: Dr. Gonzalo Corvera Behar
Neurotología: Dr. Carlo Pane Pianese
ORL pediátrica: Dr. Enrique Azuara Pliego
Nariz y senos paranasales: Dr. Luis Fernando Macías Valle
Imagenología: Dr. Fernando Martín Biasotti
Especialidades afines: Dr. Miguel Ángel Collado Corona
Casos clínicos: Dr. Germán Fajardo Dolci

Consejo Editorial

Astorga del Toro Rigoberto, Guad., Jal.
Azuara Pliego Enrique, Ciudad de México
Barrón Soto Mario Antonio, Ciudad de México
Chavolla Magaña Rogelio, Ciudad de México
Collado Corona Miguel Ángel, Ciudad de México
Corvera Behar Gonzalo, Ciudad de México
De la Garza Hesles Héctor, Ciudad de México
Fajardo Dolci Germán, Ciudad de México
Fandiño Izundegui Jaime, Ciudad de México
García Enríquez Benjamín, Toluca, Estado de México
García Lara León Felipe, Ciudad de México

García Palmer Rafael, Ciudad de México
Gerson Cwilich Raquel, Ciudad de México
González Romero Armando, Guad., Jal.
Guinto Balazar Martha Patricia, Ciudad de México
Gutiérrez Marcos José Ángel, Ciudad de México
Hernández Palestina Mario, Ciudad de México
Hernández Valencia Guillermo, Ciudad de México
Labra Herrera Alberto, Ciudad de México
Lugo Saldaña Rodolfo, Mty., NL
Martín Biasotti Fernando, Ciudad de México

Morales Cadena Mauricio, Ciudad de México
Pane Pianese Carlo, Ciudad de México
Prado Calleros Héctor, Ciudad de México
Ramírez Oropeza Fernando, Puebla, Pue.
Rivera Pesquera Francisco, Querétaro, Qro.
Rodríguez Perales Marcos Antonio, Ciudad de México
Schimelmitz Idi José, Ciudad de México
Soda Merhy Antonio, Ciudad de México
Toledo de Coutinho Heloisa, Ciudad de México
Vargas Aguayo Alejandro, Ciudad de México
Vargas Jiménez José Luis, Ciudad de México
Zubiar Gomar Fermín M, Ciudad de México

Consejo Editorial Extranjero

Angeli Simon I, Miami, FL.
Bhatt Nikhil J, Chicago, Illinois
Casiano Roy R, Miami, FL.
Cobo Sefair Roxana, Bogotá, Colombia
Draf Wolfgang Fulda, Alemania

Gullane Patrick J, Toronto, Canadá
Koltai Meter J, Stanford, CA.
Lee KJ, Boston, MA.
Lusk Rodney P, Omaha, Nebraska
Myers Eugene, Pittsburgh, MA.
Paparella Michael, Minneapolis, MN.

Papel Ira, Washington, DC.
Rosenfeld Richard M, Nueva York, NY.
Ruíz Héctor E, Rosario, Argentina
Villagra Siles Erick, Bolivia
Wei William I, Hong Kong

Consejeros al Comité Editorial

Dr. Rafael García Palmer
Dr. Daniel Bross Soriano

Dr. Marcos A Rodríguez Perales
Dr. Pelayo Vilar Puig

Publicada por la Sociedad Mexicana de Otorrinolaringología y Cirugía de Cabeza y Cuello

Presidente: Javier Monhue Woo Muñoz

Secretaría: Mónica Soto Hernández

Vicepresidente: Francisco Javier Saynes Marín

Tesorero: Rafael Muñoz Garrido

Dirección comercial y oficina de redacción: Sociedad Mexicana de Otorrinolaringología y Cirugía de Cabeza y Cuello. Montecito 38, W.T.C. Piso 18 oficinas 24-26, colonia Nápoles, CP 03810, México, DF. Tel.: 3095-4640 al 43, fax 3095-4639. Correo electrónico: aom@smorlccc.org.mx, www.smorlccc.org.mx Registro de la Dirección General de Derecho de Autor No. 743-92. Certificado de licitud de contenido No. 4877 Certificado de licitud de título No. 6442 Registro I.S.S.N. No. 1665-5672. Esta revista se encuentra indizada a: LILACS Y ARTEMISA, MEDIC LATINA. Publicación realizada, comercializada y distribuida por **Edición y Farmacia SA de CV** (Nieto Editores®). Av. Chamizal 97, Colonia La Trinidad, Texcoco 56130, Estado de México.

La revista también se publica en: www.nietoeditores.com.mx y www.otorrino.org.mx

CONTENIDO

ARTÍCULOS ORIGINALES

- 91 **Presión subglótica en pacientes con disfagia orofaríngea antes y durante la maniobra *chin tuck* mediante un método no invasivo**
Olivia Jiménez Ruíz, Ariadna María Canales Vargas, Alejandro Saúl Moreno Reynoso, María del Consuelo Wbaldo Martínez
- 100 **Terapia de heridas con presión negativa en fascitis necrosante descendente de retrofaringe como sustituto al tratamiento quirúrgico convencional**
Dalia Monroy Hernández, Adriana Carolina López Ugalde

REVISIÓN NARRATIVA

- 107 **Malformaciones del primero y segundo arcos branquiales. Conceptos embriológicos y genéticos y pautas de seguimiento de los pacientes**
Jimena Solorio Fosado, Javier Martínez Martínez, Julieta Karina Peñuelas Romero, Jorge Ibarra Chaidez, Erika Chávez Mondragón, María de la Luz Arenas Sordo

CASOS CLÍNICOS

- 139 **Hipoacusia súbita como manifestación inicial de malformación de Arnold-Chiari tipo I**
María Fernanda Ochoa Chávez, Natalia Camargo Vela, Eric de Jesús Montes Olave, José María Ponce Puerto, Juan Carlos Cisneros Lesser
- 147 **Hemangioma labial, cómo lo resolvimos**
Julio Casas Ocando, Alfonso López Vázquez, Jhoan Rincón
- 156 **Síndrome cardiovocal (síndrome de Ortner) asociado con hipertensión pulmonar**
César Alfonso Gutiérrez Espinosa, Paola Morán Cruz, Manuel Andrés Acosta Forero, Rosalba Wong Aguilar
- 163 **Displasia fibrosa craneofacial**
María Irene Vázquez Muñoz, Wasim Elhendi Halawa, Diego Rodríguez Contreras, Antonio Caravaca García

HISTORIA

- 170 **Aspectos históricos del Servicio de Otorrinolaringología del Hospital del Centro Médico Nacional La Raza, puntos sobresalientes**
Joel Heras Espinoza

CONTENTS

ORIGINAL ARTICLES

- 91 **Subglottic pressure in patients with oropharyngeal dysphagia before and during the chin tuck maneuver using a non-invasive method**
Olivia Jiménez Ruíz, Ariadna María Canales Vargas, Alejandro Saúl Moreno Reynoso, María del Consuelo Wbaldo Martínez
- 100 **Negative pressure therapy of wounds in descending necrotizing fascitis of retropharyngeal space as substitute of conventional surgery treatment**
Dalia Monroy Hernández, Adriana Carolina López Ugalde

NARRATIVE REVIEW

- 107 **Malformations of first and second branchial arches. Embryological and genetic concepts and patient follow-up guidelines**
Jimena Solorio Fosado, Javier Martínez Martínez, Julieta Karina Peñuelas Romero, Jorge Ibarra Chaidez, Erika Chávez Mondragón, María de la Luz Arenas Sordo

CLINICAL CASES

- 139 **Sudden hearing loss as an initial manifestation of Arnold-Chiari type I malformation**
María Fernanda Ochoa Chávez, Natalia Camargo Vela, Eric de Jesús Montes Olave, José María Ponce Puerto, Juan Carlos Cisneros Lesser
- 147 **Lip hemangioma, how did we solve it**
Julio Casas Ocando, Alfonso López Vázquez, Jhoan Rincón
- 156 **Cardiovocal syndrome (Ortner's syndrome) associated with pulmonary hypertension**
César Alfonso Gutiérrez Espinosa, Paola Morán Cruz, Manuel Andrés Acosta Forero, Rosalba Wong Aguilar
- 163 **Craniofacial fibrous dysplasia**
María Irene Vázquez Muñoz, Wasim Elhendi Halawa, Diego Rodríguez Contreras, Antonio Caravaca García

HISTORY

- 170 **Historical aspects of the Otorhinolaryngology service of National Medical Center La Raza, notable points**
Joel Heras Espinoza

Las instrucciones a los autores sobre la **FORMA DE PRESENTAR SUS MANUSCRITOS** las pueden consultar en el sitio web de la Sociedad Mexicana de Otorrinolaringología y Cirugía de Cabeza y Cuello, A.C.
<http://www.smorlccc.org.mx/adentro.asp?pagina=/interes/revista/instrucciones.asp>

Jarsix®

95 años
Senosiain®

La concentración precisa de
+loratadina
betametasona
para lograr un efecto:

- Antihistamínico
- Antialérgico
- Antiinflamatorio

Jarsix es seguro y eficaz
en el manejo de:

- Rinitis alérgica estacional y perenne
- Urticaria
- Dermatitis atópica
- Reacciones alérgicas a piquetes de insectos

Revisar IPP



JARS-01A-22 No. de Entrada. 223300202C1612

ALTIA®

Senosiain®



<https://doi.org/10.24245/aorl.v68i3.8798>

Presión subglótica en pacientes con disfagia orofaríngea antes y durante la maniobra *chin tuck* mediante un método no invasivo

Subglottic pressure in patients with oropharyngeal dysphagia before and during the chin tuck maneuver using a non-invasive method.

Olivia Jiménez Ruíz,¹ Ariadna María Canales Vargas,² Alejandro Saúl Moreno Reynoso,⁴ María del Consuelo Wbaldo Martínez³

Resumen

OBJETIVO: Comparar la presión subglótica en disfagia orofaríngea antes y durante la maniobra *chin tuck*.

MATERIALES Y MÉTODOS: Estudio transversal, cuasi-experimental, prospectivo y comparativo, efectuado de enero de 2020 a diciembre de 2021, en el que se revisaron expedientes de pacientes con diagnóstico de disfagia orofaríngea según Cámpora pertenecientes al servicio de foniatría del Instituto Nacional de Rehabilitación Luis Guillermo Ibarra Ibarra, Ciudad de México. Se midió la presión subglótica antes y durante maniobra de compensación mediante registro no invasivo.

RESULTADOS: Se estudiaron 77 pacientes con edad promedio de 54.1 años, la mayoría con disfagia leve (59.7%) o moderada (33.8%). Los valores de presión subglótica fueron significativamente mayores durante la maniobra *chin tuck* (20.28 vs 23.12 cm H₂O, Z = -6.010, p < 0.001). La diferencia entre la presión subglótica con y sin maniobra se correlacionó negativamente con el peso (p = -0.362, p = 0.001) y la talla (p = -0.308, p = 0.006) y fue mayor entre el grupo de pacientes con disfagia severa (H = 7.987, gl = 2, p = 0.018). El análisis de componentes principales y el análisis multivariado discriminante mostraron la relación inversa entre las variables somatométricas y las presiones subglóticas. La presión subglótica aumentó significativamente en los pacientes al realizar la maniobra *chin tuck*.

CONCLUSIONES: La maniobra *chin tuck* aumenta significativamente la presión subglótica. Nuestros resultados muestran que los pacientes con índice de masa corporal, circunferencia de cuello y diámetro abdominal normales favorecen la generación de mayor presión subglótica.

PALABRAS CLAVE: Disfagia; disfagia orofaríngea; barbilla.

Abstract

OBJECTIVE: To compare subglottic pressure in patients with oropharyngeal dysphagia before and during the chin tuck maneuver.

MATERIALS AND METHODS: A cross-sectional, quasi-experimental, prospective and comparative study was carried out from January 2020 to December 2021, which records of patients with oropharyngeal dysphagia according to Cámpora, from the Phoniatics service, National Institute of Rehabilitation Luis Guillermo Ibarra Ibarra, Mexico City. Subglottic pressure was measured before and during compensation maneuver with a non-invasive recording system. Statistical analysis was performed with the SPSS V. 25 program.

¹ Médico especialista en Audiología, Otoneurología y Foniatría, Hospital Star Médica Lomas Verdes, Estado de México, México.

² Médico especialista en Audiología, Otoneurología y Foniatría.

³ Departamento de Investigación, Instituto Nacional de Rehabilitación Luis Guillermo Ibarra Ibarra, Ciudad de México, México.

⁴ Médico especialista en Otorrinolaringología, cirugía de cabeza y cuello, Hospital Central Militar, Ciudad de México, México.

Recibido: 18 de abril 2023

Aceptado: 8 de agosto 2023

Correspondencia

Olivia Jiménez Ruíz
olivijiru@gmail.com

Este artículo debe citarse como: Jiménez-Ruiz O, Canales-Vargas AM, Moreno-Reynoso AS, Wbaldo-Martínez MC. Presión subglótica en pacientes con disfagia orofaríngea antes y durante la maniobra *chin tuck* mediante un método no invasivo. An Orl Mex 2023; 68 (3): 91-99.

RESULTS: Seventy-seven patients with an average age of 54.1 years were studied, most with mild (59.7%) or moderate (33.8%) dysphagia. Subglottic pressure values were significantly higher during the chin tuck maneuver (20.28 vs 23.12 cm H₂O, $Z = -6.010$, $p < 0.001$). The difference between subglottic pressure with and without maneuver was negatively correlated with weight ($p = -0.362$, $p = 0.001$) and height ($p = -0.308$, $p = 0.006$), and it was higher among the group of patients with severe dysphagia ($H = 7.987$, $gl = 2$, $p = 0.018$). Principal component analysis and discriminant multivariate showed the inverse relationship between somatometric variables and subglottic pressures. Subglottic pressure increased significantly in patients when performing the chin tuck maneuver.

CONCLUSIONS: The chin tuck maneuver significantly increases subglottic pressure in patients with oropharyngeal dysphagia. Our results show that normal body mass index values, neck circumference and abdominal diameter favor the generation of higher subglottic pressure.

KEYWORDS: Dysphagia; Oropharyngeal dysphagia; Chin.

ANTECEDENTES

El riesgo de aspiración de alimento a la vía respiratoria de un paciente depende de un complejo mecanismo neurofisiológico de regulación que puede verse afectado por múltiples enfermedades. La presión subglótica se correlaciona directamente con parámetros de la deglución. Es probable que exista un rango óptimo de presión subglótica, en la que el riesgo de penetración y aspiración de alimento a la vía aérea disminuye considerablemente. Este estudio tiene el propósito de comparar de manera no invasiva los valores de presión subglótica antes y durante la maniobra *chin tuck* (barbilla pegada al esternón) en pacientes con disfagia orofaríngea según Cápura. Nosotros hipotetizamos que la presión subglótica es significativamente diferente al realizar maniobras compensatorias. Nuestro objetivo general consistió en medir objetivamente y de manera no invasiva la presión subglótica de pacientes con disfagia mediante un dispositivo diseñado para este fin. Además, exploramos la correlación entre diferentes variables somatométricas y su influencia en la presión subglótica.

MATERIALES Y MÉTODOS

Estudio transversal, cuasi-experimental, comparativo y prospectivo, efectuado de enero de 2020 a diciembre de 2021, en el que se revisaron expedientes de pacientes con diagnóstico de disfagia orofaríngea pertenecientes al servicio de foniatría del Instituto Nacional de Rehabilitación Luis Guillermo Ibarra Ibarra, Ciudad de México. Se seleccionaron los pacientes con disfagia orofaríngea según Cápura de cualquier causa, mayores de edad y que además pudieran realizar la maniobra compensatoria *chin tuck* (barbilla pegada al esternón), previa firma de consentimiento informado. Se excluyeron los pacientes con enfermedad agregada (neumonía, sospecha de infección por SARS-CoV-2, enfermedad laríngea, traqueotomía, alteración cognitiva, lesión cervical y pacientes con terapia de deglución previa). Se realizó historia clínica, exploración otorrinolaringológica, exploración de la mecánica de la deglución por medio de nasolaringoendoscopia y evaluación fibroendoscópica de la deglución.

Se registraron los datos en la interfaz gráfica del dispositivo. La obtención de la señal de presión



subglótica se realizó mediante un sensor de presión marca Honeywell®, acoplado a una mascarilla para anestesia Sure Seal®, de tamaño grande para adulto como se muestra en la **Figura 1** y mediante conexión a equipo de cómputo, mostrando la lectura de la presión subglótica en $\text{cm H}_2\text{O}$ en forma de gráfico en pantalla. La presión subglótica se midió con el paciente sentado de manera cómoda, mediante una vocalización de la vocal /i/ durante 5 segundos, con el cuello en posición neutra y posteriormente con la maniobra *chin-tuck*. Se efectuó desinfección antes y después de cada paciente con Cavicide, virucida efectivo contra el SARS-CoV-2.¹

Aspectos éticos

Registro Comité de Investigación en el Instituto Nacional de Rehabilitación con número 65/19. De acuerdo con las Definiciones de Riesgo de la Investigación del Reglamento de la Ley General de Salud en Materia de Investigación para la Salud, esta investigación se clasifica como investigación sin riesgo.

Los registros de expedientes y los obtenidos de la medición fueron anonimizados, garantizando la protección de los datos personales y sensibles de los pacientes, con absoluto apego a lo estipulado



Figura 1. Sensor de presión marca Honeywell®, acoplado a una mascarilla para anestesia Sure Seal®.

en el reglamento de la Ley General de Salud en Materia de Investigación para la Salud.

Estadística

Se realizaron medidas de tendencia central y de dispersión de las variables cuantitativas. Se realizó prueba de Kolmogorov-Smirnov para verificar la distribución normal de los valores de las variables cuantitativas y posteriormente se utilizó una prueba estadística no paramétrica (prueba de rangos con signo de Wilcoxon) para muestras pareadas, ya que las variables peso, índice de masa corporal (IMC), circunferencia del cuello y la presión subglótica con la maniobra *chin tuck* mostraron una distribución diferente a la normal.

Se realizó posteriormente análisis de componentes principales, análisis multivariado y agrupamiento por clúster.

RESULTADOS

Se analizaron 77 pacientes, 41 (53.2%) del sexo femenino; todos los pacientes con diagnóstico de disfagia orofaríngea según Cámpora, la media de la edad fue de 54.10 años con desviación estándar de 15.56 años. Las estadísticas descriptivas de las variables se muestran en el **Cuadro 1**.

La media de la presión subglótica en pacientes sin realizar la maniobra *chin tuck* fue de $20.29 \pm 5.55 \text{ cm H}_2\text{O}$ en promedio y para los pacientes durante la realización de la maniobra *chin tuck* fue de $23.12 \pm 8.02 \text{ cm H}_2\text{O}$ en promedio, existiendo una diferencia estadísticamente significativa entre éstas ($Z = -6.010$, $p < 0.001$), mediante la prueba de rangos con signo de Wilcoxon.

La diferencia entre la presión subglótica con y sin maniobra tuvo media de $2.84 \pm 3.98 \text{ cm H}_2\text{O}$, con mínimo de -2.9 y máximo de $15.02 \text{ cm H}_2\text{O}$.

La diferencia entre la presión subglótica con y sin maniobra mostró correlación negativa estadísti-

Cuadro 1. Estadísticas descriptivas de los pacientes

	Rango	Mínimo	Máximo	Media	Error estándar de la media	Intervalo de confianza 95%		Desviación estándar
						Límite inferior	Límite superior	
Edad (años)	62	18	80	54.10	1.774	50.57	57.64	15.566
Peso (kg)	68.4	40.6	109.0	67.708	1.4247	64.870	70.545	12.5016
Talla (m)	0.47	1.31	1.78	1.6047	0.01122	1.58	1.63	0.09846
IMC (kg/m ²)	26.25	16.33	42.58	26.27	0.469	25.34	27.21	4.118
Circunferencia del cuello (cm)	18.0	30.0	48.0	35.922	0.3813	35.16	36.68	3.3463
Perímetro abdominal (cm)	54.0	75.0	129.0	92.458	1.1448	90.18	94.74	10.0458
Presión subglótica sin maniobra (cm H ₂ O)	23.51	8.55	32.06	20.2879	0.63333	19.03	21.55	5.55741
Presión subglótica con maniobra (cm H ₂ O)	36.13	8.94	45.07	23.1248	0.91415	21.30	24.95	8.02167

camente significativa con las variables peso ($p = -0.362$, $p = 0.001$) y talla ($p = -0.308$, $p = 0.006$).

Al comparar la diferencia de presión subglótica entre pacientes de acuerdo con el grado de disfagia mediante la prueba de Kruskal-Wallis, se observó que hubo diferencia significativa entre los grupos ($H = 7.987$, $gl = 2$, $p = 0.018$), correspondiendo al grupo de disfagia severa el mayor aumento en promedio de la presión subglótica con la maniobra *chin-tuck*.

Sin embargo, la diferencia entre la presión subglótica con y sin maniobra no fue estadísticamente significativa entre el sexo de los pacientes, los pacientes con un diámetro de cuello mayor o menor de 40 cm, perímetro abdominal normal o aumentado (según la OMS) y entre pacientes con y sin obesidad, analizados mediante rho de Spearman.

La variable de la circunferencia del cuello tuvo correlación positiva estadísticamente significativa (Pearson) con el peso del paciente ($p = 0.717$, $p < 0.001$), IMC ($p = 0.590$, $p < 0.001$), talla ($p = 0.302$, $p = 0.008$) y perímetro abdominal ($p = 0.625$, $p < 0.001$).

La edad tuvo también correlación positiva estadísticamente significativa con la presión subglótica sin maniobra ($p = 0.338$, $p = 0.003$) y con maniobra ($p = 0.256$, $p = 0.024$).

El perímetro abdominal tuvo una correlación positiva estadísticamente significativa con el peso del paciente ($p = 0.626$, $p < 0.001$) y con el IMC ($p = 0.707$, $p < 0.001$).

La variable de presión subglótica sin maniobra tuvo una correlación positiva significativa con la edad ($p = 0.338$, $p = 0.003$) y con la presión subglótica con maniobra ($p = 0.891$, $p < 0.001$); sin embargo, se observó correlación negativa con la talla ($p = -0.273$, $p = 0.016$).

La variable de presión subglótica con maniobra tuvo una correlación positiva significativa con la edad ($p = 0.256$, $p = 0.024$), pero correlación negativa significativa con el peso ($p = -0.310$, $p = 0.006$) y la talla ($p = -0.342$, $p = 0.002$).

Se encontraron diferencias significativas en las presiones subglóticas con y sin maniobra, en los pacientes con IMC normal (20.27 y 23.28, respectivamente, $Z = -4.53$, $p < 0.001$) y con so-



brepeso (20.58 y 23.28, $Z = -4.146$, $p < 0.001$), sin diferencias en el resto de los grupos de IMC.

Al recodificar la variable grupo de IMC en dos grupos (pacientes con peso normal o con sobrepeso y pacientes con obesidad) se observó que la presión subglótica tuvo una elevación estadísticamente significativa al realizar la maniobra *chin tuck* solo en el grupo de pacientes con peso normal o con sobrepeso (20.44 vs 23.41, $Z = -6.236$, $p < 0.001$). En los pacientes con obesidad el aumento en la presión subglótica con la maniobra *chin tuck* no fue significativo (19.32 vs 21.39, $Z = -0.800$, $p = 0.424$, U de Mann-Whitney para muestras relacionadas). Sin embargo, al realizar la comparación de la presión subglótica con y sin maniobra entre ambos grupos, no se encontraron diferencias estadísticamente significativas (U de Mann-Whitney para muestras independientes).

Se realizó análisis de componentes principales con las variables somatométricas y las presiones subglóticas con y sin maniobra *chin tuck*, observando un valor de extracción bajo para la variable *talla*, por lo que fue eliminado del análisis, logrando posteriormente valores de extracción superiores a 0.75, con dos componentes principales que explican el 84.5% de la variancia total.

De los componentes principales obtenidos, pudo observarse que las variables somatométricas se correlacionaron positivamente con el primer componente, mientras que las presiones subglóticas, con y sin maniobra *chin tuck*, se correlacionaron negativamente con este componente. Por otro lado, en el segundo componente, las mayores correlaciones fueron las de las presiones subglóticas, siendo menores las de las variables somatométricas; sin embargo, todas las correlaciones con el segundo componente fueron positivas. **Figura 2**

Las **Figuras 3 y 4** muestran los valores obtenidos de los casos según grado de disfagia y según el

sexo, respectivamente. Se observa la diferencia entre sexos en la línea de tendencia para cada uno, así como el coeficiente de determinación de la tendencia lineal ($R^2 = 0.055$ para el sexo femenino y $R^2 = 0.115$ para el sexo masculino). Se realizó también análisis multivariado de agrupación mediante análisis discriminante con las variables somatométricas. La variable de agrupación fue la severidad de la disfagia según Càmpera. **Figura 5**

DISCUSIÓN

El objetivo de este estudio fue valorar la presión subglótica de los pacientes con disfagia orofaríngea en un estado basal y su variación con la realización de la maniobra *chin tuck*. La generación de la presión subglótica está relacionada con variables somatométricas del paciente, como el peso y la edad. En este estudio se analizó la probable influencia de otras variables, como el IMC, la talla, el perímetro abdominal y del cuello. En nuestro estudio la edad promedio de los pacientes se situó en la sexta década de la vida; sin embargo, se obtuvieron valores entre 18 y 80 años. El paciente más joven tuvo disfagia orofaríngea secundaria a traumatismo craneoencefálico y el resto mostró disfagia posterior a evento vascular cerebral. La mayoría de los pacientes fueron mujeres y los índices de masa corporal mostraron un recorrido de 26.25 kg/m². Es de hacer notar que los índices de masa corporal situaron a los pacientes entre peso normal y sobrepeso (66 pacientes, 85.8%). Estos rangos de peso podrían explicarse por la pérdida ponderal que habitualmente muestran los pacientes con disfagia orofaríngea, debido a la afectación de la eficacia durante la alimentación.^{1,2,3} De hecho, la pérdida de peso puede considerarse un signo indirecto de disfagia orofaríngea.⁴ Se observó tendencia a la disminución de la presión subglótica tanto a la realización de la maniobra ($p = -0.175$, $p = 0.127$) como sin maniobra *chin tuck* ($p = -0.115$, $p = 0.321$) con el aumento de la circunferencia del cue-

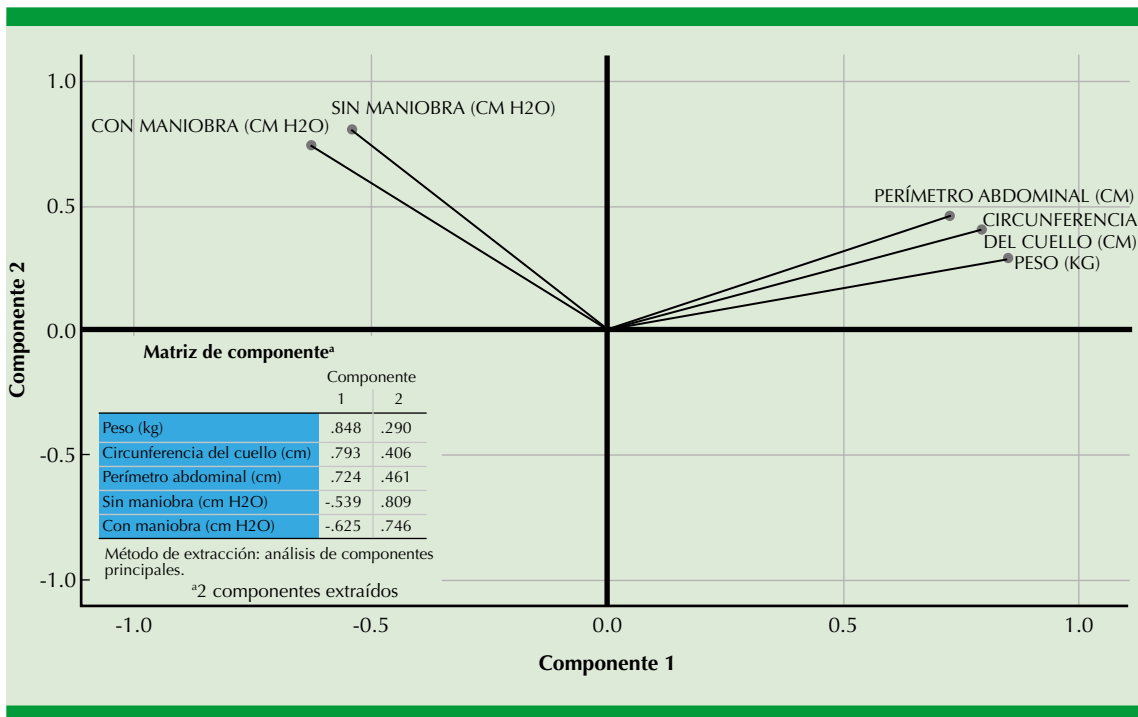


Figura 2. Análisis de componentes principales.

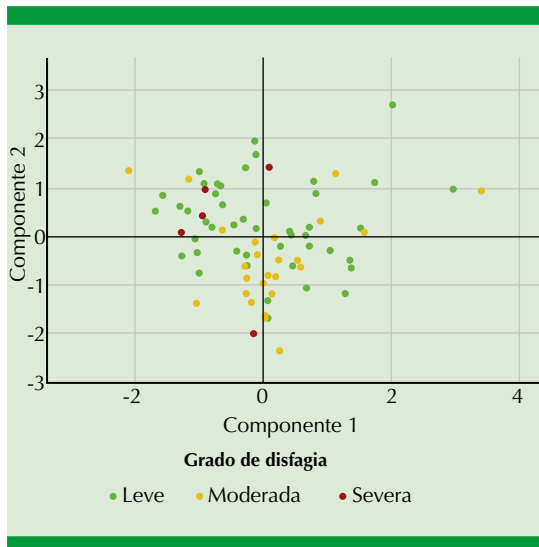


Figura 3. Análisis de componentes principales. Pacientes agrupados por severidad de la disfagia.

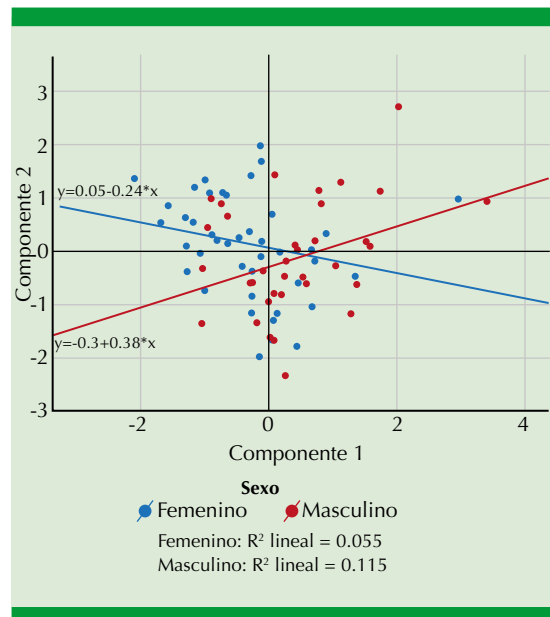


Figura 4. Análisis de componentes principales. Pacientes agrupados por sexo.

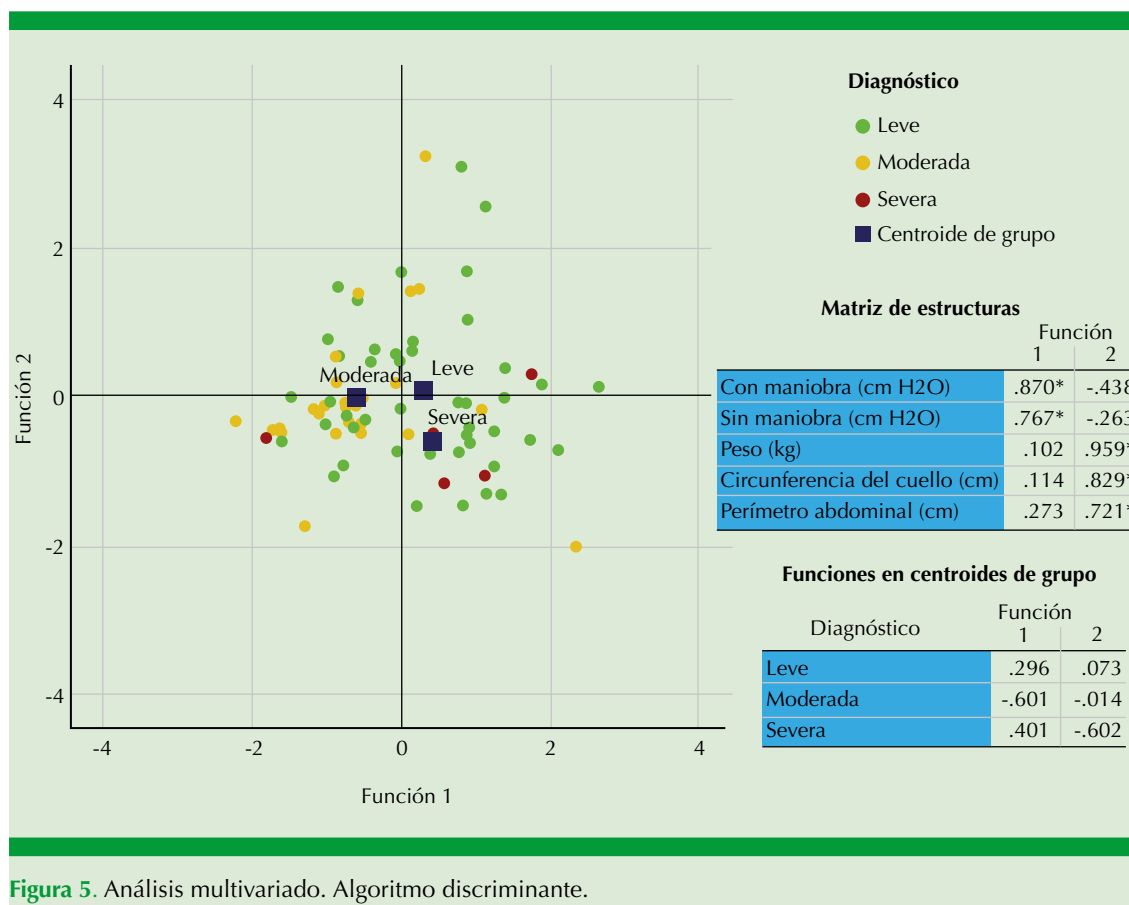


Figura 5. Análisis multivariado. Algoritmo discriminante.

llo; sin embargo, no se observó significación estadística. Riveros en 2019 encontró relación entre la adiposidad y el aumento del perímetro del cuello, con incremento en las resistencias de las vías aéreas y disminución en la VEF1 y la relación de VEF1/CVF.⁵ El perímetro abdominal y la presión subglótica con ($p = -0.123$, $p = 0.285$) y sin maniobra ($p = -0.040$, $p = 0.728$) mostraron el mismo comportamiento, es decir, una correlación con tendencia a la negatividad, sin alcanzar significación estadística.

La diferencia entre la presión subglótica con y sin maniobra mostró una correlación negativa con el peso y la talla, siendo mayor entre los pacientes con disfagia severa. No obstante, al realizar el análisis de los datos de los pacien-

tes, se observó que los pacientes con disfagia severa ($n = 5$) tenían delgadez moderada, peso normal o sobrepeso, sin encontrarse ninguno de ellos en la categoría de obesidad, probablemente explicando este hallazgo, ya que como analizamos previamente, el IMC se correlaciona negativamente con la presión subglótica con y sin maniobra. Se ha demostrado que la obesidad (y por tanto el perímetro abdominal) interfieren con la capacidad residual funcional y el volumen de reserva espiratorio, además de la disminución de la fuerza de los músculos respiratorios, componentes indispensables para la adecuada generación de la presión subglótica.^{6,7} Sin embargo, los resultados en nuestro estudio en este sentido requieren mayor número de pacientes para poder obtener una significación

que nos permita mayor certeza de las tendencias analizadas a través de las correlaciones. Esta tendencia podría mostrar que la anatomía del cuello con mayor volumen disminuye la presión subglótica, al igual que un mayor perímetro abdominal. En esta muestra se evidenció la correlación positiva entre la edad y la presión subglótica, tanto sin maniobra como con maniobra *chin tuck*. Sabemos que, al aumentar la edad, disminuye la fuerza de los músculos respiratorios y laríngeos, lo que sería un factor que disminuye la presión subglótica; sin embargo, este resultado puede deberse al tamaño de la muestra.⁸ Otro hallazgo notorio fue que el aumento de peso fue significativo a la disminución de la presión subglótica con maniobra *chin tuck* ($p = -0.310$, $p = 0.006$); esta variación anatómica puede conducir a cambios morfológicos (aumento del perímetro abdominal y de la circunferencia del cuello) que interfieren con el mecanismo de producción de la presión subglótica.⁹ El análisis de componentes principales permite reducir la dimensionalidad de nuestros datos, es decir, intenta resumir en dos variables (componentes principales) toda la información de la matriz de datos, además, permite observar la relación entre las variables estudiadas con los casos de manera individual. Podemos observar a partir de este análisis que las variables somatométricas están relacionadas inversamente entre sí, al menos en el primer componente principal. Es decir, los pacientes con valores más elevados en las variables somatométricas tienden a tener menores valores de presión subglótica, con y sin maniobra *chin tuck*. Cabe mencionar que cuando los pacientes se etiquetaron por sexo en la gráfica, se observaron dos líneas de tendencia que fueron diferentes para cada grupo. En las mujeres se observó una tendencia negativa, es decir, las mujeres tendieron a tener valores de somatometría menores, pero presión subglótica con y sin maniobra mayor en relación con los hombres. Al contrario, los varones mostraron valores mayores de peso, circunferencia de cuello y perímetro abdominal, pero menores valores

en las presiones subglóticas. Por otro lado, el análisis multivariado discriminante intenta agrupar en clústeres los pacientes de acuerdo con su grado de disfagia. También permite establecer los centroides de cada clúster dentro de una gráfica con dos funciones que agrupa las variables estudiadas. Los centroides de cada grupo muestran los valores más representativos de todo el grupo.

CONCLUSIONES

La maniobra *chin tuck* aumenta significativamente la presión subglótica en pacientes con disfagia orofaríngea, con lo que puede lograrse mayor seguridad durante la deglución, evitando la penetración y aspiración del alimento al sistema traqueobronquial. Sin embargo, existe un grupo de pacientes con IMC correspondiente a obesidad grado II en adelante, circunferencias de cuello de a partir de 40 cm y perímetro abdominal mayor de 100 cm que tienden a la disminución en la presión subglótica con la maniobra *chin tuck*.

Una de las complicaciones de estudiar a pacientes con IMC altos es que la disfagia por sí misma causa disminución de peso progresiva. De igual forma, los pacientes que acaban de sufrir alteraciones en el sistema nervioso central y que manifiestan disfagia en el proceso agudo están en riesgo de sufrir disminuciones bruscas en el peso, IMC, circunferencia de cuello y perímetro abdominal, y probablemente en la presión subglótica, lo que exacerba la disfagia. Estos pacientes podrían verse beneficiados de la alimentación apoyada con maniobras compensatorias y rehabilitación para evitar mayor deterioro en su estado general.

Agradecimientos

Al Dr. Víctor Manuel Valadez Jiménez† por su valioso apoyo para la realización de esta investigación.



REFERENCIAS

1. Rocha PEJ, Martínez AM. Evaluación objetiva de la calidad vocal mediante la presión del aire durante la fonación. Vol. 3, Centro de Investigación y de Estudios Avanzados del Instituto Politécnico Nacional, 2018.
2. Velasco M, García-Peris P. Causas y diagnóstico de la disfagia. *Nutr Hosp* 2009; 2 (2): 56-65.
3. Velasco MM, Arreola V, Clavé P, Puiggrós C. Abordaje clínico de la disfagia orofaríngea: diagnóstico y tratamiento. *Nutr Clin Med* 2007; 1 (3): 174-202.
4. Rommel N, Hamdy S. Oropharyngeal dysphagia: Manifestations and diagnosis. *Nat Rev Gastroenterol Hepatol* 2016; 13 (1): 49-59. <http://dx.doi.org/10.1038/nrgastro.2015.199>.
5. Kaufer-Horwitz M, Carreto-Adán MG, Pérez-Hernández F. Perímetro de cuello y éxito del tratamiento de pacientes con obesidad: estudio de vida real. *Gac Med Mex* 2019; 155 (6): 596-601. <http://dx.doi.org/10.24875/gmm.19005387>.
6. Carpio C, Santiago A, De Lorenzo AG, Álvarez-Sala R. Función pulmonar y obesidad. *Nutr Hosp* 2014; 30 (5): 1054-62. <http://dx.doi.org/10.3305/nh.2014.30.5.8042>.
7. Pérez LA. Efectos de la obesidad sobre el aparato respiratorio. *Neumol Hosp Xeral-Calde Lugo* 2007; 7: 19-26.
8. Rebolledo FA. Alimentación y deglución. Aspectos relacionados con el desarrollo normal. *Plast y Restauración Neurológica* 2005; 4 (1-2): 49-57.
9. Leigh J-H, Oh B-M, Seo HG, Lee GJ, Han YM, Kim K, et al. Influence of the chin-down and chin-tuck maneuver on the swallowing kinematics of healthy adults. *Dysphagia* 2015; 30 (1): 89-98. <http://dx.doi.org/10.1007/s00455-014-9580-3>.



<https://doi.org/10.24245/aorl.v68i3.8677>

Terapia de heridas con presión negativa en fascitis necrosante descendente de retrofaringe como sustituto al tratamiento quirúrgico convencional

Negative pressure therapy of wounds in descending necrotizing fasciitis of retropharyngeal space as substitute of conventional surgery treatment.

Dalia Monroy Hernández,¹ Adriana Carolina López Ugalde²

Resumen

OBJETIVO: Evaluar la utilidad de la terapia de presión negativa en pacientes con infección del espacio retrofaríngeo complicado con fascitis necrosante descendente relacionada con el número de eventos quirúrgicos y días de estancia intrahospitalaria frente al tratamiento convencional cervical.

MATERIALES Y MÉTODOS: Estudio observacional, descriptivo, retrospectivo y comparativo de casos y controles. Se analizaron los expedientes de pacientes adultos de uno y otro sexo tratados en el Hospital General de México, Ciudad de México, por el servicio de Otorrinolaringología y cirugía de cabeza y cuello, con diagnóstico de infección del espacio retrofaríngeo complicado con fascitis necrosante descendente. Se conformaron dos grupos: 1) pacientes tratados con terapia de presión negativa y 2) pacientes tratados con terapia convencional.

RESULTADOS: Se incluyeron 36 expedientes; 18 en cada grupo. La edad media fue de 48.5 ± 13.5 años; 25 eran del sexo masculino. La media del número de intervenciones fue de 2.8 ± 0.9 . La estancia hospitalaria media fue de 33.0 ± 27.7 días. El uso promedio de la terapia de presión negativa fue de 25.1 ± 15.0 días contra 40.8 ± 35.1 días de terapia convencional, con diferencia estadísticamente significativa de 0.029, con OR de 0.228, intervalo de confianza al 95% de 0.053-0.973 y valor de p menor de 0.001.

CONCLUSIONES: La terapia de presión negativa disminuye significativamente los días de estancia intrahospitalaria con respecto a la terapia convencional, se sugiere la realización de más estudios en el futuro.

PALABRAS CLAVE: Absceso retrofaríngeo; mediastinitis; fascitis necrosante; terapia de heridas con presión negativa; toracotomía.

Abstract

OBJECTIVE: To describe the usefulness of negative pressure therapy in patients with retropharyngeal space infection complicated by descending necrotizing fasciitis in terms of the number of surgical events and days of hospital stay, compared to conventional cervical treatment.

MATERIALS AND METHODS: An observational, analytical, retrospective and comparative study of cases and controls was carried out in files of adult patients of both genders treated at the General Hospital of Mexico, Mexico City, by the Otorhinolaryngology and head and neck surgery service, with the diagnosis of infection of the retropharyngeal space complicated with descending necrotizing fasciitis, divided into case (patients

¹ Residente de Otorrinolaringología y Cirugía de Cabeza y Cuello.

² Adscrito al Servicio de Otorrinolaringología y Cirugía de Cabeza y Cuello. Hospital General de México Dr. Eduardo Liceaga, Ciudad de México, México.

Recibido: 24 de febrero 2023

Aceptado: 21 de junio 2023

Correspondencia

Dalia Monroy Hernández
daliamonher@gmail.com

Este artículo debe citarse como: Monroy-Hernández D, López-Ugalde AC. Terapia de heridas con presión negativa en fascitis necrosante descendente de retrofaringe como sustituto al tratamiento quirúrgico convencional. An Orl Mex 2023; 68 (3): 100-106.



treated with negative pressure therapy) and control (patients treated with conventional therapy) groups.

RESULTS: There were included 36 files. It was found a mean age of 48.5 ± 13.5 years, 25 were male. The mean number of surgical events was 2.8 ± 0.9 . The patients had a mean of 33.0 ± 27.7 days of hospital stay. The mean use of negative pressure therapy was 25.1 ± 15.0 days against 40.8 ± 35.1 days of conventional therapy with a statistically significant difference with a value of 0.029, an OR of 0.228, a 95% confidence interval of 0.053-0.973 and a value of $p < 0.001$.

CONCLUSIONS: Negative pressure therapy significantly reduces the days of hospital stay compared to conventional therapy, so it is suggested that more studies be carried out in the future.

KEYWORDS: Retropharyngeal abscess; Mediastinitis; Necrotizing fasciitis; Negative-pressure wound therapy; Thoracotomy.

ANTECEDENTES

La infección profunda de cuello es una enfermedad bacteriana severa en los espacios y planos de las fascias del cuello.¹ Esta afección requiere un pronto diagnóstico y tratamiento, que incluye manejo de la vía aérea, adecuada terapia antimicrobiana, tratamiento quirúrgico para drenaje y desbridamiento de tejido necrótico, identificación y manejo de la causa desencadenante y tratamiento de las complicaciones.^{1,2}

Cuando la infección se complica con fascitis necrosante descendente se extiende desde los espacios profundos del cuello hacia el mediastino, una de las principales vías de diseminación es el espacio retrofaríngeo.³ Este espacio se encuentra entre la fascia bucofaríngea y la alar, se extiende cráneo-caudalmente desde la base del cráneo hasta el mediastino posterior entre T1 y T6, contiene tejido blando laxo, por tanto, sirve como vía de paso libre para que las infecciones se propaguen al mediastino.^{3,4,5}

Las infecciones en el espacio retrofaríngeo son, sobre todo, causadas por infecciones de la vía

aérea superior, que conduce a linfadenitis supurativa retrofaríngea con la eventual formación de abscesos.^{3,6,7,8} También están relacionadas con traumatismos penetrantes, infecciones odontogénicas y abscesos periamigdalinos.⁴

Los factores de riesgo son higiene oral deficiente, daño inmunológico (infección por VIH, administración crónica de esteroides, administración excesiva de antibióticos, desnutrición, alcoholismo y enfermedades sistémicas como diabetes, insuficiencia cardíaca, enfermedad hepática, enfermedad renal e hipertiroidismo o hipotiroidismo) y bajo nivel socioeconómico.^{3,4,9}

Los organismos responsables son *Staphylococcus aureus*, *S. viridans*, estreptococo beta-hemolítico, *Klebsiella pneumoniae*, *Bacteroides* y *Peptostreptococcus*.⁸

Los síntomas más comunes incluyen: fiebre, dolor, disfagia, odinofagia, cambios guturales de la voz, trismo, salivación excesiva, aumento de volumen cervical, linfadenopatía, tortícolis, dolor torácico (extensión mediastínica) y dificult-

tad respiratoria (estridor, taquipnea, retracciones intercostales).^{3,6,7}

El estudio de imagen para la evaluación de los pacientes con absceso retrofaríngeo es la tomografía de cuello con medio de contraste, cuya sensibilidad para detectar abscesos retrofaríngeos varía en la bibliografía del 64 al 100%.³

El daño hacia el mediastino se debe a la aceleración de la gravedad, a la respiración y la presión negativa intratorácica del mediastino y las cavidades pleurales.^{9,10,11} Cuando existe mediastinitis la mortalidad puede llegar a ser del 71.4%.¹² Por lo que requiere un manejo quirúrgico urgente combinado de drenaje cervical y mediastinal.^{9,10}

El tratamiento convencional descrito por la bibliografía de la fascitis necrosante descendente es la cervicotomía con apertura de los espacios profundos del cuello afectados, para drenaje y desbridamiento de tejido necrótico, con colocación de drenaje Penrose, y curaciones diarias de la herida con solución de yodo-povidona, en conjunto con la realización de toracotomía conectada a terapia de presión negativa por medio de sondas endopleurales.^{9,10,11} Sin embargo, el uso de los drenajes quirúrgicos cervicales y curaciones posteriores tienen inconvenientes: son procedimientos diarios, dolorosos, invasivos, que requieren la permeabilización de los espacios profundos del cuello afectados, lo que aumenta el riesgo de infección nosocomial por exposición del tejido al medio ambiente, incrementando el tiempo de estancia intrahospitalaria que repercute en el costo hospitalario.

Debido a lo antes mencionado y a la morbilidad y mortalidad de esta afección se han investigado otro tipo de tratamientos, como la terapia de heridas de presión negativa, también llamada cierre asistido por vacío, terapia complementaria que aplica presión subatmosférica a la superficie de la herida,¹³ cuya función es aumentar el suministro de sangre a la herida, facilitar la eliminación

de tejido necrótico y material extraño, reducir el edema periférico de la herida y promover la formación de tejido de granulación y la epitelización estimulando la sobreexpresión de factores relacionados con la cicatrización, incluidos el factor de crecimiento endotelial vascular y el factor de crecimiento epidérmico.^{2,14}

El cierre asistido por vacío se ha usado en serie de casos para el manejo inicial de infecciones profundas del cuello no complicadas y cierre de herida, por lo que el manejo incipiente del espacio retrofaríngeo en pacientes complicados con fascitis necrosante descendente con esta terapia es viable.^{9,15}

El objetivo de este estudio es describir la utilidad de la terapia de heridas de presión negativa en pacientes con infección del espacio retrofaríngeo complicado con fascitis necrosante descendente como alternativa al tratamiento convencional de drenajes quirúrgicos y curaciones subsecuentes.

MATERIALES Y MÉTODOS

Estudio observacional, descriptivo, retrospectivo y comparativo de casos y controles. Se analizaron los expedientes de pacientes adultos atendidos en el Hospital General de México en el servicio de Otorrinolaringología y cirugía de cabeza y cuello, con el diagnóstico de infección del espacio retrofaríngeo complicado con fascitis necrosante descendente, de enero de 2017 a julio de 2022.

Se incluyeron los expedientes de pacientes mayores de 18 años de uno y otro sexo, con infección del espacio retrofaríngeo complicado con fascitis necrosante descendente, diagnosticados mediante hallazgos tomográficos y descritos en los dictados quirúrgicos de los expedientes, tratados de manera conjunta con el servicio de Cirugía cardiorádica, quienes realizaron toracotomía y colocación de sondas endopleurales. Se excluyeron los expedientes de pacientes con



diagnóstico de fascitis necrosante descendente tratados de manera quirúrgica extrahospitalaria.

Se conformaron dos grupos: casos y controles. El grupo 1 (casos) estuvo conformado por pacientes con infección del espacio retrofaríngeo complicado con fascitis necrosante descendente tratados con terapia de presión negativa. El grupo 2 (controles), por pacientes con infección del espacio retrofaríngeo complicado con fascitis necrosante descendente tratados de manera convencional, consistente en drenaje con lavados quirúrgicos seguido de dos curaciones diarias.

Estadística

Se realizaron pruebas de estadística descriptiva: porcentaje, se calculó χ^2 para comparar variables cualitativas y cálculo de odds ratio, se realizó el análisis estadístico en el programa SPSS versión 29.

RESULTADOS

Se incluyeron 36 expedientes de pacientes, divididos en 18 en cada grupo.

La edad media fue de 48.5 ± 13.5 años con intervalo de 18 a 82 años; 25 pacientes eran del sexo masculino; 18 recibieron terapia convencional y 18 terapia de presión negativa. La media del número de intervenciones fue de 2.8 ± 0.9 con intervalo de 1 y 5 intervenciones. Los pacientes tuvieron media de 33.0 ± 27.7 días de estancia intrahospitalaria con intervalo de 2 y 147 días.

De los 36 casos, 27 egresaron por mejoría, los 9 restantes fallecieron. Catorce pacientes solo padecían el cuadro infeccioso motivo de tratamiento, el resto tenía comorbilidades como diabetes mellitus en 9 casos como enfermedad única y asociada con hipertensión arterial en 5; los 8 restantes tenían otra comorbilidad.

El análisis comparativo entre el grupo con terapia convencional y terapia con presión negativa se muestra en el **Cuadro 1**.

El número de intervenciones entre los grupos tuvo media de 2.7 ± 1.0 intervenciones en el grupo de terapia convencional y de 2.9 ± 0.93 intervenciones en el grupo VAC con valor de $p = 0.385$.

Los días de estancia intrahospitalaria tuvo media de 40.8 ± 35.1 días en el grupo de terapia convencional y de 25.16 ± 15.0 días en el grupo de terapia de cierre asistido por vacío, $p = 0.029$.

Cuadro 2

La mortalidad observada entre grupos fue de 5 casos en terapia convencional vs 4 en VAC, $p = 0.702$

DISCUSIÓN

La terapia de cierre asistido por vacío es un sistema de cicatrización no invasivo que utiliza presión negativa localizada y controlada para estimular la curación de heridas agudas y crónicas. La esponja con microporos que después es sellada y mediante una bomba de vacío produce una presión negativa sobre la herida, promueve la reducción de edema y remoción de fluido dentro de la herida, lo que reduce la presencia de toxinas, desechos celulares y bacterias mejorando la acción de los factores tisulares de reparación promoviendo la división celular y evitando las complicaciones.¹⁶⁻¹⁹

Desafortunadamente existen muy pocos estudios publicados a la fecha que aborden la eficacia de esta técnica en nuestro país; la investigación antecedente directa de la nuestra fue la realizada por Govea Camacho y colaboradores (2016) en el Departamento de Cirugía de cabeza y cuello del Hospital de Especialidades del Centro Médico Nacional de Occidente del Instituto Mexicano del Seguro Social en Guadalajara, Jalisco, donde

Cuadro 1. Características generales de los grupos

Variable	Grupo con terapia convencional (n = 18)	Grupo con terapia con presión negativa (n = 18)	Valor de p
Edad (años)	46.6 ± 13.2	50.5 ± 13.9	0.542
Sexo	Masculino: 12	Masculino: 13	0.715
Diabetes mellitus	9	8	0.736
Hipertensión arterial sistémica	2	4	0.366

Cuadro 2. Cálculo del riesgo de más de 30 días de estancia intrahospitalaria

Variable	OR	IC95%
Terapia convencional	4.375	1.027-18.629
Terapia con presión negativa	0.2286	0.053-0.973
Edad mayor de 50 años	0.667	0.168-2.645

realizaron un estudio en pacientes con absceso profundo de cuello no complicados a diferencia del nuestro, que incluyó 18 pacientes, 9 de ellos tratados con terapia convencional y 9 con terapia de cierre asistido por vacío; al igual que en nuestro estudio el sexo más afectado fue el masculino en un 55% (n = 10) y en nuestro estudio representó el 69.4% (n = 25) sin que esto represente un factor de riesgo o protector para una mayor estancia intrahospitalaria.²⁰

En el estudio de Govea Camacho y colaboradores (2016) no refieren la edad de los participantes del estudio,²⁰ y el de Cao y su grupo (2020) se menciona una edad promedio de 63.2 años, que es mayor a lo encontrado en nuestro estudio, pero entra en el rango de los pacientes incluidos.²¹

Las comorbilidades identificadas en otros estudios tuvieron una proporción similar; la diabetes mellitus fue la más frecuente con una proporción mayor del 25%. En el estudio de Govea Camacho

y colaboradores la prevalencia representó hasta el 55%, sin que por sí sola se viera un incremento significativo del riesgo de hospitalización mayor a 30 días, ni del riesgo de defunción.²⁰

Una de las cuestiones importantes que siguen sin tener una evidencia clara es la reducción en la mortalidad que pudiera asociarse con la terapia de cierre asistido por vacío. En el metanálisis realizado por Norman y su grupo (2022) analizaron 13 estudios que reportaron una mortalidad que suma un total de 6384 pacientes, encontrando disminución del riesgo de mortalidad mínimo del 0.84% en el grupo tratado con terapia de cierre asistido por vacío, en comparación con los tratados con terapia convencional, lo que se debe a la gran heterogeneidad de los estudios.²² Nuestra investigación no identificó diferencia estadísticamente significativa de egreso por defunción entre el grupo de terapia de cierre asistido por vacío vs terapia convencional, por lo que se requieren más estudios.

Respecto al número de intervenciones, no se observó una diferencia estadísticamente significativa entre las dos terapias. En el mismo estudio de Norman y colaboradores (2022) se analizaron 22 estudios que incluyeron la tasa de reintervención con un total de 6272 pacientes analizados, encontrando que existe una pequeña evidencia de mayor número de reintervenciones con la terapia de cierre asistido por vacío comparada con la terapia convencional.²²



El principal beneficio encontrado con la terapia de cierre asistido por vacío fue una disminución significativa en la media de días de estancia intrahospitalaria, siendo un factor protector contra una estancia mayor a 30 días; esto lo había observado Kadry (2022), quien encontró una media de 27.0 ± 4.8 con intervalo de 18 a 36 días en los pacientes con terapia de cierre asistido por vacío contra una media de 34.7 ± 6.16 con intervalo de 22 a 47 días en los pacientes con terapia convencional con un valor de $p < 0.001$,²³ pero teniendo la limitante de que éste fue un objetivo secundario de este estudio, por lo que pudo verse alterado por otros factores.

Este estudio tiene sus limitaciones ante el número reducido de pacientes, afectando la validez externa de los resultados. No hay suficientes publicaciones que incluyan el uso de terapia de cierre asistido por vacío en infecciones profundas de cuello complicadas con fascitis necrosante descendente que nos permitan hacer comparaciones.

CONCLUSIONES

La terapia VAC disminuye significativamente los días de estancia intrahospitalaria con respecto a la terapia convencional y es un factor protector contra una estancia mayor a 30 días de forma significativa. Ello refleja beneficios económicos para el paciente y la institución, costos que deben evaluarse en estudios específicos de economía de la salud.

Las características poblacionales son similares a las de otros estudios. Este estudio permite establecer algunos aspectos base para futuras investigaciones prospectivas con terapia de cierre asistido por vacío como alternativa a la terapia de este tipo de pacientes.

REFERENCIAS

1. Velhonoja J, Lääveri M, Soukka T, Irtala H, Kinnunen I. Deep neck space infections: an upward trend and changing

- characteristics. *Eur Arch Otorhinolaryngol* 2020; 277 (3): 863-872. doi: 10.1007/s00405-019-05742-9.
2. Montes de Oca E, Rendon MA, Ruelas A, Rojas J. Case report: Deep neck abscess and mediastinitis with exposed carotid sheath treated with vacuum assisted closure. *Int J Surg Open* 2016; 5 (2016): 20-22. <https://doi.org/10.1016/j.ijso.2016.09.003>.
3. Jain H, Knorr TL, Sinha V. Retropharyngeal abscess. In: StatPearls [Internet]. Treasure Island (FL): StatPearls Publishing; 2022.
4. Ucisik-Keser FE, Bonfante-Mejia EE, Ocazone-Trujillo D, Chua SS. Wisdom tooth's revenge: Retropharyngeal abscess and mediastinitis after molar tooth extraction. *J Radiol Case Rep*. 2019;13(2):1-8. doi: 10.3941/jrcr.v13i2.3452.
5. Argintaru N, Carr D. Retropharyngeal abscess: A subtle presentation of a deep space neck infection. *J Emerg Med* 2017; 53 (4): 568-569. doi: 10.1016/j.jemermed.2017.06.004.
6. Menéndez Del Castro M, Coca-Pelaz A, Menéndez S, Vivanco-Allende A, Pedregal-Mallo D, García-Cabo P, Fernández-Vañes L, Llorente JL. Retropharyngeal abscess and mediastinitis as an uncommon complication of varicella infection. *Int J Pediatr Otorhinolaryngol* 2020; 132 (09904). doi: 10.1016/j.ijporl.2020.109904.
7. Stevens C, Ladd P, Ghadersohi S, Gitomer SA. Minimally invasive transoral image-guided drainage of a retropharyngeal abscess with mediastinal extension. *Int J Pediatr Otorhinolaryngol* 2020; 138 (110288). doi: 10.1016/j.ijporl.2020.110288.
8. Balasubramanian A, Shah JR, Gazali N, Rajan P. Life-threatening parapharyngeal and retropharyngeal abscess in an infant. *BMJ Case Rep* 2017; bcr2017221269. doi: 10.1136/bcr-2017-221269.
9. Wei D, Bi L, Zhu H, He J, Wang H. Less invasive management of deep neck infection and descending necrotizing mediastinitis: A single-center retrospective study. *Medicine (Baltimore)* 2017; 96 (15). doi: 10.1097/MD.0000000000006590.
10. Ma C, Zhou L, Zhao JZ, Lin RT, et al. Multidisciplinary treatment of deep neck infection associated with descending necrotizing mediastinitis: a single-centre experience. *J Int Med Res* 2019; 47 (12): 6027-6040. doi: 10.1177/0300060519879308.
11. Mazzella A, Santagata M, Cecere A, La Mart E, et al. Descending necrotizing mediastinitis in the elderly patients. *Open Med (Wars)* 2016; 11 (1): 449-460. doi: 10.1515/med-2016-0080.
12. Razafimanjato NNM, Ralaizafindraibe TH, Ramarolahy AR, Rajaonera TA, Rakotovo JLH. Mediastinite descendante necrosante aigue: quatre annees d'experience dans un centre hospitalier a Madagascar. *Eur Sci J* 2017; 13 (33): 417. <https://doi.org/10.19044/esj.2017.v13n33p417>.
13. Greeting M. Negative pressure wound therapy. En: UpToDate, Post TW (Ed), UpToDate, Waltham, MA.
14. Li Z, Yu A. Complications of negative pressure wound therapy: a mini review. *Wound Repair Regen* 2014; 22 (4): 457-61. doi: 10.1111/wrr.12190.

15. Chen SJ, Chen YX, Xiao JR, Wei XZ, Chen SM, Jiang WZ. Negative pressure wound therapy in necrotizing fasciitis of the head and neck. *J Oral Maxillofac Surg* 2019; 77 (1): 87-92. <https://doi.org/10.1016/j.joms.2018.08.016>.
16. Suehara AB, Rodrigues AAN, Kavabata NK, Menezes MB, Ramos EA, Kawamukai JN, Gonçalves AJ. Predictive factors of lethality and complications of deep fascial space infections of the neck. *Rev Col Bras Cir* 2020; 4 (47). <https://doi.org/10.1590/0100-6991e-20202524>.
17. Contractor D, Amling J, Brandoli C, Tosi LL. Negative pressure wound therapy with reticulated open cell foam in children: An overview. *J Orthop Trauma* 2008; 20 (Suppl 10): S167-76. doi: 10.1097/BOT.0b013e318188e295.
18. Webb LX, Pape HC. Current thought regarding the mechanism of action of negative pressure wound therapy with reticulated open cell foam. *J Orthop Trauma* 2008; 22 (Suppl 10): S135-7. doi: 10.1097/BOT.0b013e31818956ce.
19. Mellot AJ, Zamierowski DS, Andrews BT. Negative pressure wound therapy in maxillofacial applications. *Dent J* 2016; 4: 30. doi: 10.3390/dj4030030.
20. Govea-Camacho LH, Astudillo-Carrera A, Hermsillo-Sandoval JM, Rodríguez-Reynoso S, González-Ojeda, et al. Impact of vacuum-assisted closure management in deep neck abscesses. *Cir Ciruj* 2016; 84 (4): 275-281. DOI: 10.1016/j.circen.2016.06.014.
21. Cao J, Liu X, Ma D, Shen S, Wang X. Modified usage of negative pressure wound therapy for the management of severe deep fascial space infections in the head and neck. *Infect Drug Resist* 2020; 13: 781-788. doi: 10.2147/IDR.S243794.
22. Norman G, Shi C, Goh EL, Murphy EMA, Reid A, Chiverton L, Stankiewicz M, Dumville JC. Negative pressure wound therapy for surgical wounds healing by primary closure. *Cochrane Database of Systematic Reviews* 2022, Issue 4. Art. No.: CD009261.
23. Kadry H. Negative pressure wound therapy (NPWT) in head and face trauma, can it change the reconstruction ladder? *Egypt J Plast Reconstr Surg* 2022; 46 (1): 89-96. DOI: 10.21608/ejprs.2022.220457.



<https://doi.org/10.24245/aorl.v68i3.8823>

Malformaciones del primero y segundo arcos branquiales. Conceptos embriológicos y genéticos y pautas de seguimiento de los pacientes

Malformations of first and second branchial arches. Embryological and genetic concepts and patient follow-up guidelines.

Jimena Solorio Fosado,¹ Javier Martínez Martínez,² Julieta Karina Peñuelas Romero,³ Jorge Ibarra Chaidez,⁴ Erika Chávez Mondragón,¹ María de la Luz Arenas Sordo³

Resumen

Las malformaciones congénitas son las presentes al nacimiento. Su prevalencia mundial varía del 4.7 al 6.4%, según el país. Los defectos craneofaciales son enfermedades graves con alta complejidad estructural y funcional. Representan aproximadamente el 75% de los defectos congénitos y afectan del 0.1 al 0.3% de los recién nacidos. Cada arco branquial está formado por un núcleo central de tejido mesodérmico (formará músculos de la cara y el cuello), cubierto en su lado externo por ectodermo superficial, revestido en su interior por epitelio endodérmico y en el centro emigrará un número abundante de células de la cresta neural, que constituirán los componentes esqueléticos de la cara. Por tanto, cada arco tendrá su propio componente muscular, arterial y neural. Las malformaciones craneofaciales pueden clasificarse según su causa o región afectada. Según la localización anatómica, los arcos branquiales se han clasificado en anomalías del primero, segundo, tercero y cuarto arcos. Las anomalías del segundo arco branquial son las más comunes y representan el 95% de los casos. El complejo craneofacial se desarrolla como consecuencia de interacciones complejas y requiere regulación precisa, se ven implicadas vías moleculares y numerosos genes, incluidos genes que codifican factores de transcripción, factores de crecimiento y receptores. Dos malformaciones craneofaciales frecuentes son el labio fisurado con o sin paladar hendido y el espectro facio-aurículo-vertebral; ambos con diferentes tipos de herencia; en forma aislada, es probable que sean secundarios a herencia multifactorial. Es necesario ofrecer manejo interdisciplinario y seguimiento constante para resolver problemas según ocurran.

PALABRAS CLAVE: Labio y paladar hendidos; arcos branquiales; espectro facio-aurículo-vertebral.

Abstract

Congenital malformations are those present at birth. Their prevalence ranges are 4.7 to 6.4%. Craniofacial defects are an important part of congenital malformations with high structural and functional complexity. They are very common, approximately 75% of human birth defects and 0.1 to 0.3% of all births. Each branchial arch is formed by a central nucleus of mesodermal tissue (which will form the muscles of the face and neck), covered on its outer side by superficial ectoderm, and lined on the inside by epithelium of endodermal origin. On the central part of the arches will migrate an abundant number of neural crest cells, which will constitute the skeletal components. Each arch will have its own muscular and arterial component and its own nerve. Craniofacial malformations can be classified in different ways. Depending on the anatomical location, they have been classified into anomalies of the first, second, third, and fourth arches. Second branchial arch anomalies are the most common, approximately 95% of cases. The craniofacial complex develops as a consequence of complex interactions with precise regulation.

¹ Médico pasante en Servicio Social.

² Médico residente de cirugía general, Hospital General Dr. Norberto Treviño Zapata, Ciudad Victoria, Tamaulipas, México.

³ Servicio de Medicina Genómica, Instituto Nacional de Rehabilitación Luis G Ibarra Ibarra, Ciudad de México, México.

⁴ Médico residente de Imagenología, Instituto Nacional de Ciencias Médicas y Nutrición Salvador Zubirán, Ciudad de México, México.

Recibido: 18 de abril 2023

Aceptado: 10 de agosto 2023

Correspondencia

María de la Luz Arenas Sordo
mlarenassordo@hotmail.com
mlarenassordo@gmail.com

Este artículo debe citarse como:

Solorio-Fosado J, Martínez-Martínez J, Peñuelas-Romero JK, Ibarra-Chaidez J, Chávez-Mondragón E, Arenas-Sordo ML. Malformaciones del primero y segundo arcos branquiales. Conceptos embriológicos y genéticos y pautas de seguimiento de los pacientes. An OrL Mex 2023; 68 (3): 107-138.

Several molecular pathways and numerous genes are involved in this development, such as transcription factors, growth factors, and receptors. Two of the most common are cleft lip with or without cleft palate and facio-auriculo-vertebral spectrum. In both, different types of inheritance can be considered, when they are isolated, multifactorial inheritance is probably more frequent. It is necessary to offer an interdisciplinary management and have a constant follow-up to solve the problems that arise.

KEYWORDS: Cleft lip and palate; Branchial arches; Facio-auriculo-vertebral spectrum.

ANTECEDENTES

Las anomalías congénitas están presentes desde el nacimiento, su origen etimológico viene del latín *congenitus*, compuesto del prefijo *con-* (conjuntamente) y *genitus* (engendrado), es decir, “engendrado con”. De acuerdo con la Organización Mundial de la Salud (OMS), el término malformación congénita debe limitarse a defectos estructurales presentes al nacimiento.¹ Las anomalías congénitas representan un grupo heterogéneo de enfermedades, no siempre se conoce una causa específica que desencadene estas alteraciones y en muchos casos es probable que tengan un origen multifactorial.²

Se estima que las tasas de prevalencia mundial de malformaciones congénitas son del 4.7% en los países industrializados, del 5.6% en los países de ingresos medios y del 6.4% en los países de bajos ingresos.³ La Organización Panamericana de la Salud (OPS) reporta que alrededor de 8 millones de recién nacidos mueren en el mundo cada año debido a defectos congénitos graves, y cerca de 3 millones fallecen antes de cumplir los 5 años.⁴ Los defectos congénitos causan hasta un 21% de las muertes en menores de 5 años en América Latina.⁵ En México durante el censo realizado en 2019 por el Instituto Nacional de

Estadística y Geografía (INEGI), las malformaciones congénitas ocuparon el segundo lugar como causa de defunción en menores de un año de edad. En caso de no acabar en defunción, estas anomalías congénitas acarrearán diversas discapacidades crónicas.⁶

Los defectos craneofaciales congénitos son enfermedades graves con alta complejidad estructural y funcional. Los defectos craneofaciales son muy frecuentes, ya que representan aproximadamente el 75% de los defectos congénitos humanos y afectan del 0.1 al 0.3% de todos los nacimientos. Como toda malformación congénita, su origen es una combinación de factores genéticos, medioambientales, así como la exposición materna durante el embarazo a toxinas, teratógenos o por deficiencia de micronutrientes. Las malformaciones craneofaciales pueden tener diversas manifestaciones, de manera aislada, asociadas con un síndrome establecido con un grupo de defectos conocidos relacionados con una mutación monogénica o anomalía cromosómica, o en conjunto con defectos del desarrollo adicionales sin una base genética conocida, que se les conoce como esporádicos.^{7,8} La gravedad de los defectos craneofaciales pueden ir desde alteraciones estéticas menores hasta alteraciones estructurales considerables que pueden traer consigo problemas en la respiración y la alimen-



tación, así como en el desarrollo social y mental y, en casos extremos, la muerte.⁹

En México, la Secretaría de Salud y la Dirección General de Epidemiología, en 2020 registraron 1386 casos por cada 100,000 recién nacidos y en el tercer trimestre de 2021, 1099 casos nuevos por cada 100,000 recién nacidos; los estados que informan las incidencias más altas son Morelos con 940.31 y Campeche con 454.55 casos.¹⁰

DESARROLLO CRANEOFACIAL

El desarrollo del complejo craneofacial es la interacción entre las diferentes partes del cerebro y la cara, resultado de acciones celulares y tisulares complejas, así como la función de los genes reguladores. Este complejo se compone de dos partes principales: el neurocráneo dorso-rostral que contiene el cerebro, y el viscerocráneo ventro-caudal que está involucrado en la nutrición y la respiración y forma la boca, la faringe y la laringe superior.^{11,12}

El ectomesénquima (mesénquima que se origina en el ectodermo) y las células de la cresta neural formarán la mayor parte del complejo craneofacial. Las células de la cresta neural se originan en el tubo neural y adoptan un carácter mesenquimal para migrar de manera ventrolateral y se dividen en cuatro subpoblaciones: craneal, cardíaca, vagal y troncal. Las células de la cresta neural craneal se establecerán tanto en el neurocráneo como en el viscerocráneo, mientras que el tejido ectomesenquimatoso se encontrará solo en el neurocráneo. Las células de la cresta neural craneal se dividen en tres poblaciones diferentes: las derivadas del cerebro anterior (prosencefalo), las del cerebro medio (mesencefalo) y las del cerebro posterior (rombencefalo). Las dos primeras poblaciones migran para constituir el mesénquima de la prominencia frontonasal, el tejido periocular y la prominencia maxilar. La tercera población migra a diferentes rombómeros,

estableciéndose en lo que será la mandíbula, el hioides y los últimos arcos branquiales.¹³

Hacia el final de la cuarta semana de gestación pueden identificarse cinco formaciones mesenquimatosas que se encuentran alrededor de la boca primitiva o estomodeo, las cuales son: dos procesos mandibulares (formarán la mandíbula y el labio inferior), dos procesos maxilares (formarán el maxilar y el labio superior) y un proceso medial que es la prominencia frontonasal (formará la frente y la nariz). Estas formaciones comprenderán al primer arco branquial o faríngeo. Los arcos branquiales o faríngeos (cinco pares en mamíferos donde el quinto está subdesarrollado) son protuberancias bilaterales a lo largo del área faríngea, aparecen entre la cuarta y quinta semanas de gestación y contribuyen a las características externas del embrión. Cada uno de los arcos branquiales o faríngeos está formado por un núcleo central de tejido mesodérmico (el cual formará los músculos de la cara y el cuello), cubierto en su lado externo por ectodermo superficial, y revestido en su interior por epitelio de origen endodérmico y en la parte central de los arcos emigrará un número abundante de células de la cresta neural, las cuales constituirán los componentes esqueléticos de la cara. Por tanto, cada arco tendrá su propio componente muscular, arterial y su propio nervio.¹⁴⁻¹⁷ **Figura 1 y Cuadro 1**

Las malformaciones craneofaciales pueden clasificarse de distintas maneras, de acuerdo con su causa o a la región afectada. Según la localización anatómica, las anomalías de los arcos branquiales se han clasificado en anomalías del primero, segundo, tercero y cuarto arcos. Las anomalías del segundo arco branquial son las más comunes y representan aproximadamente el 95% de los casos. Otra clasificación que se utiliza es la creada por Paul Tessier y sirve para clasificar a las fisuras craneofaciales, ésta enumera las fisuras craneofaciales de 0 al 14 y describe las características óseas y de tejidos blandos.¹⁸ **Figura 2**

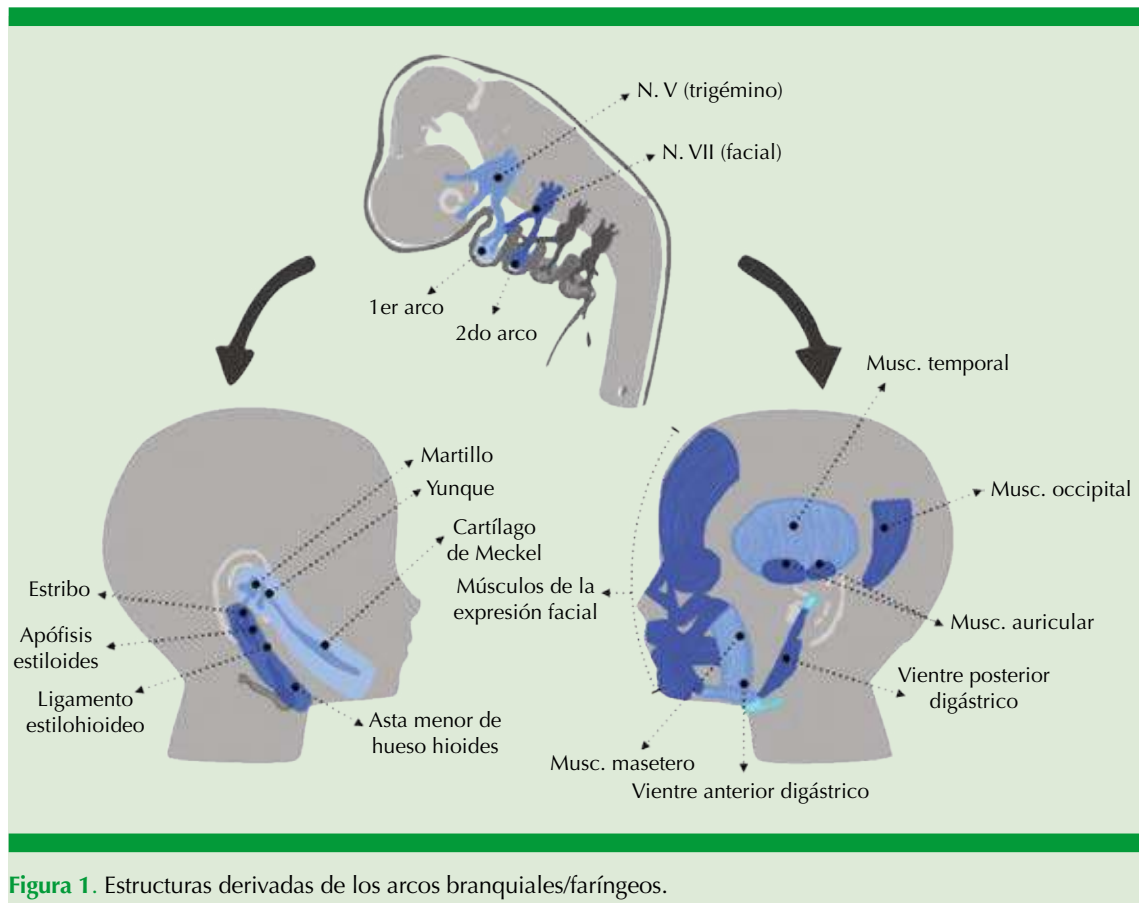


Figura 1. Estructuras derivadas de los arcos branquiales/faríngeos.

Cuadro 1. Arcos faríngeos/branquiales

	Constitución	Estructuras
Primer arco (arco mandibular)	Constituido por: -Porción dorsal (proceso maxilar) -Porción ventral (proceso mandibular o cartílago de Meckel)	<i>Huesos:</i> martillo, yunque, premaxilar, maxilar, hueso cigomático, porción del hueso temporal, mandíbula <i>Musculatura:</i> músculos de la masticación (temporal, masetero, pterigoideos), vientre anterior del digástrico, milohioideo, músculo del martillo y periestafilino externo <i>Inervación musculatura:</i> rama maxilar inferior del nervio trigémino
Segundo arco (arco hioideo o cartílago de Reichert)	Constituido por: -Porción ventral -Arcos caudales	<i>Huesos:</i> estribo, la apófisis estiloides del hueso temporal, el ligamento estilohioideo y ventralmente, al asta menor y la porción superior del cuerpo del hueso hioides <i>Musculatura:</i> músculo del estribo, el estilohioideo, el vientre posterior del digástrico, el auricular y los músculos de la expresión facial <i>Inervación musculatura:</i> nervio facial

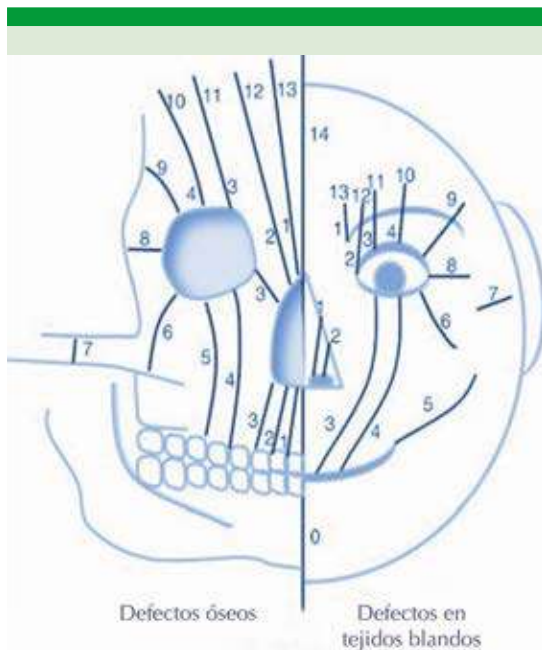


Figura 2. Clasificación de Tessier.

Enumera las fisuras craneofaciales del 0 al 14 describiendo las características óseas y de tejidos blandos. Hendiduras de la línea media 0, 14. Hendiduras paramediales 1, 2, 12 y 13. Hendiduras orbitarias 3, 4, 5, 9, 10 y 11. Hendiduras laterales 6, 7 y 8.

GENES IMPLICADOS

El complejo craneofacial se desarrolla como consecuencia de interacciones complejas y requiere una regulación precisa del movimiento celular, el crecimiento, el patrón y la diferenciación de los tejidos craneofaciales y la migración celular de las células neurales. En este desarrollo se ven implicadas varias vías moleculares y numerosos genes, incluidos los genes que codifican una variedad de factores de transcripción, factores de crecimiento y receptores. Las mutaciones en cualquiera de estos genes o vías causarán distintos defectos craneofaciales.^{9,12}

El desarrollo de las estructuras craneofaciales inicia con la formación de las células de la cresta

neural, las cuales pasarán por una transición de células epiteliales a mesenquimales para poder migrar hacia los arcos branquiales o faríngeos. La interacción de la cresta neural craneal con los tejidos de la cara está controlada en su mayor parte por moléculas reguladoras, como son factores de crecimiento (como FGF, TGF, EGF), la superfamilia del ácido retinoico y la participación de proteínas antagónicas de la proteína morfogenética de hueso (BMP), entre otros. Para su migración desde el dorso del tubo neural hasta la región craneofacial tendrán que liberarse complejos de adhesión intercelular quimiotácticos como FGF-2 y FGF-8. Una vez que han llegado a su destino, proliferan para formar las estructuras craneofaciales. Múltiples factores inducen y regulan esta proliferación, como los genes que pertenecen a la familia de genes homeóticos u Hox, siendo los genes *MSX* (*MSX1*, *MSX2* y *MSX3*) importantes representantes, proteínas de señalización de crecimiento que son Sonic hedgehog (SHH) y WNT y el gen *TCOF1*. SHH se expresa, en diversas etapas del desarrollo, en el ectodermo de los procesos frontonasal y maxilares y en el neuroectodermo y el endodermo faríngeo y es necesario para el desarrollo del paladar y de la prominencia frontonasal, por lo que su ausencia causa alteraciones de la línea media, como la holoprosencefalia, hipotelorismo, ciclopía, hipoplasia medio facial, así como labio y paladar hendidos.^{9,12,15,19}

Algunas moléculas teratogénicas también se han relacionado con la regulación de SHH y los factores de transcripción *MSX1* y *MSX2*. Los teratógenos que se han implicado incluyen ácido retinoico, fenitoína, valproato, aminopterina, metotrexato, fluconazol y ciclofosfamida.²⁰

Además de participar en la proliferación de las células craneofaciales, los genes Hox también participan en el desarrollo axial del embrión y se expresan en la cresta neural antes y después de la migración a los arcos branquiales o faríngeos. Las células de la cresta neural craneal que

expresan Hox solo migrarán hacia el segundo arco branquial y posteriores, no hacia el primer arco, que es el responsable de la formación de la cara. Los genes y vías de señalización que intervendrán en el desarrollo de los procesos del primer arco branquial para la formación de la cara son SHH, Bmp4, Wnt3, Wnt9b y FGF8 que se expresan en el epitelio, mientras que FGF1, -2, -3, LHX, GSC, DLX1, -2, PAX9, MSX1 y -2 se expresan en el mesénquima.²¹

Los trastornos del desarrollo del paladar son la primera causa de malformaciones craneofaciales y para el desarrollo de éste se han implicado más de 300 genes en donde la afectación de solo uno de éstos puede derivar en una hendidura. Algunos de estos genes son *COL2A*, *COL11A*, *TCOF1*, *POLR1C*, *TGFβ*, *BMPs*, factores de crecimiento y diferenciación, activinas e inhibinas. Sin embargo, la causa de la hendidura aún se conoce poco con múltiples vías moleculares asociadas con el labio o paladar hendidos. Las vías moleculares más comúnmente estudiadas incluyen las implicadas con factores de señalización extracelular, factores de transcripción y moléculas de adhesión celular.²²

LABIO Y PALADAR HENDIDOS

El defecto craneofacial más frecuente en el mundo es el labio hendido aislado y el asociado con paladar hendido, también conocido como fisura labio palatina, que se consideran una misma afección desde el punto de vista embriológico y genético.²³ Su incidencia varía según las distintas poblaciones, pero de acuerdo con la OMS, en 2021, fue de 1 por cada 1000-1500 recién nacidos en todo el mundo.²⁴ En México, la incidencia varía entre 1 por cada 2000 a 5000 nacimientos por año y se estima una prevalencia de 5.3 por cada 10,000 nacidos vivos. Este padecimiento se manifiesta más en el sexo masculino; así, en labio hendido aislado es de 1.5 hombres por una mujer, y en labio y paladar hendidos es de dos hombres por cada mujer;

no obstante, la incidencia de paladar hendido aislado es mayor en mujeres. El labio y paladar hendidos pueden manifestarse como un defecto aislado (no sindrómico) que ocurre en alrededor del 85% de los casos de labio hendido con o sin paladar hendido y alrededor del 45% de los casos de paladar hendido aislado; sin embargo, éstos pueden acompañarse de otras anomalías congénitas esporádicas hasta en el 50% de los casos (defectos cardíacos, deformaciones de miembros, hidrocefalia y defectos de las vías urinarias), o asociarse con un síndrome genético. Se han encontrado como parte de síndromes mendelianos más de 200 con labio hendido y aproximadamente 400 con paladar hendido.²²

Cuadro 2

El fuerte factor genético del labio y paladar hendidos se demuestra en su alta recurrencia en las familias de los afectados, con razón de momios de esta condición que es de 15 a 56 veces más en estas familias en comparación con la población general. Sin embargo, la causa es multifactorial con más frecuencia que mendeliana; los riesgos pueden verse modificados por causas genéticas y ambientales. Se han identificado factores de riesgo maternos de la aparición del labio y paladar hendidos, de los que destacan la exposición al tabaco, alcohol y corticosteroides, deficiencia de cinc y de ácido fólico, estrés materno, obesidad, diabetes, entre otros.^{23,25-29}

Embriología y patogenia

Este defecto es producido por una falla en la fusión de los procesos faciales durante periodos decisivos en el desarrollo embrionario (entre las semanas 4 y 10 de gestación), dejando una conexión entre la cavidad bucal y la cavidad nasal. Se ven alteradas varias estructuras, como el labio, el proceso alveolar, el paladar duro y el paladar blando. Como se comentó anteriormente, alrededor de la cuarta semana de gestación aparecen los dos procesos maxilares y el proceso frontonasal único que se encuentra

**Cuadro 2.** Síndromes comunes asociados con labio/paladar hendidos o paladar hendido

Síndrome	Genes asociados	Manifestaciones clínicas
Trisomía 13 (síndrome de Patau)	<i>GATA4, TBX1</i>	Labio/paladar hendidos, anomalías de la línea media, microcefalia, micrognatia, comunicación interauricular, discapacidad intelectual, anomalías oculares, criptorquidia, onfalocele
Síndrome de Loeys-Dietz	<i>TGFRβ1, TGFβR2, TGF-β2</i>	Craneosinostosis, paladar hendido, hipertelorismo
Secuencia de Pierre Robin	<i>BMPR1B</i>	Micrognatia, glosoptosis, paladar hendido
Síndrome velocardiofacial (Del.22q11, síndrome de DiGeorge, síndrome de Shprintzen)	<i>TBX1, SOX9</i>	Paladar hendido, paladar hendido submucoso, malformaciones cardíacas y renales, micrognatia, orejas de implantación baja, telecanto, discapacidad intelectual
Síndrome de Apert (acrocefalosindactilia tipo 1)	<i>FGF2</i>	Paladar hendido, hipertelorismo, frente plana, cara media retraída, discapacidad intelectual, sindactilia simétrica en pies y manos
Síndrome de Crouzon	<i>FGF2, FGF3</i>	Frente plana, cara media hipoplásica, paladar hendido, inteligencia normal
Síndrome de Van der Woude	<i>IRF6</i>	Labio/paladar hendidos y hoyuelos (<i>pits</i>) en labios
Síndrome de Stickler	<i>COL2A1, COL11A1, COL11A2, COL9A1, COLPA2 o COL9A3</i>	Paladar hendido, úvula bífida, cara media plana, cataratas, desprendimiento de retina
Síndrome de Treacher Collins (disostosis mandibulofacial)	<i>TCOF1, POLR1C o POLR1D</i>	Paladar hendido, hipoacusia conductiva, coloboma, micrognatia, microtia

en una posición ventrolateral al cerebro anterior. Posteriormente, en la parte ventrolateral del proceso frontonasal ocurre un engrosamiento ectodérmico bilateral que origina las placodas nasales. El proceso frontonasal crece en la región contigua a las placodas, lo que resulta en la formación de las fositas nasales, en torno a éstas se encuentran los procesos nasales laterales (o externos) y medios (o internos). Aun en este momento las fositas nasales siguen en continuidad con el estomodeo. Más tarde hay un crecimiento rápido del mesénquima en los procesos maxilares, que empuja las fositas nasales hacia la línea media, mientras que los procesos nasales medios crecen ventrolateralmente. Las dos prominencias maxilares se amplían medialmente en las semanas 6 a 7 de gestación, donde se encuentran con los procesos nasales para formar el labio superior en el día 48 de gestación.^{21,30}

El paladar se divide en primario (anterior) y secundario (posterior). El paladar primario procede del proceso frontonasal, mientras que el paladar secundario se origina de los procesos maxilares. El paladar primario se desarrolla a partir de la fusión de las dos prominencias nasales mediales en las semanas 6 a 7 de gestación. Esta unión forma el segmento intermaxilar, que incluirá los 4 incisivos centrales y el paladar duro de esa zona, que estará anterior al agujero incisivo (foramen nasopalatino). El desarrollo del paladar secundario comienza alrededor de la semana 9 de gestación con un crecimiento vertical de los dos procesos maxilares, éstos formarán dos procesos o estantes palatinos posicionados a cada lado de la lengua, y se volverán horizontales en estadios más tardíos. Posteriormente, los procesos o estantes palatinos también se extienden medialmente para fusionarse. Esta fusión comienza anteriormente desde el paladar primario,

o posterior al agujero incisivo, y se extiende posteriormente hasta la úvula, formando así el paladar duro y el paladar blando. A la décima semana de desarrollo, la cara del embrión se ha formado en su totalidad.^{21,25,30} **Figura 3**

Debe tomarse en cuenta que el paladar primario y secundario hacen referencia al paladar por sus orígenes embriológicos. Por otro lado, al referirnos al paladar como duro o blando, éste se refiere a las estructuras que los componen, siendo el duro compuesto por tejido óseo y el blando comprendido por músculos.³⁰

Genes

El proceso de desarrollo de estas estructuras involucra genes que controlan el patrón celular, la

proliferación celular (Sonic Hedgehog), la comunicación extracelular (TGF α) y la diferenciación (TGF β), así como interacciones entre distintas moléculas de adhesión y factores reguladores (IRF6). Las variantes patogénicas de genes implicados en cada uno de estos procesos decisivos del desarrollo craneofacial se asocian con estas malformaciones.³¹

Se han descrito muchos genes con funciones diversas en estas vías.³²

Algunos de los locus que podrían tener un papel causal en estas enfermedades son los incluidos en las regiones de los cromosomas 1, 2, 3, 4, 6, 8, 9, 10, 11, 12, 13, 14, 15, 17, 18, 19 y X, y se incluyen los siguientes genes: *MTHFR*, *TGF α* , *D4S175*, *F13A1*, *TGFB3*,

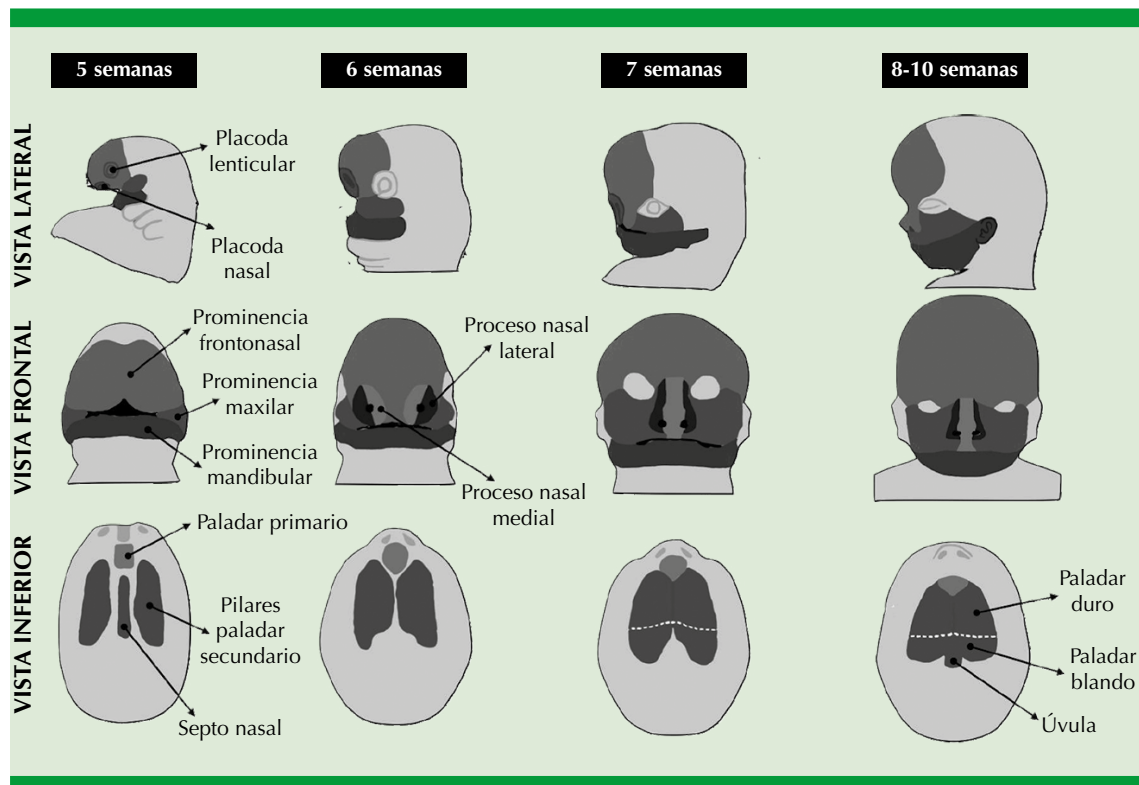


Figura 3. Embriología del paladar.



D17S250, APOC2, IRF6, MAFB, ARHGAP29, 8q24, VAX1, PAX7, TGFB3, MSX1, PTCH1, FOXE1, GLI2, JAG2, LHX8, MSX2, SATB2, SKI, SPRY2, TBX10, TBX22, PVRL1, FGFR1, FGFR2, FGF8, CRISPLD2, BMP4, PDGFC, GABRB3, RYK, SMT3, OFC9, 1p31, 1p33, 4q21-q31, 6p24-p23, ARID3B, BAALC, BCL3, CLPTM1, COL8A1, CREBBP, DCAF4L2, DLX4, EPHA3, CYRIA, GRHL3, NOG, NTN1, PAX9, PVR/PVRL2, RARA, RHPN2, RYK, SMC2, SUMO1, TANC2, TFAP2A, TGFB1, THADA, TP63, TPM1 y ZNF236. En términos generales, la mayor parte del labio y paladar hendidos tiene herencia multifactorial, por lo que interactúan 2 a 20 genes para condicionarlo. En algunos casos, los menos, pueden ser secundarios a la acción de un solo gen.³¹⁻³⁴ **Cuadro 3**

También se han encontrado implicados factores que participan en el metabolismo xenobiótico (*CYP1A1, GSTM1, NAT2*), metabolismo de nutrientes (*MTHFR, RARA* [receptor de ácido retinoico α] o respuesta inmunitaria (*PVRL1, IRF6*)).³²

Debido a que en la mayoría de los casos la causa de estas afecciones es multifactorial, el tabaquismo periconcepcional materno, el consumo de alcohol y la mala nutrición se consideran factores de riesgo. Con respecto al tabaquismo, su influencia está en los genes *GSTM1, GSTT1, NAT1* y *NAT2*, que están implicados en la desintoxicación de los productos para fumar tabaco.^{31,35}

Clasificación y seguimiento

Los defectos en la formación de estas estructuras pueden ocurrir de manera aislada, combinada, unilateral o bilateral. Debido a esto se han establecido diferentes clasificaciones según las estructuras afectadas, necesidades quirúrgicas y anatómicas. Al afectar el labio puede originarse el labio hendido cicatricial (pueden ser unilaterales o bilaterales) o el labio hendido unilateral

(derecho o izquierdo) o bilateral, agregando el adjetivo completo o incompleto, dependiendo si la fusión del proceso maxilar superior con el filtro labial es parcial o inexistente (**Figura 4**). El paladar hendido puede ser completo o incompleto (un tercio o dos tercios) o si afecta también el labio y el borde alveolar (labio y paladar hendidos), éste puede ser bilateral o unilateral.^{36,37} **Figura 5**

Las hendiduras del paladar también pueden clasificarse según la extensión anatómica que se afecta; pueden verse afectados el paladar duro y el blando. El paladar hendido submucoso se caracteriza por dehiscencia de la musculatura palatina subyacente, mientras que la mucosa suprayacente está intacta. A la exploración física pueden palparse hendiduras en la línea media del paladar duro, puede encontrarse una úvula bífida y una zona pelúcida (línea azul en la línea media del paladar blando que representa la falta de musculatura y mayor transparencia).³⁰

Algunas de las clasificaciones más utilizadas hoy día en la práctica médica en México son la embriogénica de Stark y Kernahan (1958) y la de Victor Veau (1931) [**Cuadros 4 y 5 y Figura 5**].^{25,38} Estas clasificaciones hacen solo una descripción de los segmentos anatómicos implicados, pero no reflejan qué tan severamente están afectados. Por el contrario, la clasificación de Kernahan o *stripped Y*, modificada en 1971 por Millard, tiene como alcance adicional un esquema donde se grafica de manera práctica el tipo de fisura.³⁹

Algunas de las complicaciones que estos pacientes pueden mostrar son disfagia (afectará la succión y deglución), bajo peso, crecimiento fisiológico retrasado, otitis media recurrentes e hipoacusias conductivas secundarias; agenesia, fisura o duplicación de los incisivos maxilares; insuficiencia velofaríngea, lo que condiciona voz nasal, dislalia y desalineamiento de las piezas dentarias, entre otros.²⁵

Cuadro 3. Genes asociados con labio/paladar hendidos (continúa en la siguiente página)

Genes	Función	Clínica
<i>IRF6</i> (interferon regulatory factor 6)	1q32.2 Codifica un miembro de la familia del factor de transcripción regulador (IRF) del interferón. La proteína codificada podría ser un activador transcripcional	Síndrome de Van der Woude Síndrome de pterigión poplíteo Fisura orofacial tipo 6 no sindrómica
<i>MAFB</i> (MAF BZIP transcription factor B)	20q12 La proteína codificada por este gen es un factor de transcripción que juega un papel importante en la regulación de la hematopoyesis específica del linaje	Síndrome de osteólisis carpotarsiana multicéntrica Síndrome de retracción de Duane 3 con o sin sordera
<i>TGFA</i> (transforming growth factor alpha)	2p13.3 Codifica un factor de crecimiento que es un ligando para el receptor del factor de crecimiento epidérmico, que activa una vía de señalización para la proliferación, diferenciación y desarrollo celular. Esta proteína puede actuar como un ligando unido a la membrana o como un ligando soluble. Este gen se ha asociado con muchos tipos de cáncer y también puede estar implicado en algunos casos de labio hendido-paladar hendido	Se ha asociado con muchos tipos de cáncer y también puede estar implicado en algunos casos de labio y paladar hendido y paladar hendido aislado
<i>ARHGAP29</i> (Rho GTPase activating protein 29)	1p22.1 Codifica a Rap1, una pequeña GTPasa que, a través de efectores, regula la señalización de Rho GTPasa. Ésta es una proteína que media la regulación cíclica de pequeñas proteínas de unión a GTP que están involucradas en muchas funciones críticas para el desarrollo craneofacial relacionadas con la forma celular, el movimiento, las interacciones célula-célula y proliferación	Labio y paladar hendido no sindrómico Paladar hendido aislado
8q24	Es un gen desierto identificado con importancia en varias enfermedades complejas	Labio y paladar hendido Cáncer de próstata, cáncer colorrectal, cáncer de vejiga y cáncer de mama
<i>VAX1</i> (ventral anterior homeobox 1)	10q25.3 Codifica una proteína que contiene un homeodominio de una clase de factores de transcripción homeobox que se conservan en los vertebrados. La proteína codificada puede desempeñar un papel importante en el desarrollo del prosencéfalo ventral anterior y el sistema visual	Microftalmia sindrómica Microftalmia colobomatosa
<i>PAX7</i> (paired box 7)	1p36.13 Este gen es un miembro de la familia de factores de transcripción de caja emparejada (PAX). Estos genes juegan papeles críticos durante el desarrollo fetal y el crecimiento del cáncer. PAX7 se expresa en la cresta neural, el cartílago de Meckel y varias estructuras nasales, incluido el epitelio nasal, por lo que se ha confirmado su papel en el desarrollo craneofacial	Malformaciones en maxilar y nariz Miopatía congénita progresiva con escoliosis Rabdomiosarcoma
<i>TGFB3</i> (transforming growth factor beta 3)	14q24.3 Codifica un ligando secretado de la superfamilia de proteínas TGF-beta (factor de crecimiento transformante-beta). Los ligandos de esta familia se unen a varios receptores TGF-beta que conducen al reclutamiento y la activación de factores de transcripción de la familia SMAD que regulan la expresión génica. Esta proteína está implicada en la embriogénesis y la diferenciación celular, y puede desempeñar un papel en la cicatrización de heridas	Aneurismas y disecciones aórticas Displasia arritmogénica familiar del ventrículo derecho



Cuadro 3. Genes asociados con labio/paladar hendidos (continúa en la siguiente página)

Genes	Función	Clínica
<i>MSX1</i> (<i>msh homeobox 1</i>)	4p16.2 Codifica un miembro de la familia de genes homeobox del segmento muscular. La proteína codificada funciona como un represor transcripcional durante la embriogénesis a través de interacciones con componentes del complejo central de transcripción y otras hemoproteínas. También puede tener funciones en la formación del patrón de las extremidades, el desarrollo craneofacial, en particular la odontogénesis y la inhibición del crecimiento tumoral	Labio hendido no sindrómico con o sin paladar hendido Síndrome de Witkop Síndrome de Wolf-Hirschhorn Hipodoncia autosómica dominante
<i>PTCH1</i> (<i>patched 1</i>)	9q22.32 Codifica un miembro de la familia de proteínas patched y un componente de la vía de señalización de Hedgehog. La señalización de Hedgehog es importante en el desarrollo embrionario y la tumorigénesis.	Síndrome de nevus de células basales Holoprosencefalia
<i>FOXE1</i> (<i>forkhead box e1</i>)	9q22.33 Este gen sin intrones codifica una proteína que pertenece a la familia de factores de transcripción forkhead. La proteína codificada funciona como un factor de transcripción de la tiroides que juega un papel en la morfogénesis de la tiroides	Síndrome de Bamforth-Lazarus Susceptibilidad al cáncer de tiroides no medular
<i>GLI2</i> (<i>gli family zinc finger 2</i>)	2q14.2 Codifica una proteína que pertenece a la subclase de proteínas con dedos de cinc de tipo C2H2 de la familia Gli. Las proteínas con dedos de cinc de la familia Gli son mediadores de la señalización de Sonic Hedgehog (Shh) y están implicados como potentes oncogenes en la célula de carcinoma embrionario. La proteína codificada por este gen se localiza en el citoplasma y activa la expresión del gen del homólogo parcheado de <i>Drosophila</i> (PTCH). También se cree que juega un papel durante la embriogénesis	Síndrome de cefalopolisindactilia de Greig Síndrome de Pallister-Hall Polidactilia preaxial tipo IV Polidactilia postaxial tipos A1 y B
<i>JAG2</i> (<i>jagged canonical notch ligand 2</i>)	14q32.33 La vía de señalización de Notch es un mecanismo de señalización intercelular esencial para el correcto desarrollo embrionario. La proteína codificada por este gen es uno de varios ligandos que activan Notch y receptores relacionados	Distrofia muscular, de cinturas, autosómica recesiva Síndrome de Alagille
<i>LHX8</i> (<i>lim homeobox 8</i>)	1p31.1 La proteína codificada por este gen es miembro de la familia de hemoproteínas LIM, que están implicadas en el modelado y diferenciación de diversos tejidos. Estas proteínas contienen dos tandem repetidos de dedos de cinc doble ricos en cisteína conocidos como dominios LIM además de un homeodominio de unión al ADN Este miembro es un factor de transcripción que participa en la morfogénesis dental, oogénesis y diferenciación neuronal	Labio/paladar hendido Odontoma Neuropatía hereditaria autónoma y sensitiva
<i>MSX2</i> (<i>msh homeobox 2</i>)	5q35.2 Codifica un miembro de la familia homeobox del segmento muscular. La proteína codificada es un represor transcripcional que establece equilibrio entre supervivencia y apoptosis de células derivadas de la cresta neural implicadas en la morfogénesis craneofacial adecuada	Foramen parietal con displasia cleidocraneal Craneosinostosis 2

Cuadro 3. Genes asociados con labio/paladar hendidos (continúa en la siguiente página)

Genes	Función	Clínica
<i>SATB2</i> (<i>satb homeobox 2</i>)	2q33.1 Codifica una proteína de unión al ADN que se une específicamente a las regiones de unión a la matriz nuclear. La proteína codificada está implicada en la regulación de la transcripción y la remodelación de la cromatina	Síndrome de Glass Paladar hendido aislado Discapacidad cognitiva
<i>SKI</i> (<i>SKI protooncogen</i>)	1p36.33p36.32 Codifica el homólogo de la proteína del protooncogén nuclear del oncogén del virus del sarcoma aviar (VSKI). Funciona como un represor de la señalización de TGF-beta y puede desempeñar un papel en el desarrollo del tubo neural y la diferenciación muscular	Síndrome de craneosinostosis de Shprintzen-Goldberg Síndrome de delección del cromosoma 1P36
<i>SPRY2</i> (<i>sprouty rtk signaling antagonist 2</i>)	13q31.1 Codifica una proteína perteneciente a la familia de los germinados. La proteína codificada contiene un dominio carboxilo-terminal rico en cisteína esencial para la actividad inhibitoria sobre las proteínas de señalización del receptor tirosina cinasa y es necesaria para la translocación estimulada por el factor de crecimiento de la proteína a los volantes de la membrana. Esta proteína puede desempeñar un papel en la ramificación de los alvéolos durante el desarrollo de los pulmones	Nefropatía IgA 3 Adenocarcinoma cortical suprarrenal
<i>TBX10</i> (<i>Tbox transcription factor 10</i>)	11q13.2 Codifica un miembro de la familia de factores de transcripción T-box, que comparten un dominio de unión al ADN llamado T-box y desempeñan un papel en varios procesos de desarrollo, incluido el destino temprano de las células embrionarias y la organogénesis	Labio hendido con o sin paladar hendido Paladar hendido
<i>TBX22</i> (<i>Tbox transcription factor 22</i>)	Xq21.1 Este gen es miembro de una familia de genes conservados filogenéticamente que comparten un dominio común de unión al ADN, la caja T. Los genes T-box codifican factores de transcripción implicados en la regulación de los procesos de desarrollo. Se cree que desempeña un papel importante en la palatogénesis humana	Paladar hendido con o sin anquiloglosia ligado al cromosoma X Síndrome de Abruzzo-Erickson
<i>PVRL1</i> (<i>Poliovirus receptorrelated 1</i>)	11q23.3 Codifica una proteína de adhesión que juega un papel en la organización de uniones adherentes y uniones estrechas en células epiteliales y endoteliales. Esta proteína actúa como receptor de la glicoproteína D (gD) de los virus del herpes simple 1 y 2 (HSV-1, HSV-2) y del virus de la seudorrabia (PRV) y media la entrada del virus en las células epiteliales y neuronales. Entre sus vías relacionadas se encuentran la organización de uniones celulares y la dinámica de uniones celulares de Sertoli-Sertoli	Labio y paladar hendido Síndrome de displasia ectodérmica 1 (CLPED1) Labio hendido no sindrómico con o sin paladar hendido (CL/P) Síndrome de Bustos Simosa Pinto Cisternas
<i>FGFR1</i> (<i>fibroblast growth factor receptor 1</i>)	8p11.23 La proteína codificada por este gen es un miembro de la familia del receptor del factor de crecimiento de fibroblastos (FGFR). Este miembro de la familia en particular se une a factores de crecimiento de fibroblastos tanto ácidos como básicos y está implicado en la inducción de extremidades	Síndrome de Pfeiffer Síndrome de Jackson-Weiss Síndrome de Antley-Bixler Displasia osteoglofónica Síndrome de Kallmann autosómico dominante



Cuadro 3. Genes asociados con labio/paladar hendidos (continúa en la siguiente página)

Genes	Función	Clínica
<i>FGFR2</i> (fibroblast growth factor receptor 2)	10q26.13 La proteína codificada por este gen es un miembro de la familia del receptor del factor de crecimiento de fibroblastos (FGFR). Este miembro de la familia en particular es un receptor de alta afinidad para el factor de crecimiento ácido, básico o de queratinocitos, dependiendo de la isoforma	Síndrome de Crouzon Síndrome de Pfeiffer Craneosinostosis Síndrome de Apert Síndrome de Jackson-Weiss Síndrome de Beare-Stevenson cutis gyrate Síndrome de Saethre-Chotzen Craneosinostosis síndrómica
<i>FGF8</i> (fibroblast growth factor 8)	10q24.32 La proteína codificada por este gen es miembro de la familia del factor de crecimiento de fibroblastos (FGF). Los miembros de la familia FGF poseen amplias actividades mitogénicas y de supervivencia celular y están implicados en una variedad de procesos biológicos, incluidos el desarrollo embrionario, el crecimiento celular, la morfogénesis, la reparación de tejidos, el crecimiento tumoral y la invasión	Hipogonadismo hipogonadotrópico con o sin anosmia Síndrome de Kallmann
<i>CRISPLD2</i> (cysteine rich secretory protein LCCL domain containing 2)	16q24.1 Predicho para permitir la actividad de unión de glicosaminoglicanos. Participa en la morfogénesis de la cara	Artrogriposis distal tipo 6 Labio hendido
<i>BMP4</i> (bone morphogenetic protein 4)	14q22.2 Este gen codifica un ligando secretado de la superfamilia de proteínas TGF-beta (factor de crecimiento transformante-beta). Los ligandos de esta familia se unen a varios receptores TGF-beta que conducen al reclutamiento y la activación de factores de transcripción de la familia SMAD que regulan la expresión génica. Esta proteína regula el desarrollo del corazón y la adipogénesis	Hendidura orofacial Microftalmia síndrómica
<i>RYK</i> (receptor like tyrosine kinase)	3q22.2 La proteína codificada por este gen es un miembro atípico de la familia de proteínas tirosina cinasas receptoras del factor de crecimiento. Esta proteína participa en la estimulación de las vías de señalización de Wnt, así como la regulación de la búsqueda de rutas de axones	Síndrome de Robinow Paladar hendido aislado
<i>SMT3/SUMO1</i> (small ubiquitin like modifier)	2q33.1 Este gen codifica una proteína que es miembro de la familia de proteínas SUMO (pequeño modificador similar a la ubiquitina). Funciona de manera similar a la ubiquitina en el sentido de que se une a proteínas diana como parte de un sistema de modificación postraducciona. Sin embargo, a diferencia de la ubiquitina, que se dirige a las proteínas para su degradación, esta proteína participa en una variedad de procesos celulares, como el transporte nuclear, la regulación transcripcional, la apoptosis y la estabilidad de las proteínas	Fisura orofacial Agenesia dental
<i>OFC9</i> (orofacial cleft 9)	13q33.1q34	Fisura orofacial

Cuadro 3. Genes asociados con labio/paladar hendidos (continúa en la siguiente página)

Genes	Función	Clínica
<i>ARID3B</i> (<i>ATrich interaction domain 3B</i>)	15q24.1 Este gen codifica un miembro de la familia ARID (dominio de interacción rico en AT) de proteínas de unión al ADN. La proteína codificada es homóloga con dos proteínas que se unen al producto del gen del retinoblastoma. Las proteínas de esta familia tienen funciones en el modelado embrionario, la regulación del linaje celular, el control del ciclo celular y la regulación transcripcional	Neuroblastoma
<i>BAALC</i> (<i>BAALC binder of MAP3K1 and KLF4</i>)	8q22.3 Los tejidos que expresan este gen se desarrollan a partir del neuroectodermo	Leucemia aguda
<i>BCL3</i> (<i>BCL3 transcription coactivator</i>)	19q13.32 Este gen es un candidato a protooncogén. La proteína codificada funciona como un coactivador transcripcional que se activa a través de su asociación con homodímeros NF-kappa B	Linfoma células B
<i>CLPTM1</i> (<i>cleft lip and palate associated transmembrane protein 1</i>)	19q13.32 Participa en la transmisión GABAérgica pero no glutamatérgica. La señalización GABAérgica alterada es una de las muchas causas del paladar hendido	LPH Disqueratosis congénita autosómica dominante
<i>COL8A1</i> (<i>collagen type VIII alpha 1 chain</i>)	3q12.1 Este gen codifica una de las dos cadenas alfa del colágeno tipo VIII	Distrofia endotelial corneal Distrofia corneal
<i>CREBBP</i> (<i>CREB binding protein</i>)	16p13.3 Se expresa de manera ubicua y está implicado en la coactivación transcripcional de muchos factores de transcripción diferentes. Se sabe que este gen desempeña funciones críticas en el desarrollo embrionario, el control del crecimiento y la homeostasia al acoplar la remodelación de la cromatina con el reconocimiento del factor de transcripción.	Síndrome de Rubinstein-Taybi Síndrome de Menke-Hennekam
<i>DCAF4L2</i> (<i>DDB1 And CUL4 associated factor 4 like 2</i>)	8q21.3 Es un gen codificador de proteínas	Síndrome de Robinow, autosómico recesivo
<i>DLX4</i> (<i>distal-less homeobox 4</i>)	17q21.33 Se postula que las proteínas DLX desempeñan un papel en el cerebro anterior y el desarrollo craneofacial	Hendidura orofacial Labio hendido/paladar hendido
<i>EPHA3</i> (<i>EPH receptor A3</i>)	3p11.1 Este gen pertenece a la subfamilia de receptores de efrina de la familia de la proteína tirosina cinasa. La EPH y los receptores relacionados con la EPH se han implicado en la mediación de eventos de desarrollo, particularmente en el sistema nervioso	Beriberi húmedo Enfermedad por deficiencia de tiamina
<i>CYRIA</i> (<i>CYFIP related Rac1 interactor A</i>)	2p24.2 Predicho para permitir una pequeña actividad de unión de GTPasa. Se prevé que participe en la regulación de la polimerización del filamento de actina	Hendidura orofacial



Cuadro 3. Genes asociados con labio/paladar hendidos (continúa en la siguiente página)

Genes	Función	Clínica
<i>GRHL3</i> (<i>grainyhead like transcription factor 3</i>)	1p36.1 Codifica un miembro de la familia granular de factores de transcripción. La proteína codificada puede funcionar como un factor de transcripción durante el desarrollo y se ha demostrado que estimula la migración de las células endoteliales	Síndrome de Van der Woude Paladar hendido aislado
<i>NOG</i> (<i>Noggin</i>)	17q22 Codifica un polipéptido que inactiva miembros de las proteínas de señalización de la superfamilia del TGF-beta, como la BMP4. La proteína parece tener un efecto pleiotrópico. Está implicado en numerosos procesos de desarrollo, como la fusión del tubo neural y la formación de articulaciones. Entre sus vías relacionadas se encuentran la señalización del receptor TGF-beta en displasias esqueléticas y la pluripotencialidad de células madre embrionarias humanas	Síndrome de coalición tarso-carpiana y braquidactilia B2
<i>NTN1</i> (<i>Netrin 1</i>)	17p13.1 Proteína relacionada con la laminina. Se cree que está implicada en la guía de axones y la migración celular durante el desarrollo. Puede estar involucrada en la aparición del cáncer	Movimientos en espejo 1 y 4
<i>PAX9</i> (<i>paired box 9</i>)	14q13.3 Este gen es un miembro de la familia de factores de transcripción de caja (PAX). Estos genes juegan papeles críticos durante el desarrollo fetal y el crecimiento del cáncer	Agenesia dental, selectiva 3 y agenesia dental
<i>PVR</i> (<i>PVR cell adhesion molecule</i>)	19q13.31 La proteína codificada por este gen es una glicoproteína transmembrana perteneciente a la superfamilia de las inmunoglobulinas. Sirve como receptor celular para el poliovirus en el primer paso de la replicación del poliovirus. Entre sus vías relacionadas se encuentran la organización de unión celular y el sistema inmunitario innato	Poliomielitis y poliomieltis parálitica
<i>PVRL2</i> (<i>poliovirus receptor-related 2</i>)	19q13.32 Codifica una glicoproteína de membrana de tipo I de paso único con dos dominios de tipo C2 similares a Ig y un dominio de tipo V similar a Ig. Esta proteína es uno de los componentes de la membrana plasmática de las uniones adherentes. También sirve como entrada para ciertas cepas mutantes del virus del herpes simple y del virus de la pseudorrabia y participa en la propagación de estos virus de célula a célula. Entre sus vías relacionadas se encuentran la organización de uniones celulares y la dinámica de uniones celulares de Sertoli-Sertoli	Esclerosis múltiple Herpes simple Displasia ectodérmica de labio/paladar hendido
<i>RARA</i> (<i>retinoic acid receptor alpha</i>)	17q21.2 La proteína codificada, RARA, regula la transcripción de una manera dependiente del ligando. Este gen se ha implicado en la regulación del desarrollo, la diferenciación, la apoptosis, la granulopoyesis y la transcripción de genes reloj. Entre sus vías relacionadas se encuentran la expresión génica (transcripción) y los receptores nucleares	Leucemia promielocítica aguda y leucemia
<i>RHPN2</i> (<i>Rhophilin Rho GTPase binding protein 2</i>)	19q13.11 Codifica un miembro de la familia de las rofilinas de proteínas de unión a (Rho)-GTPasa homólogas a Ras. La proteína codificada se une tanto a RhoA unida a GTP y GDP como a RhoB unida a GTP y puede participar en la organización del citoesqueleto de actina	Síndrome de poliposis mixta hereditaria Paladar hendido aislado

Cuadro 3. Genes asociados con labio/paladar hendidos (continúa en la siguiente página)

Genes	Función	Clínica
<i>RYK</i> (receptor like tyrosine kinase)	3q22.2 La proteína codificada por este gen es un miembro atípico de la familia de proteínas tirosina cinasas receptoras del factor de crecimiento. La proteína codificada tiene un dominio extracelular rico en leucina con una región de unión Wnt de tipo WIF, un único dominio transmembrana y un dominio de tirosina cinasa intracelular. Esta proteína participa en la estimulación de las vías de señalización de Wnt, así como la regulación de la búsqueda de rutas de axones. Entre sus vías relacionadas se encuentran GPCR y ERK	Síndrome de Robinow Paladar hendido aislado
<i>SMC2</i> (structural maintenance of chromosomes 2)	9q31.1 Predicho para habilitar la actividad de unión de ATP; actividad de unión a cromatina y actividad de unión a ADN monocatenario	Empiema pleural
<i>SUMO1</i> (small ubiquitin like modifier 1)	2q33.1 Codifica una proteína que es miembro de la familia de proteínas SUMO (pequeño modificador similar a la ubiquitina). Funciona de manera similar a la ubiquitina en el sentido de que se une a proteínas diana como parte de un sistema de modificación postraduccional. Sin embargo, a diferencia de la ubiquitina, que se dirige a las proteínas para su degradación, esta proteína participa en una variedad de procesos celulares, como el transporte nuclear, la regulación transcripcional, la apoptosis y la estabilidad de las proteínas	Fisura orofacial Agenesia dental
<i>TANC2</i> (tetratricopeptide repeat, ankyrin repeat and coiled-coil containing 2)	17q23.2-q23.3 Se prevé que participe en el transporte citoesquelético de gránulos de núcleo denso; regulación del desarrollo de las espinas dendríticas y regulación de la morfogénesis de las espinas dendríticas	Trastorno del desarrollo intelectual con rasgos autistas y retraso del lenguaje, con o sin convulsiones Discapacidad intelectual síndromica no específica
<i>TFAP2A</i> (transcription factor AP-2 alpha)	6p24.3 La proteína codificada funciona como un homodímero o como un heterodímero con miembros familiares similares. Esta proteína activa la transcripción de algunos genes mientras inhibe la transcripción de otros	Síndrome branquioculofacial (BOFS) Ambliopía
<i>TGFB1</i> (transforming growth factor beta 1)	19q13.2 Este gen codifica un ligando secretado de la superfamilia de proteínas TGF-beta. Los ligandos de esta familia se unen a varios receptores TGF-beta que conducen al reclutamiento y la activación de factores de transcripción de la familia SMAD que regulan la expresión génica. Esta proteína codificada regula la proliferación, diferenciación y crecimiento celular, y puede modular la expresión y activación de otros factores de crecimiento, incluidos el interferón gamma y el factor de necrosis tumoral alfa. Este gen se regula con frecuencia en las células tumorales	Enfermedad de Camurati-Engelmann Enfermedad inflamatoria intestinal Inmunodeficiencia Encefalopatía



Cuadro 3. Genes asociados con labio/paladar hendidos (continuación)

Genes	Función	Clínica
<i>THADA</i> (<i>THADA armadillo repeat containing</i>)	2p21 Este gen es el objetivo de las aberraciones cromosómicas 2p21 en los adenomas tiroideos benignos. La proteína codificada probablemente esté implicada en la vía del receptor de muerte y la apoptosis	Adenoma SOAP DM2
<i>TP63</i> (<i>tumor protein P63</i>)	3q28 Este gen codifica un miembro de la familia de factores de transcripción p53. El corte y empalme alternativo de este gen y el uso de promotores alternativos da como resultado múltiples variantes de transcripción que codifican diferentes isoformas que varían en sus propiedades funcionales. Estas isoformas funcionan durante el desarrollo y mantenimiento de la piel, la regulación de células madre/progenitoras adultas, el desarrollo del corazón y el envejecimiento prematuro. Se ha descubierto que algunas isoformas protegen la línea germinal al eliminar los ovocitos o las células germinales testiculares que han sufrido daños en el ADN	Displasia ectodérmica Labio/paladar hendido Malformación de mano/pie dividido 4 (SHFM4) Anquilobléfaron Síndrome ADULTO (acrodermato-ungual-lacrimal-diente) Síndrome miembro-mamario Síndrome de Rapp-Hodgkin (RHS) Hendidura orofacial 8
<i>TPM1</i> (<i>tropomyosin 1</i>)	15q22.2 Este gen es un miembro de la familia de las tropomiosinas de proteínas de unión a actina altamente conservadas. La proteína codificada es un tipo de cadena alfa helicoidal que forma la tropomiosina predominante del músculo estriado, donde también funciona en asociación con el complejo de troponina para regular la interacción calcio-dependiente de la actina y la miosina durante la contracción muscular	Miocardiopatía hipertrófica familiar tipo 3 Miocardiopatía dilatada
<i>ZNF2</i> (<i>zinc finger protein 2</i>)	2q11.1 La proteína codificada por este gen pertenece a la familia de proteínas con dedos de cinc de tipo C2H2. Las proteínas con dedos de cinc interactúan con el ADN y funcionan como reguladores de la transcripción	Holoprosencefalia 5 Linfocitosis hemofagocítica familiar 3

El tratamiento de estos defectos será integral y deberá ser conducido por un equipo multidisciplinario formado por: cirujanos, otorrinolaringólogos, odontólogos, ortodoncistas, psicólogos, foniatras y nutriólogos.⁴⁰⁻⁴³ **Cuadro 6**

ESPECTRO FACIO-AURÍCULO-VERTEBRAL U ÓCULO-AURÍCULO-VERTEBRAL

Otro defecto craneofacial relevante es el que se conoce como espectro facio-aurículo-vertebral o en la bibliografía anglosajona óculo-aurículo-vertebral y comprende un conjunto de anomalías congénitas que incluyen el esqueleto facial, los tejidos blandos y las

estructuras neuromusculares craneofaciales derivadas exclusivamente del primer y segundo arcos branquiales. Fue descrito en 1952 por Maurice Goldenhar y posteriormente en 1963 Robert J Gorlin lo designó como displasia óculo-aurículo-vertebral. Debido a sus múltiples anomalías ha recibido distintos nombres, como son microsomía hemifacial, displasia facial lateral, displasia óculo-aurículo-vertebral, disostosis otomandibular, síndrome de primer y segundo arcos branquiales, síndrome de Goldenhar, síndrome de Goldenhar-Gorlin, espectro facio-aurículo-vertebral, pero en la actualidad se denomina espectro óculo-aurículo-vertebral (OMIM 164210).⁴⁴

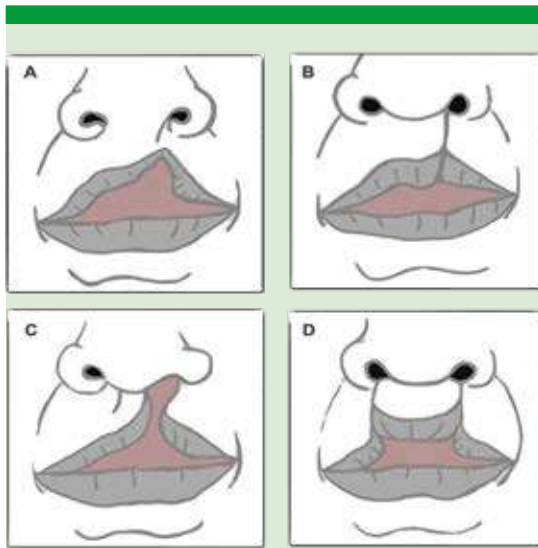


Figura 4. Tipos de labio hendido

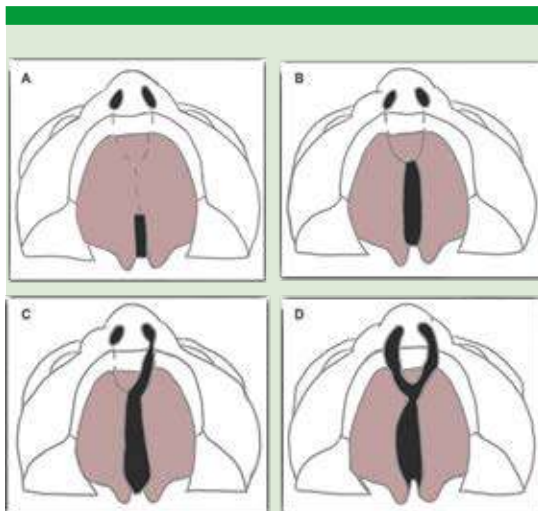


Figura 5. Tipos de paladar hendido.

Este espectro representa la forma más frecuente de asimetría facial y es la segunda anomalía congénita más común de los defectos craneofaciales después del labio y paladar hendidos, ocurriendo en uno de cada 5600 nacimientos;

Cuadro 4. Clasificación de Kernahan (1958/1971)

En ésta el punto de referencia es el agujero incisivo.

- El segmento izquierdo y derecho de la "Y" se divide en 3 porciones:
 - **Porción superior:** labio 1 y 4
 - **Porción media:** proceso alveolar 2 y 5
 - **Porción inferior:** paladar duro (primario) 3 y 6
- El segmento vertical de la "Y" se divide en 3 segmentos:
 - **Dos segmentos superiores:** paladar duro (secundario) 7 y 8
 - **Segmento inferior:** paladar blando 9

Nota: la modificación de Millard (1971) agrega dos triángulos que representan las deformidades nasales.

Cuadro 5. Clasificación del doctor Victor Veau (1931)

Los dividía en 4 grupos:

- **Tipo I:** hendidura del paladar blando (incluidas las de úvula solamente)
- **Tipo II:** hendidura de paladar blando y duro que afecta solo el paladar secundario, es decir, llega solo hasta el foramen incisivo
- **Tipo III:** hendidura completa unilateral, desde la úvula pasando por el agujero incisivo y llegando hasta uno de los lados de la premaxila (hacia el alvéolo que debería ocupar el incisivo lateral). Con mucha frecuencia se acompaña de hendidura unilateral del labio del mismo lado
- **Tipo IV:** hendidura completa bilateral, desde la úvula, pasando por el foramen incisivo y llegando hasta ambos lados de la premaxila. Se asocia frecuentemente con labio hendido completo bilateral

su prevalencia es de 1:5642 a 1:45,000. En México la incidencia se ha reportado de 1 por cada 1500 recién nacidos vivos. Se ha observado que la prevalencia es mayor en hispanos, asiáticos, nativos americanos y andinos. Se trata de un síndrome del primer arco branquial, que implica falta de desarrollo de la articulación temporomandibular, la rama mandibular, los músculos de la masticación y la oreja. El segundo arco branquial también puede estar implicado, afectando entonces, a su vez, el nervio facial y los músculos faciales. Los hombres se ven afectados con más frecuencia que las mujeres en relación



Cuadro 6. Cronología de las intervenciones en pacientes con labio/paladar hendido (continúa en la siguiente página)

Edad cronológica	Desarrollo dental	Evaluación	Especialistas	Intervenciones	Considerar	Importante
Recién nacido	-	Examen físico completo si está asociado con algún síndrome	Pediatra Cirujano plástico Otorrinolaringólogo Ortodoncista Genetista	Referencia a Pediatría o Cirugía plástica Búsqueda de malformaciones en otros niveles Estudio genético y de gabinete	Necesidad de alineación de espacios alveolares dentales	Educación en lactancia materna o fórmula (brindarla a 45° de inclinación) Técnica de alimentación en silla de montar
3-6 meses	Preerectión	Audiológica Odontopediátrica Necesidad de rinoplastia primaria	Otorrinolaringólogo Audiólogo/médico foniatra Terapeuta de lenguaje Ortodoncista y odontólogo pediátra Cirujano maxilofacial	Terapia de lenguaje Tratamiento médico oportuno de infecciones de oído medio recurrentes Tratamiento ortopédico prequirúrgico infantil 1ª cirugía: reparar labio	Si hay disminución de la audición: colocar tubos de ventilación Iniciar las primeras semanas de vida el tratamiento ortopédico Revisión de cicatrices	El 90% de los pacientes tendrá hipoacusia conductiva por drenaje incompetente de la tuba auditiva (trompa de Eustaquio) Educar a los cuidadores con la técnica en silla de montar para alimentación del menor Realizar la cirugía entre los 3 y 6 meses de edad Requisitos del paciente: peso mínimo de 4 kg, hemoglobina de 10 g/dL Vigilar alimentación, lenguaje y control de secreciones orales
10-24 meses	Dentición primaria	Audiológica y del lenguaje Odontopediátrica	Otorrinolaringólogo audiólogo/médico foniatra Terapeuta de lenguaje Ortodoncista y odontólogo pediátra Cirujano maxilofacial Cirujano plástico	Terapia de lenguaje Tratamiento médico oportuno de infecciones recurrentes: otitis media aguda 2ª cirugía: reparar paladar	Si hay disminución de la audición: colocar tubos de ventilación Realizar la cirugía entre los 10 y 18 meses de edad	El 90% tendrá hipoacusia conductiva por drenaje incompetente de la tuba auditiva (trompa de Eustaquio) Vigilar adecuado desarrollo del lenguaje y alimentación Alineación e higiene dental Vigilar audición, desarrollo facial
1-2 años	Dentición primaria	Audiológica y del lenguaje Odontopediátrica	Audiólogo/médico foniatra Terapeuta de lenguaje Ortodoncista y odontólogo pediátra	Terapia de lenguaje Tratamiento médico oportuno de infecciones recurrentes: otitis media aguda Establecer medidas de cuidado odontológico	Si hay disminución de la audición: colocar tubos de ventilación Seguimiento cada 6 meses	El 90% tendrá hipoacusia conductiva por drenaje incompetente de la tuba auditiva (trompa de Eustaquio) Educación en higiene oral

Cuadro 6. Cronología de las intervenciones en pacientes con labio/paladar hendido (continúa en la siguiente página)

Edad cronológica	Desarrollo dental	Evaluación	Especialistas	Intervenciones	Considerar	Importante
2-5-3 años	Dentición primaria	Odontopediátrica Audiológica y del lenguaje Psicológica Evaluación de riesgo	Cirujano maxilofacial Odontopediatría Otorrinolaringólogo Audiólogo/médico foniatra Terapeuta de lenguaje Psicología/ psidopsicólogo Genetista	Cirugía velofaríngea Terapia de lenguaje Terapia psicológica	Seguimiento Si hay disminución de la audición: colocar tubos de ventilación Terapia psicológica (inicialmente con padres y posteriormente con el menor)	El 90% tendrá hipoacusia conductiva por drenaje incompetente de la tuba auditiva (trompa de Eustaquio) Trauma psicológico (autoestima padres y menor, cicatrices, costos, riesgo de anestesia) Asesoramiento genético a los padres
5-9 años	Dentición primaria y dentición mixta	Evaluación por Ortodoncia odontopediátrica Evaluación por imagen audiológica y del lenguaje	Ortodoncista Odontólogo pediatra Cirujano maxilofacial Otorrinolaringólogo Audiólogo Médico foniatra Terapeuta de lenguaje	Expansión maxilar para establecer arcos y corregir mordidas cruzadas posteriores Definir momento y realizar injerto óseo maxilar (alveolar) Terapia de lenguaje	Iniciar la expansión 6 meses antes de programar el injerto óseo Evaluación de incompetencia velofaríngea Antes de la erupción de los caninos maxilares permanentes	Vigilar adecuada higiene oral ¿Pronuncia todas las consonantes excepto las nasales? ¿Lenguaje ininteligible? Evaluación anual Entre los 8 y 11 años de edad Hueso autógeno de cresta iliaca o aloinjerto más proteína morfogenética ósea El 90% tendrá hipoacusia conductiva por drenaje incompetente de la tuba auditiva (trompa de Eustaquio)
10-11 años	Dentición mixta temprana y tardía	Evaluación por ortodoncia Audiológica y del lenguaje	Ortodoncista Otorrinolaringólogo Audiólogo Médico foniatra Terapeuta de lenguaje	Tratamiento limitado de ortodoncia posterior a injerto óseo maxilar Terapia de lenguaje	Seguimiento y vigilancia	Vigilar adecuada higiene oral
12-14 años	Dentición permanente	Audiológica y tratamiento integral	Ortodoncista y cirujano maxilofacial Otorrinolaringólogo Audiólogo Médico foniatra Terapeuta de lenguaje	Tratamiento para corregir discrepancias maxilo-mandibulares Osteogénesis por distracción maxilar Fase integral del tratamiento de ortodoncia Terapia de lenguaje	Si es necesaria cirugía ortognática Si hay una amplia discrepancia maxilar/mandibular antero-posterior Si se determina que no sea necesaria la cirugía ortognática	Vigilar buen funcionamiento para alimentación y habla



Cuadro 6. Cronología de las intervenciones en pacientes con labio/paladar hendido (continuación)

Edad cronológica	Desarrollo dental	Evaluación	Especialistas	Intervenciones	Considerar	Importante
14-17 años	Dentición permanente	Audiológica y tratamiento integral restaurador final	Ortodoncista Cirujano plástico Periodoncista/ protononcista/ odontólogo Otorrinolaringólogo Audiólogo Médico foniatra Terapeuta de lenguaje	Fase integral del tratamiento de ortodoncia Rinoplastia Tratamiento restaurador final Terapia de lenguaje	Con o sin cirugía ortognática Después de completar el crecimiento Seguimiento	Oclusión Mayores de 17 años de edad
Mayores de 18 años	Dentición permanente	Preventiva	Genetista	Asesoramiento genético para el paciente		Mayores de 18 años de edad

3:2 y usualmente de forma unilateral, pero puede ocurrir bilateralmente hasta en el 30% de los casos, casi siempre de forma asimétrica. Ocurre más en el lado derecho con una relación 3:2 en comparación con el izquierdo.^{18,44,45,46,47}

Las principales estructuras afectadas son los oídos, los ojos, la boca, el maxilar, la mandíbula y las vértebras cervicales. Además, pueden observarse otras características, como cardiopatía congénita, alteraciones genitourinarias, gastrointestinales y del sistema nervioso central.⁴⁵

En los casos con microtia unilateral el resto de las manifestaciones suelen ocurrir del mismo lado. Puede haber alteraciones del nervio facial, parésia y parálisis facial, hipoacusia primordialmente conductiva, parálisis velopalatina, insuficiencia velofaríngea, hipoplasia de los músculos masetero, buccinador, temporal y pterigoideos que a su vez contribuyen con la dismorfología mandibular.⁴⁸

El fenotipo clínico es muy heterogéneo, puede ir desde leve a severo, y se caracteriza por microsomía hemifacial, microtia o manifestaciones menores (apéndices preauriculares, atresia del conducto auditivo externo), hipoacusia conductiva, neurosensorial o ambas, macrostomía, micrognatia, membranas en el cuello, cuello corto, defectos oculares (anoftalmia, microftalmia, coloboma de párpado e iris, quistes dermoides epibulbares, estrabismo, anomalías retinianas), malformaciones vertebrales (vértebras supernumerarias, hemivértebras y vértebras fusionadas), más frecuentes en la columna cervical. Otras manifestaciones menos frecuentes que pueden ocurrir son labio hendido o labio y paladar hendidos, fístulas traqueoesofágicas, anomalías del músculo esternocleidomastoideo, anomalías en las costillas, escoliosis, cifosis y anomalías del cráneo, malformaciones cardíacas (tetralogía de Fallot, defectos septales ventriculares, transposición de grandes vasos), renales o cerebrales (microcefalia, encefalocele, hidrocefalia,

hipoplasia del cuerpo calloso, malformación de Arnold-Chiari) y discapacidad intelectual.^{49,50,51}

Causas

Las causas y herencia del espectro facio-aurículo-vertebral (EFAV)/ espectro óculo-aurículo-vertebral (OAVS) son heterogéneas, siendo la mayor parte de los casos esporádicos, aunque en algunas series existen hasta 30% de casos familiares; es indispensable realizar una búsqueda de manifestaciones menores en los familiares del propósito del estudio para que no pasen inadvertidos estos casos.⁴⁶

Se han descrito diferentes teorías para explicar su patogénesis, como la propuesta por Poswillo, quien menciona que la causa sería una alteración vascular que produce una hemorragia durante la formación embriológica de la arteria estapedial, lo que provocaría alteraciones en el desarrollo del primer y el segundo arcos branquiales. Otra teoría es la propuesta por Johnston, quien menciona que el factor causal sería una alteración en la migración de las células de la cresta neural hacia la formación del ganglio trigeminal. Esta falta en la migración también se ha asociado con otras manifestaciones clínicas presentes en pacientes con EFAV/OAVS, como la microdoncia y la hipodoncia, la fisura palatina y problemas cardíacos. Sin embargo, ninguna teoría puede explicar manifestaciones tan diversas descritas en EFAV/OAVS.⁵²

En la actualidad aún no hay claridad sobre su causa, pero se han reconocido distintos factores ambientales y genéticos. En múltiples estudios lo han relacionado con la exposición intrauterina a medicamentos vasoactivos, como aspirina, ibuprofeno y pseudoefedrina, otros medicamentos como talidomida, ácido retinoico y el tamoxifeno y otras drogas como cocaína; de igual manera, se ha visto que su incidencia aumenta en casos de embarazos gemelares, en embarazos por fertilización y en nacidos de

madres diabéticas, así como también en hijos de pacientes que tuvieron infecciones causadas por rubéola e influenza durante el embarazo. Se han descrito patrones de herencia autosómica dominante y autosómica recesiva, alteraciones cromosómicas y multifactorial.^{45, 50}

Genes

Varias anomalías cromosómicas, incluidas diversas trisomías en mosaico o parciales y variantes del número de copias se han asociado con espectro facio-aurículo-vertebral (EFAV)/ espectro óculo-aurículo-vertebral (OAVS). En 2016 el gen *MYT1* (*myelin transcription factor 1*) en 20q13.33 fue el primero en asociarse con EFAV/OAVS, desde entonces se han asociado aproximadamente 21 genes más, que aún se proponen como candidatos.⁵³ **Cuadro 7**

Los genes *CLTCL1*, *GSC2*, *HIRA*, *MAPK1*, *YPEL1* y *TBX1* se han sugerido como genes candidatos para EFAV/OAVS. También se han reportado duplicaciones del gen *OTX2*. Las duplicaciones descritas asociaron al gen *OTX2* solo con características típicas de EFAV/OAVS que incluyen apéndices preauriculares, anotia/microtia e hipoplasia mandibular/maxilar o en correlación con un fenotipo más severo se incluyeron los genes *SIX1*, *SIX6* y *OTX2*, donde manifestaban retraso del desarrollo, meningocele y estenosis del conducto lagrimal.⁵³

Diagnóstico y seguimiento

Debido a que no hay una causa precisa, el diagnóstico se establece mediante examen físico, estudios de imagen y pruebas de laboratorio. Puede hacerse un diagnóstico intranatal confirmándolo ecográficamente mediante la detección de anomalías. A veces, el diagnóstico puede ser difícil y en algunos estudios se ha informado una edad media en el momento del diagnóstico de 7.15 años (intervalo de 3 meses a 12 años).⁵⁰



Cuadro 7. Genes asociados con espectro facio-aurículo-vertebral/óculo-aurículo-vertebral (continúa en la siguiente página)

Gen	Función	Características físicas en pacientes con espectro facio-aurículo-vertebral
<i>SF3B2</i> (<i>splicing factor 3b subunit 2</i>)	11q13.1 Codifica la subunidad 2 del complejo proteico del factor de empalme 3b. El factor de empalme 3b, junto con el factor de empalme 3a y una unidad de ARN 12S, forma el complejo de ribonucleoproteínas nucleares pequeñas U2 (U2 snRNP)	Malformación craneofacial (MCF), paladar hendido, microtia, anomalías vertebrales, defectos del tabique interventricular, retraso en el desarrollo, hipoacusia, apéndices preauriculares, defectos faciales
<i>Myt1</i> (<i>myelin transcription factor 1</i>)	20q13.33 La proteína codificada por este gen es miembro de una familia de proteínas unidas a dedos de cinc, específicas de los nervios. La proteína se une a las regiones promotoras de las proteínas proteolípídicas del sistema nervioso central y desempeña un papel en el desarrollo del sistema nervioso	Pabellones auriculares derechos pequeños y displásicos, estenosis del conducto auditivo externo y malformación osicular, dermoide epibulbar derecho, MCF derecha, anomalías vertebrales, comunicación interventricular cardíaca, macrostomía, estenosis pilórica, disrafismo lumbar, anotia derecha, fosas cervicales, hipoacusia
<i>EYA3</i> (<i>EYA transcriptional coactivator and phosphatase 3</i>)	1p35.3 Codifica un miembro de la familia de proteínas Eye Ausent (EYA). La proteína codificada puede actuar como un activador transcripcional y tener un papel durante el desarrollo	Microtia/anotia bilateral, oídos displásicos bilaterales, atresia del canal auditivo externo bilateral, pérdida auditiva conductiva y neurosensorial bilateral, paladar hendido, pectus carinatum, traqueomalacia, glaucoma, hemivértebra, retrognatismo, glosoptosis
<i>ZYG11B</i> (<i>Zyg-11 family member B, cell cycle regulator</i>)	1p32.3 Implicado en la regulación positiva del proceso catabólico proteico dependiente de la ubiquitina proteasómica y el control de calidad de proteínas para proteínas mal plegadas o sintetizadas de forma incompleta. Parte del complejo de ubiquitina ligasa Cul2-RING	Microtia izquierda, apéndices preauriculares bilaterales y displasia bilateral con poliotia, MCF derecha, dermoide epibulbar izquierdo y coloboma del párpado derecho, vértebras fusionadas, agenesia costal, hipoplasia de la fosa nasal derecha con fosetas, hoyuelos bilaterales en las mejillas, paladar arqueado alto y sindactilias del segundo al tercer orjejos
<i>VWA1</i> (<i>Von Willebrand factor A domain containing 1</i>)	1p36.33 Pertenece a la superfamilia del dominio del factor von Willebrand A (VWFA) de proteínas de matriz extracelular y parece desempeñar un papel en la estructura y función del cartílago	Deformidades del oído, pérdida auditiva conductiva de moderada a severa, MCF en diversos grados (hipoplasia mandibular)
<i>ZIC3</i> (<i>Zic family member 3</i>)	Xq26.3 Codifica un miembro de la familia ZIC de proteínas con dedos de cinc de tipo C2H2. Esta proteína nuclear probablemente funciona como un factor de transcripción en las primeras etapas de la formación del eje corporal izquierdo-derecho. Las mutaciones en este gen causan heterotaxia visceral ligada al cromosoma X, que incluye cardiopatías congénitas y defectos del eje izquierdo-derecho en los órganos	Microtia aislada, orejas displásicas, MCF

Cuadro 7. Genes asociados con espectro facio-aurículo-vertebral/óculo-aurículo-vertebral (continúa en la siguiente página)

Gen	Función	Características físicas en pacientes con espectro facio-aurículo-vertebral
<i>AMIGO2</i> (<i>adhesion molecule with Ig like domain 2</i>)	12q13.11 Se piensa que participa en varios procesos, incluida la adhesión célula-célula heterófila a través de moléculas de adhesión celular a la membrana plasmática; adhesión de células homófilas a través de moléculas de adhesión a la membrana plasmática y regulación negativa de la muerte celular programada. Se prevé que actúe aguas arriba o dentro de la regulación positiva del ensamblaje de sinapsis. Se prevé que se localice en el núcleo y la membrana plasmática. Se prevé que sea un componente integral de la membrana. Biomarcador de adenocarcinoma gástrico	Fusión de los huesos del oído interno, pérdida auditiva conductiva, MCF izquierda, labio hendido, hendidura craneofacial, seno hendido branquial derecho, insuficiencia aórtica leve con válvula aórtica de tres valvas, dolores de cabeza crónicos y tiromegalia
<i>YPEL1</i> (<i>Yippee like 1</i>)	22q11.21-q11.22 Este gen está ubicado en la región asociada con el síndrome de DiGeorge en el cromosoma 22. La proteína codificada se localiza en el centrosoma y el nucléolo y puede desempeñar un papel en la regulación de la división celular	Microtia bilateral, apéndices preauriculares bilaterales, asimetría facial, coloboma, fosa nasal izquierda, atresia del meato acústico externo izquierdo y malformación del oído medio, hipoacusia neurosensorial izquierda moderada, MCF, agenesia del pulmón derecho, retrognatía, anomalías cervicales, <i>situs inversus totalis</i>
<i>CRKL</i> (<i>CRK like proto-oncogene, adaptor protein</i>)	22q11.21 Este gen codifica una proteína cinasa que contiene dominios SH2 y SH3 (homología src) que se ha demostrado que activa las vías de señalización de la cinasa RAS y JUN y transforma los fibroblastos de forma dependiente de RAS. Es un sustrato de la tirosina cinasa BCR-ABL, participa en la transformación de fibroblastos por BCR-ABL y puede ser oncogénico	Microtia, hipoacusia mixta, MCF, dermoide epibulbar derecho, micrognatía, escoliosis, alopecia areata.
<i>OTX2</i> (<i>orthodenticle homeobox 2</i>)	14q22.3 Codifica un miembro de la subfamilia bicoide de factores de transcripción que contienen homeodominio. La proteína codificada actúa como un factor de transcripción y participa en el desarrollo del cerebro, del complejo craneofacial y de los órganos sensoriales. La proteína codificada también influye en la proliferación y diferenciación de las células progenitoras neuronales dopaminérgicas durante la mitosis	Microtia, asimetría facial, cara triangular, anomalías cervicales, riñón en herradura, hidrocefalia, atresia de esófago, dextrocardia
<i>ROBO1</i> (<i>roundabout guidance receptor 1</i>)	3p12.3 El producto de este gen es un miembro de la superfamilia de genes de inmunoglobulina y codifica una proteína de membrana integral que funciona en la guía de axones y la migración de células precursoras neuronales	MCF



Cuadro 7. Genes asociados con espectro facio-aurículo-vertebral/óculo-aurículo-vertebral (continúa en la siguiente página)

Gen	Función	Características físicas en pacientes con espectro facio-aurículo-vertebral
<i>GATA3</i> (<i>GATA binding protein 3</i>)	10p14 Codifica una proteína que pertenece a la familia de factores de transcripción GATA. La proteína contiene dos dedos de zinc de tipo GATA y es un regulador importante del desarrollo de células T y desempeña un papel importante en la biología de las células endoteliales. Los defectos en este gen son la causa del hipoparatiroidismo con sordera neurosensorial y displasia renal	MCF
<i>CBX2</i> (<i>gastrulation brain homeobox 2</i>)	2q37.2 Permite la actividad de unión de ADN de doble cadena específica de secuencia. Se prevé que participe en la regulación del desarrollo del sistema nervioso y la regulación de la transcripción por la ARN polimerasa II. Se prevé que actúe aguas arriba o dentro de varios procesos, incluida la ramificación implicada en la morfogénesis de los vasos sanguíneos; desarrollo del sistema nervioso y migración de células de la cresta neural	MCF
<i>FGF3</i> (<i>fibroblast growth factor 3</i>)	11q13.3 La proteína codificada por este gen es miembro de la familia del factor de crecimiento de fibroblastos (FGF). Los miembros de la familia FGF tienen amplias actividades mitogénicas y de supervivencia celular y están implicados en una variedad de procesos biológicos que incluyen el desarrollo embrionario, el crecimiento celular, la morfogénesis, la reparación de tejidos, el crecimiento tumoral y la invasión	MCF
<i>NRP2</i> (<i>neuropilin 2</i>)	2q33.3 Este gen codifica un miembro de la familia de proteínas receptoras de neuropilina. La proteína transmembrana codificada se une a la proteína SEMA3C [dominio sema, dominio de inmunoglobulina (Ig), dominio básico corto, secretado (semaforina) 3C] y proteína SEMA3F [dominio sema, dominio de inmunoglobulina (Ig), dominio básico corto, secretado (semaforina) 3F] e interactúa con el factor de crecimiento endotelial vascular (VEGF). Esta proteína puede desempeñar un papel en el desarrollo cardiovascular, la guía de axones y la tumorigénesis. También se ha determinado que esta proteína actúa como correceptor del SARS-CoV-2	MCF
<i>EDNRB</i> (<i>endothelin receptor type B</i>)	13q22.3 La proteína codificada por este gen es un receptor acoplado a proteína G que activa un sistema de segundo mensajero de fosfatidilinositol-calcio. Su ligando, la endotelina, consta de una familia de tres potentes péptidos vasoactivos: ET1, ET2 y ET3	MCF

Cuadro 7. Genes asociados con espectro facio-aurículo-vertebral/óculo-aurículo-vertebral (continúa en la siguiente página)

Gen	Función	Características físicas en pacientes con espectro facio-aurículo-vertebral
<i>SHROOM3</i> (<i>shroom family member 3</i>)	4q21.1 Este gen codifica una proteína que contiene el dominio PDZ que pertenece a una familia de proteínas relacionadas con Shroom. Esta proteína puede estar implicada en la regulación de la forma celular en ciertos tejidos	MCF
<i>SEMA7A</i> (<i>semaphorin 7A</i> (<i>John Milton Hagen Blood Group</i>))	15q24.1 Este gen codifica un miembro de la familia de proteínas de las semaforinas. La preproteína codificada se procesa proteolíticamente para generar la glicosilfosfatidilinositol (GPI) madura glicoproteína de membrana anclada. La proteína codificada se encuentra en linfocitos y eritrocitos activados y puede estar implicada en procesos inmunomoduladores y neuronales. La proteína codificada transporta los antígenos del grupo sanguíneo de John Milton Hagen (JMH)	MCF
<i>PLCD3</i> (<i>phospholipase C delta 3</i>)	17q21.31 Este gen codifica un miembro de la familia de las fosfolipasas C, que catalizan la hidrólisis del fosfatidilinositol 4,5-bisfosfato para generar los segundos mensajeros diacilglicerol e inositol 1,4,5-trifosfato (IP3). El diacilglicerol y el IP3 median una variedad de respuestas celulares a los estímulos extracelulares mediante la inducción de la proteína cinasa C y el aumento de las concentraciones citosólicas de Ca(2+). Esta enzima se localiza en la membrana plasmática y requiere calcio para su activación. Su actividad es inhibida por la espermina, la esfingosina y varios fosfolípidos	MCF
<i>KLF12</i> (<i>Kruppel like factor 12</i>)	13q22.1 La proteína activadora-2 alfa (AP-2 alfa) es un factor de transcripción regulado por el desarrollo y un importante regulador de la expresión génica durante el desarrollo y la carcinogénesis de los vertebrados. La proteína codificada por este gen es un miembro de la familia de proteínas con dedos de zinc tipo Kruppel y puede reprimir la expresión del gen AP-2 alfa uniéndose a un sitio específico en el promotor del gen AP-2 alfa. La represión por parte de la proteína codificada requiere la unión con un correpresor, CtBP1. Se han encontrado dos variantes de transcripción que codifican diferentes isoformas para este gen	MCF



Cuadro 7. Genes asociados con espectro facio-aurículo-vertebral/óculo-aurículo-vertebral (continuación)

Gen	Función	Características físicas en pacientes con espectro facio-aurículo-vertebral
<i>EPAS1</i> (endothelial PAS domain protein 1)	2p21 Este gen codifica un factor de transcripción implicado en la inducción de genes regulados por oxígeno, que se induce a medida que descienden los niveles de oxígeno. La proteína codificada contiene un dominio de dimerización de proteínas de dominio de hélice-bucle-hélice básico, así como un dominio que se encuentra en las proteínas en las vías de transducción de señales que responden a los niveles de oxígeno	MCF
<i>CHD7</i> (chromodomain helicase DNA-binding protein)	8q12.1 Este gen codifica una proteína que contiene varios dominios de la familia de las helicasas. Se han encontrado dos variantes de transcripción que codifican diferentes isoformas para este gen	Anomalías del oído externo, agenesia/hipoplasia de los canales semicirculares, atresia de coanas/paladar hendido y defecto cardíaco
<i>SALL1</i> (spalt like transcription factor 1)	16q12.1 La proteína codificada por este gen es un represor transcripcional de dedos de cinc y puede ser parte del complejo de histona desacetilasa NuRD (HDAC). Se han encontrado dos variantes de transcripción que codifican diferentes isoformas para este gen	Microtia, apéndices preauriculares, hélices plegadas en exceso, hipospadias y función renal alterada
<i>SIX1</i> (SIX homeobox 1)	14q23.1 Los genes SIX de vertebrados son homólogos del gen <i>sine oculis</i> (so) de <i>Drosophila</i> , que se expresa principalmente en el sistema visual en desarrollo de la mosca. Los miembros de la familia de genes SIX codifican proteínas que se caracterizan por un homeodominio de unión al ADN divergente y un dominio SIX aguas arriba, que pueden participar tanto en la determinación de la especificidad de unión al ADN como en la mediación de las interacciones proteína-proteína. Se ha demostrado que los genes de la familia SIX desempeñan funciones en el desarrollo de vertebrados e insectos o se han implicado en el mantenimiento del estado diferenciado de los tejidos	Microtia, apéndices preauriculares, alteraciones renales
<i>SIX6</i> (SIX homeobox 6)	14q23.1 Los genes SIX de vertebrados son homólogos del gen <i>sine oculis</i> (so) de <i>Drosophila</i> , que se expresa principalmente en el sistema visual en desarrollo de la mosca. Los miembros de la familia de genes SIX codifican proteínas que se caracterizan por un homeodominio de unión al ADN divergente y un dominio SIX aguas arriba, que pueden participar tanto en la determinación de la especificidad de unión al ADN como en la mediación de las interacciones proteína-proteína. Se ha demostrado que los genes de la familia SIX desempeñan funciones en el desarrollo de vertebrados e insectos o se han implicado en el mantenimiento del estado diferenciado de los tejidos.	Microtia, apéndices preauriculares, alteraciones renales

MCF: malformación craneofacial.

No existen criterios diagnósticos del espectro facio-aurículo-vertebral (EFAV)/ espectro óculo-aurículo-vertebral (OAVS), pero múltiples autores han sugerido que con solo una anomalía del oído se considere la forma más leve.^{54,55}

La amplia variabilidad fenotípica de las malformaciones craneofaciales ha contribuido al desafío de desarrollar un consenso para su clasificación. Aunque existen distintas clasificaciones clínicas del EFAV/OAVS, las más utilizadas son la OMENS (1991), que posteriormente se modificó a OMENS-Plus para incluir manifestaciones extracraneales, y la clasificación original de Pruzansky (1969). OMENS es el acrónimo de las siglas en inglés de las cinco principales manifestaciones del EFAV/OAVS: órbita, mandíbula, oreja (*ear*), nervio facial y tejidos blandos (*soft tissues*) y nos indica la gravedad de la malformación en su conjunto.^{44,52}

Posteriormente el sistema OMENS-Plus fue ilustrado en un sistema pictórico, diseñado por Gougoutas, para incorporarse de una manera más sencilla a la consulta clínica, ya que estas ilustraciones del espectro de cada malformación permiten al médico calificar la gravedad y asignar una puntuación de clasificación al encerrar en un círculo el diagrama apropiado para cada característica.⁵⁴

Como diagnóstico diferencial deben tomarse en cuenta síndromes que afectan también el macizo maxilofacial. Algunos de estos síndromes son: Treacher-Collins, Miller-Dieker, Townes-Brocks, síndrome CDH7, branquio-oto-renal, Parry-Romberg, entre otros.⁵²

Los pacientes con EFAV/OAVS pueden tener diferentes complicaciones debido a estas malformaciones, como obstrucción de las vías respiratorias, dificultad para alimentarse, maloclusión, discapacidad visual, trastornos auditivos, retrasos en el habla y el lenguaje y problemas de socialización. Por esta razón, los

pacientes requerirán un plan de tratamiento complejo, multidisciplinario y por etapas, así como un seguimiento cercano.^{54,56-60} **Cuadro 8**

Asesoramiento genético

El asesoramiento genético es un proceso de comunicación muy estrecho entre el paciente y el asesor. Implica poder ofrecer información verídica y actual al paciente y sus familiares.

Incluye información de la causa u origen de la enfermedad, los riesgos de repetición de la misma, que difiere entre el paciente, sus padres, hermanos y otros parientes, la evolución que puede ser progresiva o no, el pronóstico, los tratamientos existentes y los procesos de rehabilitación, así como la necesidad de apoyo psicológico para enfrentar la pérdida de tener un hijo sano, o de ser una persona sin problema.⁶¹

CONCLUSIONES

Las malformaciones congénitas son secundarias a fallas en el buen funcionamiento de diversos genes, ya sea por variantes en los mismos o por acción de teratógenos en la expresión de ellos. Las dos afecciones que más se desarrollaron en esta revisión, el labio y paladar hendidos y el espectro facio-aurículo-vertebral/espectro óculo-aurículo-vertebral, son especialmente secundarias a herencia multifactorial, en la que factores genéticos predisponen y factores ambientales precipitan; sin embargo existen entidades mendelianas que se acompañan de estas malformaciones pero muestran una pléyade de manifestaciones extracraneofaciales, llamadas entidades sindrómicas, que suelen ser secundarias a genes mendelianos, cuya expresión depende menos del medio ambiente y su herencia es diferente y en general de mayor riesgo. El complejo craneofacial se desarrolla como consecuencia de interacciones complejas y requiere una regulación precisa del movimiento celular,



Cuadro 8. Cronología de las evaluaciones e intervenciones en pacientes con espectro óculo-aurículo-vertebral

0-12 meses	12-36 meses	3-5 años	6-8 años	9-12 años	13-16 años	Mayores de 17 años
<p>Establecer diagnóstico</p> <p>Consejo genético: discutir riesgo de recurrencia (padres)</p> <p>Menores de un mes: tamiz visual</p> <p>Asimetría, hipoplasia</p> <p>¿Necesidad de cirugía?</p> <p>Evaluación auditiva:</p> <p>Menores de un mes: tamiz auditivo</p> <p>Menores de 3 meses: confirmación</p> <p>Menores de 6 meses: comenzar intervención</p> <p>Exploración por ortodoncia, elaborar plan de tratamiento</p> <p>Reparación de hendiduras faciales (labio/paladar)</p> <p>Colocar tubos de ventilación</p> <p>Menores de 6 meses: evaluar dificultades en alimentación y deglución</p> <p>Vigilar crecimiento, respiración, oclusión</p> <p>Buscar anomalías en V y VII pares craneales</p> <p>Primeras 48 horas de vida</p> <p>realizar tamiz cardiaco</p> <p>Solicitar ecocardiograma</p> <p>Solicitar ultrasonido renal</p> <p>Solicitar radiografías de columna vertebral, referir a ortopedia si es necesario</p> <p>Diagnósticos diferenciales</p> <p>Elaborar e informar el plan a corto y largo plazo</p>	<p>Evaluación auditiva</p> <p>Realización de tomografía computada de oídos y mastoides y en caso necesario resonancia magnética nuclear</p> <p>Evaluar: asimetría facial</p> <p>Reparación de hendiduras faciales (labio/paladar)</p> <p>18-36 meses: cierre de paladar duro</p> <p>Colocar tubos de ventilación</p> <p>Evaluar alimentación y crecimiento</p> <p>Menores de 2 años: evaluar el habla</p> <p>Considerar reconstrucción de tejidos blandos</p> <p>Solicitar polisomnografía para descartar apnea obstructiva del sueño</p> <p>Elaborar e informar el plan a corto y largo plazo</p> <p>Psicoterapia para tratar ansiedad familiar</p>	<p>Menores de 5 años: referir a exploración oftalmológica</p> <p>Cirugía de párpado</p> <p>Evaluación auditiva</p> <p>Revisar higiene oral</p> <p>Reparación de hendiduras faciales (labio/paladar)</p> <p>Colocar tubos de ventilación</p> <p>Valorar comunicación: terapia del habla y audiolgía</p> <p>Solicitar polisomnografía para descartar apnea obstructiva del sueño</p> <p>Valorar nutrición</p> <p>Preparación para ingreso a preescolar: apoyo, recursos</p> <p>Iniciar terapia psicológica para paciente</p>	<p>Explicación de las diferentes opciones de tratamiento estético de la microtrotia: reconstrucción o prótesis de oído externo</p> <p>Evaluación auditiva</p> <p>Solicitar tomografía computada si existe atresia auricular</p> <p>Contemplar cirugía para hipoplasia mandibular</p> <p>Evaluar simetría facial</p> <p>Revisar higiene oral</p> <p>Obtener registros de ortodoncia</p> <p>Evaluar crecimiento y lenguaje</p> <p>Tratar autoestima y preocupaciones con apoyo psicológico</p> <p>Evaluar síntomas de apnea obstructiva del sueño</p> <p>Coordinar tratamientos quirúrgicos, ortognático y de microtrotia</p>	<p>Evaluación auditiva</p> <p>Obtener registros de ortodoncia</p> <p>Evaluar oclusión</p> <p>Considerar injerto de grasa</p> <p>Evaluar crecimiento</p> <p>Valorar bienestar psicológico</p> <p>Evaluar síntomas de apnea obstructiva del sueño y procedimientos quirúrgicos para corregir</p>	<p>Evaluación auditiva</p> <p>Obtener registros de ortodoncia</p> <p>Revisar higiene oral</p> <p>Evaluar oclusión</p> <p>Considerar injerto de grasa</p> <p>Cirugía mandibular</p> <p>Valorar bienestar psicológico</p> <p>Evaluar síntomas de apnea obstructiva del sueño</p> <p>Considerar rinoplastia</p>	<p>Discutir riesgo de recurrencia (paciente)</p> <p>Evaluación auditiva</p> <p>Revisar higiene oral</p> <p>Evaluar oclusión</p> <p>Realizar aumento de tejidos blandos</p> <p>Cirugía mandibular</p> <p>Considerar injerto de grasa y microcirugía</p> <p>Valorar bienestar psicológico</p> <p>Evaluar síntomas de apnea obstructiva del sueño</p> <p>Elaborar e informar el plan de tratamiento final</p>

el crecimiento, el patrón y la diferenciación de los tejidos craneofaciales y la migración celular de las células neurales.

Es necesario que los pacientes sean evaluados por diferentes especialistas que se relacionan de una u otra manera en el estudio, diagnóstico, tratamiento o rehabilitación de los mismos. Deben tener evaluaciones y acompañamiento durante muchos años de su vida.

REFERENCIAS

1. Organización Mundial de la Salud. Trastornos congénitos. 2023. Recuperado de: <https://www.who.int/es/news-room/fact-sheets/detail/congenital-anomalies>.
2. García H. Major congenital malformations: the need for multidisciplinary management. *Rev Mex Pediatr*. 2018;85(3):81-82.
3. Geneti SA, Dimsu GG, Sori DA, Amente LD, Kurmane ZM. Prevalence and patterns of birth defects among newborns in southwestern Ethiopia: a retrospective study. *Pan Afr Med J* 2021; 40: 248. doi: 10.11604/pamj.2021.40.248.25286.
4. Día Mundial de los Defectos Congénitos: OPS pide asegurar la prevención y el tratamiento oportuno de las anomalías congénitas en las Américas. Paho.org. Available from: <https://www.paho.org/es/noticias/3-3-2022-dia-mundial-defectos-congenitos-ops-pide-asegurar-prevencion-tratamiento-oportuno>.
5. Los defectos congénitos causan hasta un 21% de las muertes de menores de 5 años en América Latina. Noticias ONU. 2020. Available from: <https://news.un.org/es/story/2020/03/1470491>.
6. Características de las defunciones registradas en México durante 2019. Instituto Nacional de Estadística y Geografía. Comunicado de prensa núm. 480/20.
7. Cordero DR, Brugmann S, Chu Y, Bajpai R, Jame M, Helms JA. Cranial neural crest cells on the move: their roles in craniofacial development. *Am J Med Genet A* 2011; 155A (2): 270-9. doi: 10.1002/ajmg.a.33702.
8. Siismets EM, Hatch NE. Cranial neural crest cells and their role in the pathogenesis of craniofacial anomalies and coronal craniosynostosis. *J Dev Biol* 2020; 8 (3): 18. doi: 10.3390/jdb8030018.
9. Dworkin S, Boglev Y, Owens H, Goldie SJ. The role of sonic Hedgehog in craniofacial patterning, morphogenesis and cranial neural crest survival. *J Dev Biol* 2016; 4 (3): 24. <https://doi.org/10.3390/jdb4030024>.
10. Gobierno de México. (2021). Sistema de Vigilancia Epidemiológica de Defectos del Tubo Neural y Craneofaciales Tercer Trimestre del 2021. de Secretaría de Salud y la Dirección General de Epidemiología Sitio web:<https://www.gob.mx/cms/uploads/attachment/file/673136/InformeTercerTrimestre2021DTNyDCF.pdf>.
11. Creuzet SE, Martinez S, Le Douarin NM. The cephalic neural crest exerts a critical effect on forebrain and midbrain development. *Proc Natl Acad Sci USA* 2006; 103 (38): 14033-8. <http://dx.doi.org/10.1073/pnas.0605899103>.
12. Abramyan J, Richman JM. Craniofacial development: discoveries made in the chicken embryo. *Int J Dev Biol* 2018; 62 (1-2-3): 97-107. <http://dx.doi.org/10.1387/ijdb.170321ja>.
13. Kuratani S, Kusakabe R, Hirasawa T. The neural crest and evolution of the head/trunk interface in vertebrates. *Dev Biol* 2018; 444: S60-6. <http://dx.doi.org/10.1016/j.ydbio.2018.01.017>.
14. Rojo DMT, Turpín JMI. Embriología, anatomía topográfica y anatomía quirúrgica de las regiones cérvico-faciales. Seorl.net. <https://seorl.net/PDF/cabeza%20cuello%20y%20plastica/121%20-%20EMBRIOLOG%C3%8DA,%20ANATOM%C3%8DA%20TOPOGR%C3%81FICA%20Y%20ANATOM%C3%8DA%20QUIR%C3%9ARGICA%20DE%20LAS%20REGIONES%20C%C3%89RVICO-FACIALES.pdf?boxtype=pdf&g=false&s=false&s2=false&r=wide>.
15. Alappat S, Zhang ZY, Chen YP. Msx homeobox gene family and craniofacial development. *Cell Res* 2003; 13 (6): 429-42. <http://dx.doi.org/10.1038/sj.cr.7290185>.
16. Roth DM, Bayona F, Baddam P, Graf D. Craniofacial development: neural crest in molecular embryology. *Head Neck Pathol* 2021; 15 (1): 1-15. doi: 10.1007/s12105-021-01301-z.
17. Tiwari S, Kulkarni A, Gupta A, Kothari P. Bilateral branchial arch anomaly: a rare case report. *Int Surg J* 2020; 7 (8): 2879. <http://dx.doi.org/10.18203/2349-2902.isj20203280>.
18. Palafox D, Ogando-Rivas E, Herrera-Rodríguez DL, Queipo G. Malformaciones craneofaciales. De las bases moleculares al tratamiento quirúrgico. *Rev Med Hosp Gen Méx* 2012; 75 (1): 50-59.
19. Johnston MC, Bronsky PT. Prenatal craniofacial development: new insights on normal and abnormal mechanisms. *Crit Rev Oral Biol* 1995; 6 (4): 368-422. <http://dx.doi.org/10.1177/10454411950060040601>.
20. Tirado-Pérez IS, Sequeda-Monterroza JF, Zarate-Vergara AC. Craneosinostosis: Revisión de literatura. *Rev Univ Salud* 2016; 18 (1): 182-189.
21. Parada C. Evolución y desarrollo facial: perspectiva molecular. *Univ Odontol* 2009; 28 (61): 75-85.
22. Deshpande AS, Goudy SL. Cellular and molecular mechanisms of cleft palate development: CLP Development. *Laryngoscope Investig Otolaryngol* 2019; 4 (1): 160-4. <http://dx.doi.org/10.1002/lio2.214>.
23. Navarrete-Hernández E, Canún-Serrano S, Valdés-Hernández J, Ae RP. Prevalencia de labio hendido con o sin paladar hendido en recién nacidos vivos. México. *Rev Mex Pediatr* 2008; 84 (3): 101-10.
24. Salud bucodental. Who.int. Available from: <https://www.who.int/es/news-room/fact-sheets/detail/oral-health>.



25. Palmero Picazo J, Rodríguez Gallegos MF. Labio y paladar hendido. Conceptos actuales. *Acta Médica Grupo Ángeles* 2019; 17 (4): 372-379.
26. Lombardo-Aburto E. La intervención del pediatra en el niño con labio y paladar hendido. *Acta Pediatr Méx* 2017; 38 (4): 267. <http://dx.doi.org/10.18233/apm-38no4pp267-2731435>.
27. Deshpande AS, Goudy SL. Cellular and molecular mechanisms of cleft palate development. *Laryngoscope Investig Otolaryngol* 2016; 1 (3): 49-56. <http://dx.doi.org/10.1002/lio2.21>.
28. Lema Knezevich RA, Godoy Cárdenas MJ, Rodríguez Barahona RE, Martínez Soto JE, Jadán Cumbe AM. Aproximación integradora a la etiología genética del labio y paladar hendido. *Arch Venez Farmacol Ter* 2019; 38 (2): 93-7.
29. Setó-Salvia N, Stanier P. Genetics of cleft lip and/or cleft palate: association with other common anomalies. *Eur J Med Genet* 2014; 57 (8): 381-93. <http://dx.doi.org/10.1016/j.ejmg.2014.04.00>.
30. Worley ML, Patel KG, Kilpatrick LA. Cleft lip and palate. *Clin Perinatol* 2018; 45 (4): 661-78. <http://dx.doi.org/10.1016/j.clp.2018.07.006>.
31. Leslie EJ, Marazita ML. Genetics of cleft lip and cleft palate. *Am J Med Genet C Semin Med Genet* 2013; 163C (4): 246-58. doi: 10.1002/ajmg.c.31381.
32. Mossey PA, Little J, Munger RG, Dixon MJ, Shaw WC. Cleft lip and palate. *Lancet* 2009; 374 (9703): 1773-85. doi: 10.1016/S0140-6736(09)60695-4.
33. Nasreddine G, El Hajj J, Ghassibe-Sabbagh M. Orofacial clefts embryology, classification, epidemiology, and genetics. *Mutat Res Rev Mutat Res* 2021; 787 (108373): 108373. <http://dx.doi.org/10.1016/j.mrrev.2021.108373>.
34. Suzuki K, Hu D, Bustos T, Zlotogora J, Richieri-Costa A, Helms JA, et al. Mutations of PVRL1, encoding a cell-cell adhesion molecule/herpesvirus receptor, in cleft lip/palate-ectodermal dysplasia. *Nat Genet* 2000; 25 (4): 427-30. <http://dx.doi.org/10.1038/78119>.
35. Leslie EJ, Carlson JC, Shaffer JR, Buxó CJ, Castilla EE, Christensen K, Deleyiannis FWB, Field LL, Hecht JT, Moreno L, Orioli IM, Padilla C, Vieira AR, Wehby GL, Feingold E, Weinberg SM, Murray JC, Marazita ML. Association studies of low-frequency coding variants in nonsyndromic cleft lip with or without cleft palate. *Am J Med Genet A* 2017; 173 (6): 1531-1538. doi: 10.1002/ajmg.a.38210.
36. Sánchez Peña MK, Galvis Aricapa JA. Anomalías dentales de los pacientes con labio y paladar hendido: revisión de la literatura. *Rev Nac Odontol* 2019; 15 (29): 1-17. <https://doi.org/10.16925/2357-4607.2020.01.04>.
37. Pons-Bonals A, Pons-Bonals L, Hidalgo-Martínez SM, Sosa-Ferreya CF. Estudio clínico-epidemiológico en niños con labio paladar hendido en un hospital de segundo nivel. *Bol Med Hosp Infant Mex* 2017; 74 (2): 107-121. <https://doi.org/10.1016/j.bmhix.2016.11.008>.
38. Amlani Girish N. Art and science of cleft lip and cleft palate repair. Jaypee Brothers Medical Publishers (P) Ltd. 2018. Capítulo 5. https://doi.org/10.5005/jp/books/13096_6.
39. Lozano C, Teodoro D. Factores de riesgo asociados a labio leporino y paladar hendido en neonatos en el hospital apoyo Iquitos, en el año 2015-2017, Loreto. Universidad de la Amazonía Peruana; 2018.
40. Bedon Rodriguez M, Villota Gonzales LG. Labio y paladar hendido: tendencias actuales en el manejo exitoso. *Arch Med (Manizales)* 2011; 12 (1): 107-19.
41. Yates D, Allareddy V, Caplin J, Yadav S, Markiewicz MR. An overview of timeline of interventions in the continuum of cleft lip and palate care. *Oral Maxillofac Surg Clin North Am.* 2020; 32 (2): 177-86. <http://dx.doi.org/10.1016/j.coms.2020.01.001>.
42. Murthy J. Burden of care: Management of cleft lip and palate. *Indian J Plast Surg* 2019; 52: 343-348. <http://dx.doi.org/10.1055/s-0039-3402353>.
43. Ashraf M, Aslam M. Timeline of management of cleft palate patient. *Surgical Atlas Cleft Palate Palatal Fistulae* 2022. https://doi.org/10.1007/978-981-15-8124-3_24.
44. Berraquero Delgado R, Redondo Alamillos M, Romance García A, Wucherpennig Gaminde B, Zarco Sánchez-Brunete A. Microsomía craneofacial: diagnóstico, clasificación clínica y planificación terapéutica. *Ortod Esp* 2018; 56 (1).
45. Spineli-Silva S, Sgardioli IC, Dos Santos AP, Bergamini LL, Monlleó IL, Fontes MIB, et al. Genomic imbalances in craneofacial microsomia. *Am J Med Genet C Semin Med Genet* 2020; 184 (4): 970-85. <http://dx.doi.org/10.1002/ajmg.c.31857>.
46. Munoz-Pedroza LA, Arenas-Sordo ML. Manifestaciones clínicas de 149 pacientes con espectro facio-aurículo-vertebral. *Acta Otorrinolaringol Esp* 2013; 64 (5): 359-62. <http://dx.doi.org/10.1016/j.otorri.2013.03.007>.
47. Arenas-Sordo ML, Cruz-Ugalde CI, Linares-Mendoza EP, Peñuelas-Romero JK, Aldape-Barríos BC. Clinical facial study of the parents of children with OAV (oculo-aurículo-vertebral) syndrome. Cases and controls. *Int J Otolaryngol Head Neck Surg* 2020; 9: 53-60. <https://doi.org/10.4236/ijohns.2020.92008>.
48. Cazenave L, Leiva N, Morovic CG. Síndrome de Goldenhar y microsomía hemifacial. Revisión de la literatura. *Odontol Sanmarquina* 2017; 20 (2): 79. <http://dx.doi.org/10.15381/os.v20i2.13935>.
49. Tingaud-Sequeira A, Trimouille A, Marlin S, López E, Berenguer M, Gherbi S, et al. Functional and genetic analyses of ZYG11B provide evidences for its involvement in OAVS. *Mol Genet Genomic Med* 2020; 8 (10): e1375. <http://dx.doi.org/10.1002/mgg3.1375>.
50. Nassereldine H, Zgheib H, Mobarak HA. Goldenhar syndrome: Case Report. *Clin Image Case Rep J* 2022; 4 (4): 230.
51. Schmitzer S, Burcel M, Dăscălescu D, Popteanu IC. Goldenhar syndrome - ophthalmologist's perspective.

- Rom J Ophthalmol 2018; 61 (2): 96-104. <http://dx.doi.org/10.22336/rjo.2018.15>.
52. Véliz S, Agurto P, Leiva N. Microsomía hemifacial. Revisión de la literatura. Rev Fac Odontol Univ Antioq 2016; 27 (2): 404-424. <http://dx.doi.org/10.17533/udea.rfo.v27n2a9>.
 53. Tingaud-Sequeira A, Trimouille A, Sagardoy T, Lacombe D, et al. Oculo-auriculo-vertebral spectrum: new genes and literature review on a complex disease. J Med Genet 2022; 59: 417-427. doi:10.1136/jmedgenet-2021-108219.
 54. Birgfeld CB, Luquetti DV, Gougoutas AJ, Bartlett SP, Low DW, Sie KY, et al. A phenotypic assessment tool for craniofacial microsomia. Plast Reconstr Surg 2011; 127 (1): 313-20. <http://dx.doi.org/10.1097/PRS.0b013e3181f95d15>.
 55. Barisic I, Odak L, Loane M, Garne E, Wellesley D, Calzolari E, et al. Prevalence, prenatal diagnosis and clinical features of oculo-auriculo-vertebral spectrum: a registry-based study in Europe. Eur J Hum Genet 2014; 22 (8): 1026-33. <http://dx.doi.org/10.1038/ejhg.2013.287>.
 56. Renkema, R, Caron C, Heike CL, Koudstaal MJ. A decade of clinical research on clinical characteristics, medical treatments, and surgical treatments for individuals with craniofacial microsomia: What have we learned? JPRAS 2022; 75; 6: 1781-1792. <https://doi.org/10.1016/j.bjps.2022.02.058>.
 57. Hopkins B, Dean K, Appachi S, Drake A. Craniofacial interventions in children. Otolaryngol Clin North America 2019; 52 (5): 903-922. <https://doi.org/10.1016/j.otc.2019.06.002>
 58. Singhal D, Tripathy K. Oculo auriculo vertebral spectrum. InStatPearls 2022. StatPearls Publishing.
 59. Chen J, Kanekar S. Imaging of congenital craniofacial anomalies and syndromes. Clin Perinatol 2022; 49 (3): 771-790. <https://doi.org/10.1016/j.clp.2022.04.005>.
 60. Caron C, Pluijmers B, Maas B, Klazen Y, et al. Obstructive sleep apnoea in craniofacial microsomia: analysis of 755 patients. Int J Oral Maxillofacial Surg 2017; 46 (10): P1330-1337. <https://doi.org/10.1016/j.ijom.2017.05.020>.
 61. Arenas-Sordo ML. Cap.14 Asesoramiento genético. Gutierrez-Tinajero DJ, Arenas-Sordo ML. Genética y audiología. Fundamentos clínicos y rehabilitación del paciente con trastornos auditivos de origen genético. México: Trillas, 2012: 131-134.



<https://doi.org/10.24245/aorl.v68i3.9090>

Hipoacusia súbita como manifestación inicial de malformación de Arnold-Chiari tipo I

Sudden hearing loss as an initial manifestation of Arnold-Chiari type I malformation.

María Fernanda Ochoa Chávez,¹ Natalia Camargo Vela,² Eric de Jesús Montes Olave,³ José María Ponce Puerto,⁴ Juan Carlos Cisneros Lesser⁵

Resumen

ANTECEDENTES: La hipoacusia súbita consiste en la pérdida auditiva mayor a 30 decibeles instaurada en un tiempo menor a 72 horas, con afectación mínima de tres frecuencias consecutivas. La causa es multifactorial y habitualmente es idiopática; sin embargo, las principales causas son infecciones virales (virus de la familia *Herpesviridae*), vasculares y la resonancia magnética está universalmente indicada para descartar enfermedad retrococlear. Actualmente el tratamiento se basa en esteroides, sistémicos o intratimpánicos, antes de las tres semanas de evolución.

CASO CLÍNICO: Paciente femenina de 57 años que manifestó hipoacusia súbita izquierda asociada con acúfeno ipsilateral, vértigo y mareo. A la exploración física se documentó hipoacusia neurosensorial por acumetría y nistagmo vertical con fase rápida hacia abajo en la exploración otoneurológica. En la resonancia magnética se visualizó una herniación de las amígdalas cerebelosas por el agujero magno (malformación de Arnold-Chiari tipo I). Se indicó tratamiento con esteroides sistémicos e intratimpánicos, con lo que tuvo nula mejoría, por lo que se indicó seguimiento y rehabilitación otovestibular.

CONCLUSIONES: La hipoacusia por malformación de Chiari tipo I es poco frecuente, aun menos de manera aislada o inicial. La extensión de la resonancia magnética realizada en el estudio de hipoacusias súbitas podría ser una medida eficaz para descartar esta enfermedad.

PALABRAS CLAVE: Hipoacusia súbita; Hipoacusia neurosensorial; malformación de Arnold-Chiari; resonancia magnética.

Abstract

BACKGROUND: A sudden hearing loss is defined as an auditory loss greater than 30 decibels over at least three contiguous frequencies, within a 72-hour period. It has different aetiologies, although it is often considered idiopathic. The viral aetiology (caused by viruses of the *Herpesviridae* family) and the vascular are the most common. As part of the diagnostic process, a magnetic resonance is performed in all cases of sudden hearing loss to rule out retrocochlear disease. Currently, the use of systemic or intratympanic steroids during the first three weeks of onset is the basis of treatment.

CLINICAL CASE: A 57-year-old female patient with left ear sudden hearing loss with associated tinnitus, vertigo, and dizziness. On physical examination, she was found to have unilateral sensorineural hearing loss, determined by pure-tone audiometry, as well as a vertical, down-beating nystagmus observed during otoneurologic exploration. Magnetic resonance showed a significant herniation of the cerebellum tonsils through the foramen magnum (compatible with an Arnold-Chiari type I malformation). Systemic and intratympanic steroids were prescribed without success, so management aimed at rehabilitation and close monitoring.

¹ Residente de Otorrinolaringología y Cirugía de Cabeza y Cuello, Instituto Nacional de Rehabilitación Luis Guillermo Ibarra Ibarra, Ciudad de México, México.

² Médico adscrito al Servicio de Otorrinolaringología y Cirugía de Cabeza y Cuello, Centro Médico Nacional 20 de Noviembre, Instituto de Seguridad y Servicios Sociales de los Trabajadores del Estado, Ciudad de México, México.

³ Otorrinolaringología, Otolología, Neurotología y Cirugía de Base de Cráneo, Hospital Ángeles Chihuahua, Chihuahua, México.

⁴ Médico pasante del servicio social en Otorrinolaringología y Cirugía de Cabeza y Cuello, Instituto Nacional de Enfermedades Respiratorias Ismael Cosío Villegas, Ciudad de México, México.

⁵ Doctor en Ciencias de la Salud. Otorrinolaringología, Otolología, Neurotología y Cirugía de Base de Cráneo, Hospital Ángeles Pedregal, Ciudad de México, México.

Recibido: 20 de julio 2023

Aceptado: 8 de agosto 2023

Correspondencia

José María Ponce Puerto
josemaponcepuerto@hotmail.com

Este artículo debe citarse como: Ochoa-Chávez MF, Camargo-Vela N, Montes-Olave EJ, Ponce-Puerto JM, Cisneros-Lesser JC. Hipoacusia súbita como manifestación inicial de malformación de Arnold-Chiari tipo I. An Orl Mex 2023; 68 (3): 139-146.

CONCLUSIONS: Sudden hearing loss secondary to an Arnold-Chiari type 1 malformation is infrequent, especially as an isolated or initial symptom. The inferior extension of the magnetic resonance performed as part of the diagnostic algorithm of sudden hearing loss, to evaluate the cerebellum tonsils, may be an effective measure to rule out this condition in such patients.

KEYWORDS: Hearing loss, sudden; Hearing loss, sensorineural; Arnold-Chiari malformation; Magnetic resonance spectroscopy.

ANTECEDENTES

La hipoacusia súbita es un síndrome caracterizado por la pérdida repentina de la audición, ya sea en uno o ambos oídos. Por definición, esta pérdida es de origen neurosensorial y ocurre dentro de una ventana de 72 horas, consistente con disminución de la audición de 30 decibeles que afecta al menos a tres frecuencias consecutivas.^{1,2}

La hipoacusia súbita puede estar causada por una inmensa variedad de causas; sin embargo, se estima que el 90% de los casos serán idiopáticos, es decir, no se encontrará una causa determinada.¹

La evaluación de la hipoacusia súbita deberá enfocarse en excluir las causas conocidas de dicho síndrome, especialmente condiciones que requieran un manejo específico. En general, la bibliografía agrupa las causas en infecciosas, neoplásicas, traumáticas, ototóxicas, inmunológicas, vasculares, del desarrollo, psicogénicas e idiopáticas.¹

De las causas conocidas, las más urgentes a descartar son: schwannoma vestibular (neurinoma del acústico), accidente cerebrovascular,

neoplasias malignas, medicamentos ototóxicos y trauma acústico.^{1,3}

Las principales teorías que intentan explicar la fisiopatología de los casos de hipoacusia súbita neurosensorial clasificada como idiopática incluyen infección viral, oclusión vascular de los vasos encargados de la irrigación coclear, ruptura intracoclear y autoinmunidad. La neuritis viral se ha señalado como la causa más común de hipoacusia súbita neurosensorial idiopática.^{1,2,4}

La resonancia magnética es el patrón de referencia en el contexto de un paciente con hipoacusia súbita, ya que es la prueba con mayor rendimiento diagnóstico ante la sospecha de enfermedad retrococlear, aunque la tasa global de anomalías en la resonancia magnética que están directamente relacionadas con la hipoacusia súbita varía entre el 4.4 y el 13.75%.¹

Actualmente el tratamiento inicial consiste en corticosteroides orales, idealmente dentro de las primeras dos semanas a partir de la aparición de los síntomas, debido a que éstos son una de las pocas opciones terapéuticas cuya eficacia está demostrada en ensayos clínicos. El tratamiento con corticosteroides parece ofrecer la mayor recuperación en las primeras dos semanas, con



poco beneficio después de 4 a 6 semanas. Para obtener resultados óptimos del tratamiento, la dosis recomendada de prednisona oral es de 1 mg/kg al día en una dosis única (no dividida), con una dosis máxima habitual de 60 mg al día y duración del tratamiento de 10 a 14 días. De manera alternativa, puede optarse por tratamiento con esteroides intratimpánicos, que han demostrado eficacia similar a los esteroides sistémicos en el manejo inicial de la pérdida de audición súbita.^{1,2,4}

Además de la terapia esteroidea, ya sea oral o intratimpánica, puede ofrecerse también oxigenoterapia hiperbárica combinada con los esteroides como tratamiento inicial de la hipoacusia o como terapia de rescate.^{1,2}

Para definir si existió recuperación auditiva tras un episodio de hipoacusia súbita, utilizamos los criterios de recuperación de Siegel, en los que se define una recuperación completa si se obtiene un promedio de tonos puros (PTA) final menor de 25 dB; mejoría parcial si existe una ganancia mayor de 15 dB pero un PTA final entre 25 y 45 dB; mejoría leve si existe una ganancia mayor a 15 dB pero con un PTA final mayor de 45 dB y ausencia de mejoría si la ganancia fue menor de 15 dB.^{1,4}

CASO CLÍNICO

Paciente femenina de 57 años de edad, sin antecedentes patológicos agregados, que 26 días antes de su valoración manifestó hipoacusia izquierda de inicio súbito, asociada con acúfeno ipsilateral de tono agudo, predominantemente al despertar del sueño. Además, manifestó mareo y vértigo de segundos de duración, sin desencadenantes identificados, durante 8 días, ambos síntomas de alivio espontáneo. Acudió con el médico general 5 días después de sus síntomas iniciales, quien indicó tratamiento con gotas óticas y cinarizina sin mejoría, por lo que acudió con un otorrinolaringólogo quien solicitó

un estudio audiológico, con el que diagnosticó hipoacusia no especificada e indicó tratamiento con cinarizina, pentoxifilina, dexametasona/clorfenamina y dos dosis intramusculares de betametasona con lidocaína, sin alivio de los síntomas, por lo que la paciente acudió por iniciativa propia a nuestro instituto para valoración.

A su llegada al servicio de urgencias, la paciente refirió no tener cambios en la audición y con persistencia del acúfeno, de tono agudo, que no interfería con la audición. Negó nuevos episodios de vértigo en las últimas tres semanas.

A la exploración física se encontró a la paciente de edad aparente similar a la cronológica, con actitud de hipoacusia superficial, de predominio izquierdo, consciente y orientada, cooperadora. La otoscopia bilateral, rinoscopia anterior, el cuello, la cavidad oral y la orofaringe se encontraron sin alteraciones. Se realizó acúmetría con diapasones de 256, 512 y 1024 Hz, en la que se obtuvo una prueba de Weber con lateralización a la derecha en las 3 frecuencias, prueba de Rinné no captante de lado izquierdo en las 3 frecuencias, y positiva de lado derecho en las 3 frecuencias.

La audiometría evidenció hipoacusia neurosensorial superficial derecha con promedio de tonos audibles (PTA) de 24 dB e hipoacusia neurosensorial profunda izquierda con PTA de 80 dB (**Figura 1**). La logaudiometría con máxima discriminación fonémica del 100% a 45 dB en el oído derecho y del 20% a 110 dB en el oído izquierdo.

En la exploración otoneurológica se documentó, además, un nistagmo espontáneo vertical con fases rápidas hacia abajo (*downbeat*), no fatigable y sin latencia; prueba de impulso cefálico (*head thrust*) con sacadas correctivas a la derecha con tracción cefálica hacia la derecha. A la maniobra con cabeza colgante se observó nistagmo *downbeat* sin latencia y no fatigable, ausente

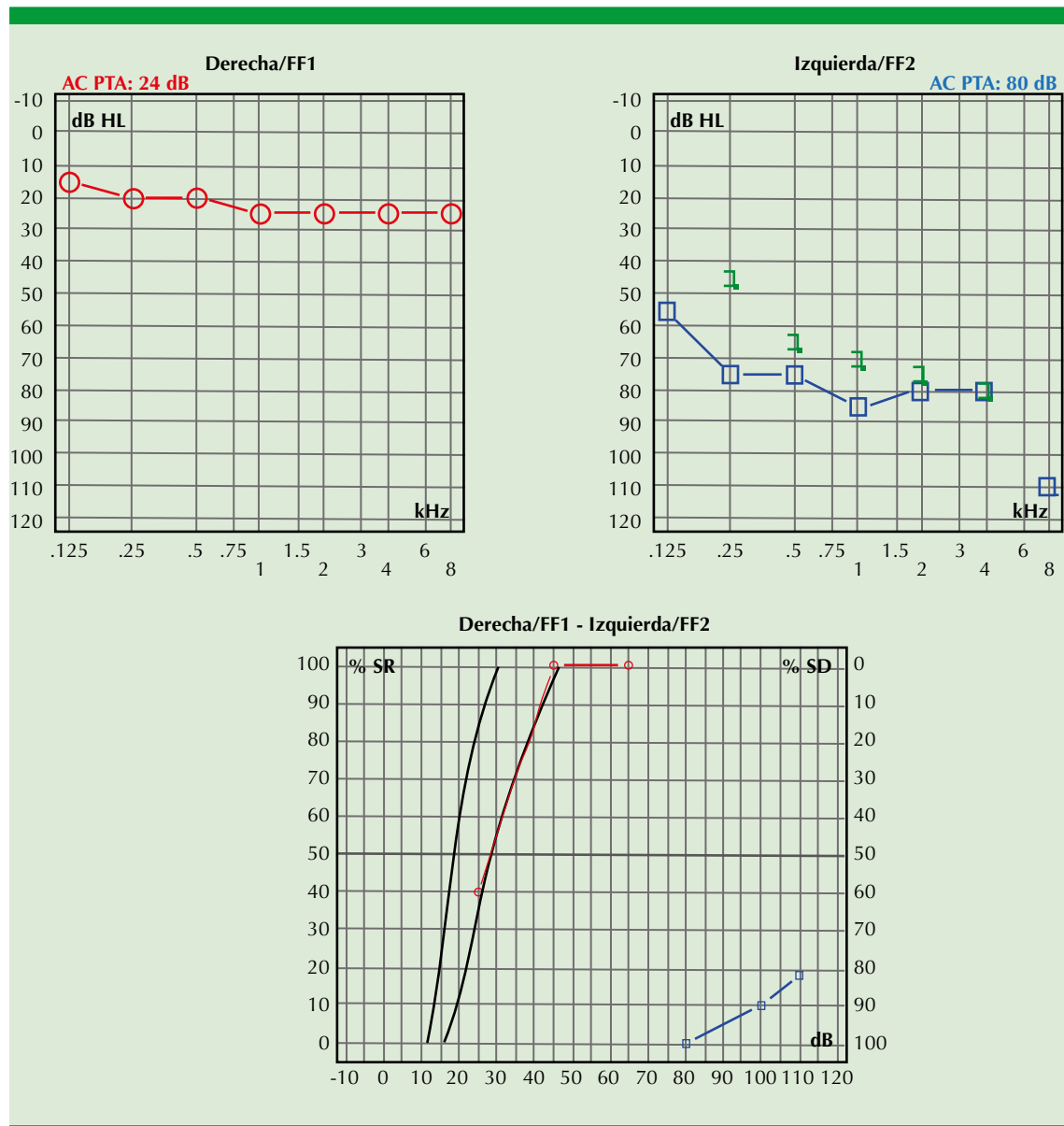


Figura 1. Audiometría tonal con logaudiometría inicial.

con otras maniobras posicionales, prueba de Fukuda-Unterberger con lateralización a la derecha, prueba de Babinsky-Weil con inestabilidad, prueba de Romberg negativa, y no se observaron disimetrías ni disdiadococinesias.

Como diagnóstico inicial se consideró hipoacusia súbita izquierda y se inició tratamiento con prednisona vía oral a dosis de 1 mg/kg al día durante 10 días con un esquema de reducción de dosis de 10 mg cada tercer día, así como 10



sesiones con cámara hiperbárica de 60 minutos cada una, a 2 atmósferas. A su revaloración a los 10 días la paciente no mostró ganancia auditiva, por lo que se decidió iniciar infiltraciones intratimpánicas con dexametasona 4 mg/mL cada 24 horas durante 5 dosis.

Debido a los hallazgos en la exploración otoneurológica y como parte del abordaje de hipoacusia súbita, se le realizó una resonancia magnética de cráneo con atención al ángulo pontocerebeloso y la fosa posterior, en la que se descartó enfermedad retrococlear; sin embargo, se documentó una herniación de las amígdalas cerebelosas de 7 mm a través del agujero magno (**Figura 2**), hallazgo consistente con el diagnóstico de malformación de Arnold-Chiari tipo I. Se interconsultó con Neurocirugía sobre el abordaje terapéutico del mismo; debido a que no era apta a tratamiento quirúrgico, se mantiene el seguimiento por dicho servicio hasta la fecha.

Su audiometría final mostró nula recuperación de acuerdo con los criterios de Siegel (**Figura 3**).

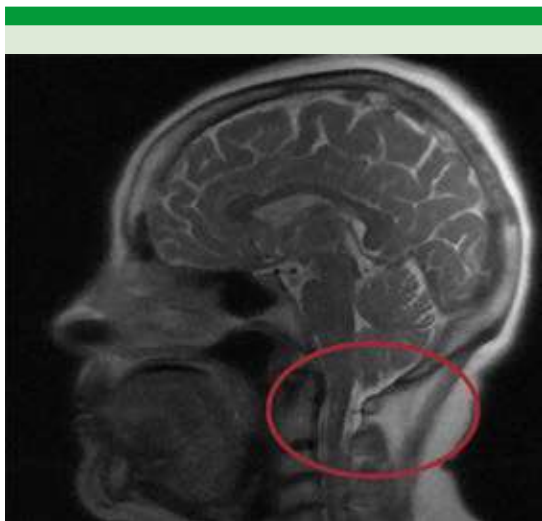

Figura 2. Corte sagital de resonancia magnética en T2 donde se observa herniación de las amígdalas cerebelosas de 7 mm.

ra 3). Se envió a la paciente a seguimiento por el servicio de Audiología y Otoneurología para establecer un plan de rehabilitación vestibular y adaptar un auxiliar auditivo, considerando uno para pérdida profunda o de tipo Cros, según las preferencias de la paciente.

DISCUSIÓN

Las malformaciones de Chiari son un grupo de anomalías del desarrollo del rombencéfalo y la médula espinal que se caracterizan por la herniación del contenido de la fosa craneal posterior en sentido caudal a través del foramen magnum hacia la columna cervical superior. Estos pacientes pueden manifestar síntomas relacionados con el sistema vestibular, como ataxia, nistagmo o vértigo.³

La malformación de Chiari puede dividirse en dos formas: tipos I y II. El tipo I de Chiari es más común, la aparición de los síntomas suele retrasarse hasta la edad de 25 a 35 años y los individuos afectados suelen manifestar síntomas neurológicos sutiles, que no se asocian con otros defectos del desarrollo.⁵

El diagnóstico se establece mediante una tomografía computada (TC) o una resonancia magnética nuclear (RMN) reconstruida en el plano sagital, que puede demostrar una deformación de las amígdalas cerebelosas de más de 5 mm caudalmente a través del foramen magnum.⁶

Con estos criterios, se trata de un hallazgo incidental relativamente frecuente en la resonancia magnética nuclear y se observa en alrededor del 3.6% de los individuos, la mayoría asintomáticos.⁶

La malformación de Chiari tipo II se manifiesta en los primeros meses debido a la hidrocefalia asociada y a otras malformaciones del sistema nervioso central, como el meningocele.³

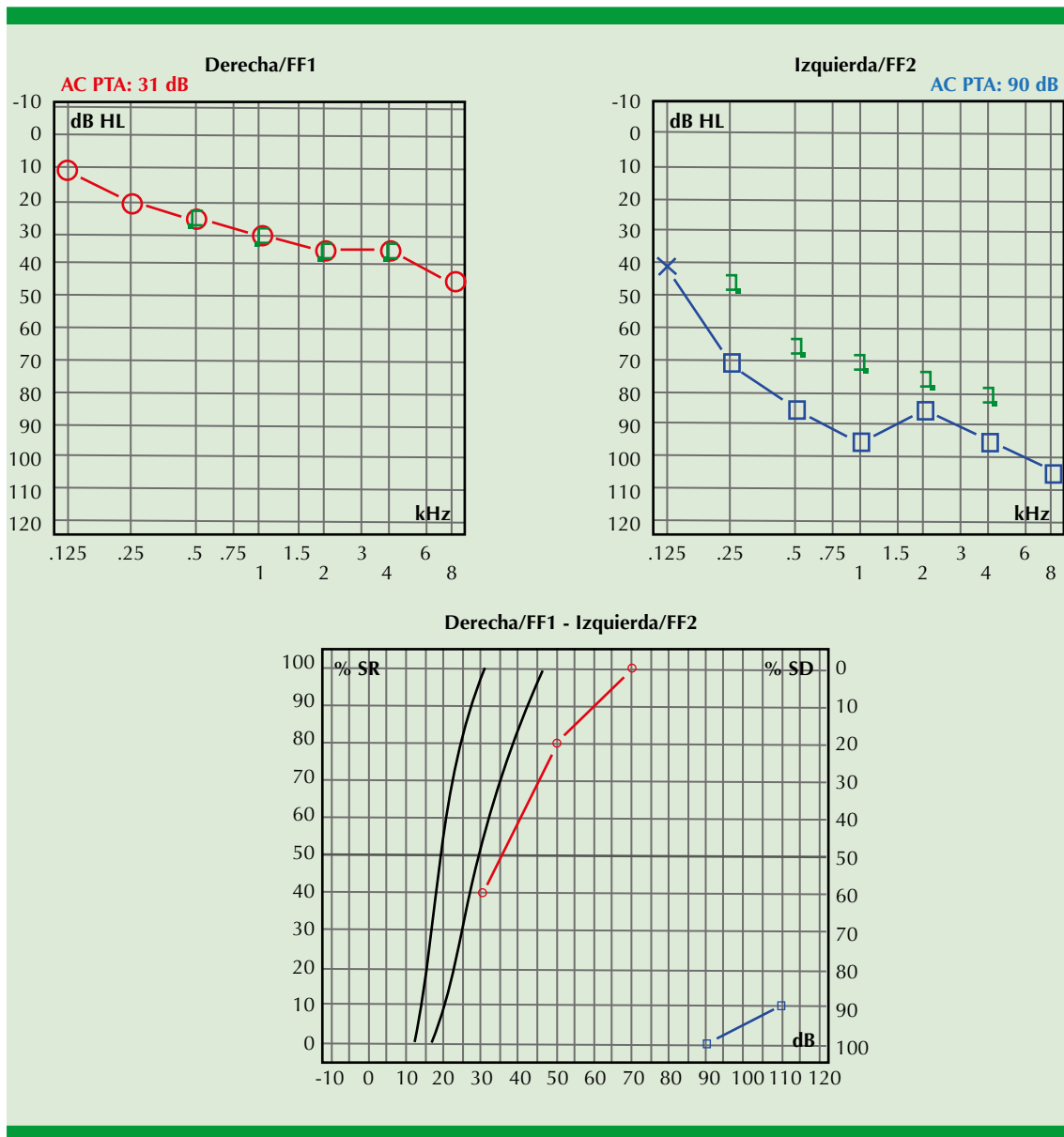


Figura 3. Audiometría tonal con logaudiometría de seguimiento, posterior a tratamiento.

Los síntomas clásicos de manifestación de la malformación de Chiari tipo I incluyen debilidad en las extremidades superiores, pérdida sensorial y dolor; sin embargo, la manifestación más frecuente es la cefalea occipital que se exagera con la actividad física o maniobras de Valsalva, como toser, estornudar, agacharse o levantar

objetos.^{3,6,7} La ataxia se registra en el 24 al 49% de los pacientes y el vértigo es mucho menos frecuente, entre el 8 y el 18%.⁸

No ha podido correlacionarse el grado de herniación de las amígdalas cerebelosas con la gravedad de la clínica. Sin embargo, se ha



asociado la siringomielia y la subsecuente aparición de un syrinx, con mayor prevalencia de secuelas neurológicas y peor pronóstico.⁸ En nuestro caso, no se documentó siringomielia o syrinx en la resonancia magnética nuclear, característica compartida con otros casos de hipoacusia neurosensorial súbita secundaria a malformación de Chiari tipo I consultados; no obstante, se necesitan más estudios para establecer una relación entre los dos fenómenos. En cuanto a las manifestaciones audiovestibulares, la más frecuente es la inestabilidad (49%), seguida del vértigo (18%), el nistagmo (15%) y la hipoacusia súbita neurosensorial (15%).^{3,8} Del nistagmo, el más común parece ser el horizontal (74%), seguido del vertical hacia abajo (18%).³ En algunos estudios no se caracteriza el tipo de nistagmo (horizontal, vertical hacia abajo o vertical hacia arriba) objetivado en los pacientes. Otras causas del nistagmo vertical hacia abajo o *downbeat* son las enfermedades neurodegenerativas y vasculares del cerebelo o el tronco cerebral, tumores y traumatismos; sin embargo, cerca del 40% de los casos son idiopáticos.^{9,10} De igual forma, no todos los artículos comunican la lateralidad de la hipoacusia, aunque parece que la hipoacusia bilateral es más prevalente que la unilateral (44 vs 30%). Otras manifestaciones audiovestibulares son los acúfenos (11%), la plenitud ótica (10%) y la hiperacusia (1%).^{3,7,11}

Existe una teoría etiológica entre la hipoacusia súbita y la malformación de Chiari tipo I, la cual apoya que existe un daño isquémico al nervio coclear y vestibular que puede ocurrir como resultado de un trastorno de la microcirculación debido a la compresión de la arteria cerebelar posteroinferior y daño coclear de la transmisión de la presión elevada del líquido cefalorraquídeo debido a una anomalía del acueducto coclear.⁸

Tubbs y su grupo recopilaron dos casos de hipoacusia súbita secundaria a malformación de Chiari tipo I como síntoma inicial o único.⁸

Entre las series de casos publicadas por Guerra Jiménez y su grupo y Rydell y colaboradores, únicamente se reportan dos casos de hipoacusia súbita como síntoma inicial de una malformación de Chiari tipo I.^{3,5} De los casos mencionados anteriormente, solo uno está descrito en un paciente adulto, lo que hace la manifestación clínica de nuestro caso aún más atípica.

Se han reportado algunos casos de pacientes adultos con malformación de Chiari tipo I cuyos síntomas consisten únicamente en vértigo e hipoacusia neurosensorial.^{3,5,8,12} Sin embargo, en todos estos casos se reporta el vértigo como el síntoma principal y la hipoacusia como síntoma secundario, de igual manera, se reporta antecedente de cefaleas y otros síntomas más clásicos de malformación de Chiari tipo 1 desde la infancia.^{3,5,8,12} Esto contrasta con nuestro caso clínico, en el que la paciente no refirió síntomas típicamente relacionados con malformación de Chiari tipo 1 en la infancia y acudió a consulta por hipoacusia, siendo el vértigo y el nistagmo hallazgos en el interrogatorio y la exploración física.

Los pacientes con malformación de Chiari tipo I también pueden acudir al otorrinolaringólogo con disfagia, disfonía o tos secundaria a aspiración debido a la afectación de los nervios craneales inferiores (CN IX a CN XII).^{3,7,8} Aunque puede intervenir quirúrgicamente para tratar estos síntomas, aproximadamente un tercio de los pacientes no experimenta ningún cambio en los síntomas después de la cirugía.^{11,13}

CONCLUSIONES

Aunque ya se ha documentado una relación entre la hipoacusia súbita y la malformación de Arnold-Chiari tipo I, no se trata de la manifestación más frecuente de este síndrome, por el contrario, únicamente se reporta de forma ocasional. Por tanto, consideramos pertinente retomar la recomendación ya mencionada en

bibliografía previa de extender la resonancia magnética nuclear hasta las tonsilas cerebelosas y la base del cráneo en el abordaje de pacientes con hipoacusia súbita, para poder descartar la existencia de descenso tonsilar como posible causa, especialmente en presencia de datos clínicos que sugieran un origen central.

Se reporta en la bibliografía buen pronóstico de los pacientes con hipoacusia súbita asociada con la malformación de Arnold-Chiari tipo I, sobre todo después del tratamiento quirúrgico. Sin embargo, en el caso de nuestra paciente, el pronóstico fue poco favorable, sin alcanzar la recuperación de la función auditiva.

REFERENCIAS

1. Chandrasekhar S, Tsai-Do B, Schwartz S, Bontempo L, Faucett E, Finestone S, et al. Clinical practice guideline: Sudden hearing loss (update). *Otolaryngol Head Neck Surg* 2019; 161 (IS): S1-S45. doi: 10.1177/0194599819859885.
2. Muñoz-Proto F, Carnevale C, Bejerano-Panadés N, Ferran L, Mas-Mercant S, Sarría-Echegaray P. Manejo de hipoacusia neurosensorial súbita en atención primaria. *Semergen* 2014; 40 (3): 149-154.
3. Guerra-Jiménez G, Mazón-Gutiérrez A, Marco-de-Lucas E, Valle-San-Román N, Martín-Laez R, Morales-Angulo C. Manifestaciones audiovestibulares en la malformación de Chiari tipo I. Serie de casos y revisión bibliográfica. *Acta Otorrinolaringol Esp* 2014; 66 (1): 28-35. <https://doi.org/10.1016/j.otorri.2014.05.002>.
4. Siegel L-G. The treatment of idiopathic sudden sensorineural hearing loss. *Otolaryngol Clin North Am* 1975; 8 (2): 467-473. [https://doi.org/10.1016/S0030-6665\(20\)32783-3](https://doi.org/10.1016/S0030-6665(20)32783-3).
5. Rydell R, Pulec J. Arnold-Chiari malformation. *Arch Otolaryng* 1974; 94 (1): 8-12. doi: 10.1001/archotol.1971.00770070044002.
6. Haktanir A, Yücedağ F, Kaçar E, Ulu S, Ali-Gültekin M, Bucak A. Association of Chiari I malformation and cerebellar ectopia with sensorineural hearing loss. *J Craniofacial Surg* 2013; 24 (4): 1153-1155. doi: 10.1097/SCS.0b013e318293f840.
7. Machado A, Dias J, Silva A, Meireles A. Chiari type 1 malformation: An unusual cause of tinnitus. *Int Tinnitus J* 2023; 27 (1): 06-09.
8. Tubbs R, Turgut M, Oakes W. The Chiari malformations. 2a ed. Suiza: Springer; 2020: 387-389.
9. Cantillano P, García K, Olmedo D, Délano R. Nistagmo vertical hacia abajo. *Rev Otorrinolaringol Cir Cabeza Cuello* 2019; 79 (3): 329-335. <http://dx.doi.org/10.4067/S0718-48162019000300329>.
10. Wagner J, Glaser M, Brandt T, Strupp M. Downbeat nystagmus: aetiology and comorbidity in 117 patients. *J Neurol Neurosurg Psychiatry* 2008; 79: 672-677. doi: 10.1136/jnnp.2007.126284.
11. Prashanth P, Anu-Sara A, Devika V, Annika-Mariam S, Shanthala S, Ramadevi S. Audio-vestibular findings in an adult with Arnold-Chiari malformation. *J Hear Sci* 2020; 10 (4): 85-90. <https://doi.org/10.17430/JHS.2020.10.4.8>.
12. Sivakanthan S, Goldhagen C, Danner S, Agazzi S. Hearing loss and Chiari malformation: A clinical pearl. *Clin Neurol Neurosurg* 2014; 122: 20-22. <https://doi.org/10.1016/j.clineuro.2014.04.007>.
13. Johnson GD, Harbaugh RE, Lenz SB. Surgical decompression of Chiari I malformation for isolated progressive sensorineural hearing loss. *Am J Otol* 1994; 15 (5): 634-638.



<https://doi.org/10.24245/aorl.v68i3.8904>

Hemangioma labial, cómo lo resolvimos

Lip hemangioma, how did we solve it.

Julio Casas Ocando,¹ Alfonso López Vázquez,² Jhoan Rincón³

Resumen

ANTECEDENTES: El hemangioma es el tumor benigno más común en la infancia y la adolescencia; es más frecuente en mujeres, afecta el área de la cabeza y el cuello (60%); es menos frecuente en la cavidad oral, se localiza en los labios, la lengua y la mucosa bucal; de coloración rojo fuerte o rojo azulado, tamaño variable, cambia de color a la digitopresión, es de crecimiento lento y la punción es diagnóstica. El alivio espontáneo ocurre en un 50% de los casos y el 90% de las lesiones se curan antes de la edad de 9 años. La complicación más frecuente es úlcera con o sin infección en el 20% de los casos. Los tratamientos incluyen compresión mecánica, corticosteroides, embolización, láser, criocirugía y electrocoagulación; la cicatriz es la complicación más frecuente secundaria al tratamiento.

CASO CLÍNICO: Paciente femenina de 25 años, con lesión azulada en la comisura labial derecha que se extendía a la mucosa del carrillo, no dolorosa, de crecimiento lento, sin limitación a la apertura bucal. Se le realizó embolización selectiva y luego clip arterial en un segundo tiempo, ambos procedimientos sin éxito, por lo que planteamos tratamiento con radiofrecuencia (Coblator).

CONCLUSIONES: La coblación logra la ablación, resección y coagulación de tejidos blandos, además de hemostasia de vasos sanguíneos, con resultado estético y funcional satisfactorio.

PALABRAS CLAVE: Hemangioma; tumor benigno de cabeza y cuello; criocirugía; electrocoagulación.

Abstract

BACKGROUND: The most common benign tumor in childhood and adolescence is the hemangioma, it is more frequent in the female sex, in the head and neck area (60%), less frequent in the oral cavity, located on the lips, tongue, buccal mucosa; of red or bluish red color, variable size, changes color to digital pressure, slow growth, and the puncture is diagnostic. Spontaneous resolution occurs in 50%, and 90% of lesions resolve before nine years of age. The most frequent complication is ulcer with or without infection in 20% of cases. Treatments include mechanical compression, corticosteroids, embolization, laser therapy, cryosurgery, and electrocoagulation; the scar is the most frequent complication secondary to treatment.

CLINICAL CASE: A 25-year-old female patient with a bluish lesion in the right labial commissure extending to the mucosa of the cheek, non-painful, slow-growing, without limitation to the mouth opening, selective embolization was performed, and then arterial clipping in a second time. Both procedures were unsuccessful, so we proposed treatment with radiofrequency (Coblator).

CONCLUSIONS: Coblation achieves ablation, resection, and coagulation of soft tissues, in addition to hemostasis of blood vessels, obtaining satisfactory aesthetic and functional results for the patient.

KEYWORDS: Hemangioma; Benign head and neck tumor; Cryosurgery; Electrocoagulation.

¹ Otorrinolaringólogo.

² Cirujano plástico.

Hospital Real San José Valle Real, Guadalajara, Jalisco, México.

³ Cirujano maxilofacial, Unidad de Cirugía Maxilofacial, Guadalajara, Jalisco, México.

Recibido: 23 de mayo 2023

Aceptado: 10 de agosto 2023

Correspondencia

Julio Casas Ocando
jcasasve2006@hotmail.com

Este artículo debe citarse como:

Casas-Ocando J, López-Vázquez A, Rincón J. Hemangioma labial, cómo lo resolvimos. An Orl Mex 2023; 68 (3): 147-155.

ANTECEDENTES

En recién nacidos, niños y adolescentes el hemangioma es el tumor benigno vascular más frecuente; sin embargo, también se manifiesta en la edad adulta.¹ Se caracteriza por tres etapas: 1) proliferación de células endoteliales, 2) crecimiento rápido y 3) involución espontánea.² En el 60% de los casos afecta la cabeza y el cuello^{1,2} como lesión única, es menos frecuente en la cavidad oral, identificado en los labios, la lengua, la mucosa bucal, el paladar y las encías, con alivio espontáneo en un 50% de los casos.^{2,3} Antes de los primeros 9 años de vida desaparece el 90% de las lesiones;² el pronóstico no depende del tamaño ni de la localización del tumor y debe mantenerse conducta expectante antes de tratar la lesión. Es tres veces más frecuente en mujeres que en hombres.²

La lesión puede ser única o lobulada, pequeña o grande, blanda, rojiza o violácea, a veces descolorida, sésil o pediculada, cuya forma puede ser macular, papular, nodular o ser tumor de consistencia fibrosa o elástica. Según la profundidad donde se encuentren en el tejido se denominan: hemangioma capilar (superficial), hemangioma cavernoso (profundo) y hemangioma capilar venoso o compuesto (mixto).² Puede haber limitación funcional en los labios (dificultan la alimentación, salivación persistente y dificultad en la mordida)^{1,4,5} cuando el hemangioma es grande o se complica. La úlcera con o sin infección es la complicación más frecuente en el 20% de los casos² y está presente en la fase de proliferación, en áreas expuestas a traumatismos, perdiéndose la anatomía del labio.

En vista de su baja incidencia, su manejo es discutible, de difícil predictibilidad y no existen estudios con distribución al azar que avalen las distintas opciones terapéuticas, por tanto, existen dos alternativas de tratamiento: expectante y tratamiento médico o quirúrgico.⁶

En 1938 se publicó en Lancet un artículo sobre la evolución natural del hemangioma por Lister y Camb, donde el principio de espera vigilada (*watchful waiting*) era defendido por éstos.⁷ La actitud expectante era cuestionada por los críticos, quienes alegaban que después de llegar a su máxima involución, en hemangiomas pequeños y de crecimiento lento,⁶ alrededor de un 25% de éstos mostraban deformidad significativa.

La terapéutica inicial para tratar esta lesión considerada por algunos autores es la monoterapia con corticosteroides (prednisona, prednisolona, dexametasona).¹ Se descubrió su efecto por accidente hace más de 30 años en un niño con trombocitopenia, quien tuvo una rápida involución del hemangioma posterior al tratamiento.⁸

El mecanismo de acción aún se desconoce, pero se cree que ocurre inhibición de la angiogénesis, incremento de mastocitos y citocinas,⁹ aumento de la vasoconstricción e interferencia hormonal.^{6,9} Hasan y su grupo¹⁰ investigaron los efectos *in vitro* de varios corticosteroides en modelo de hemangioma y determinaron que ni el factor de crecimiento endotelial vascular (VEGF) ni el factor 2 de crecimiento de fibroblastos (FGF-2) tienen importancia en la inhibición del crecimiento capilar que induce el corticosteroide. Los corticosteroides producen un importante descenso en la transcripción del gen de interleucina (IL) 6, citocina de actividad proangiogénica. Los corticosteroides aumentan la sensibilidad a sustancias vasoconstrictoras en la microcirculación e impiden la proliferación endotelial, quedando demostrado por Zweifach y su grupo.¹¹

El uso, tipo, dosis y frecuencia en la administración del corticosteroide son empíricos y sin base científica.¹⁰ Inicialmente la dosis recomendada de 2 a 3 mg/kg/día de prednisona o prednisolona, diaria, administrada por la mañana, en función de la evolución se comienza a reducir durante 4 a 8 semanas.¹² Todo paciente en tratamiento con



corticosteroides sistémicos debe ser evaluado mensualmente o antes de haber complicaciones. Un mes después de la suspensión del tratamiento se reevalúa al paciente; de haber proliferación se retoma el fármaco a 3-4 mg/kg/día y se evalúa al paciente a la semana; si existe mejoría se realiza un descenso de dosis en las siguientes 4 semanas.^{1,12} No existe diferencia significativa en la efectividad de la vía endovenosa sobre la oral.

La respuesta aparecerá en 2 a 3 semanas si el tratamiento resulta efectivo, en caso contrario debe realizarse disminución progresiva del medicamento. En el primer caso la dosis debe mantenerse al menos un mes,¹³ mientras que otros recomiendan una disminución hasta la dosis mínima eficaz¹⁴ con evaluación estrecha para evitar un efecto rebote. El mantenimiento del tratamiento debe darse 8 a 10 meses hasta conseguir la involución definitiva del hemangioma. Algunos centros pautan periodos de descanso de 2-4 semanas tras 4-6 semanas de tratamiento.¹⁴

Se evitan los efectos secundarios de los corticosteroides¹³ y, en general, éstos suelen ser temporales. Se ha reportado reaparición de rasgos cushingoides (71%), cambios de personalidad (29%), molestias gastrointestinales (21%), infección fúngica oral o perineal (6%) y alteraciones del sueño.¹⁴ También se han descrito con menor frecuencia: osteoporosis, otitis media, miopatía esteroidea transitoria, neumonía, sepsis¹⁴ e hipertensión.

La administración de esteroides intralesionales busca prevenir los efectos adversos de los corticoides sistémicos,¹ en especial en hemangiomas cutáneos bien localizados, como el pabellón auricular, la punta nasal, las mejillas, los párpados y los labios.

La mezcla de triamcinolona (40 mg/mL) con fosfato sódico de betametasona (6 mg/mL) puede resultar efectiva. Al ser la lesión voluminosa, la recomendación es combinar la acción prolon-

gada de triamcinolona (80 mg) asociada con la acción rápida de la betametasona (16 mg).⁶ Se recomienda el uso de agujas finas, del tamaño de 27-30G, realizar múltiples inyecciones de 0.1 mL y aplicar compresión digital evitando así hematomas. El tratamiento puede repetirse a intervalos de 4 a 8 semanas, con un total de 3-4 sesiones o, bien, hasta que desaparezca el hemangioma.

Azzolini y su grupo describieron efectos adversos locales en un 7.9% de los casos, como hipertrichosis localizada, equimosis y atrofia cutánea reversible, así como tumefacción local inmediata, que desaparece en 24-48 horas, hematomas y necrosis.¹⁵

La administración de clobetasol como corticosteroide tópico ha dado escasa respuesta, así como el valerato de betametasona a los reportados con corticosteroides intralesionales y sin alivio en la anisometropía.^{16,17} Por tanto, no es factible como alternativa al tratamiento intralesional.

El tratamiento con propanolol contra los hemangiomas infantiles se ha reportado con éxito en publicaciones médicas, con buena tolerancia clínica del paciente y pocos efectos colaterales.^{1,4}

Los citotóxicos de utilidad al administrarse en enfermedades biológicamente benignas,^{1,6} pero con complicaciones potencialmente graves, incluyen: A) la bleomicina intralesional se ha prescrito con éxito, se observa esclerosis local de las células endoteliales, fibrosis y alivio espontáneo de las lesiones tras 2 o 3 tratamientos con 2 mg de bleomicina separados 30 días.^{18,19} B) En tumores vasculares y hemangiomas asociados con el fenómeno de Kasabach-Merritt, la vincristina ha demostrado ser efectiva, actuando a dosis bajas como inhibidor de la angiogénesis en tumores de modelos murinos. C) La ciclofosfamida, al igual que la vincristina, a dosis bajas también actúa como inhibidor de la angiogénesis en tumores de modelos murinos.

D) La pingyangmicina (bleomicyn A5), con efecto antiangiogénico, es un antibiótico producido por *Streptomyces pingyangensis*, que altera el endotelio y tiene acción esclerosante,²⁰ administrado con éxito en monoterapia del hemangioma²¹ o combinado con cirugía.

La radioterapia se administró hasta principios del decenio de 1960 en hemangiomas^{1,13} y malformaciones vasculares, con resultados estéticamente escasos y complicaciones a largo plazo, como el efecto cutáneo carcinogénico.²²

Los interferones resultaron ser los primeros reguladores antiangiogénicos endógenos identificados en el tratamiento del hemangioma; la primera referencia descrita de tratamiento fue en 1989.²³ Se observó que el interferón alfa 2^{1,6} y posteriormente el beta 2, prescritos con éxito en el tratamiento del hemangioma, detienen el crecimiento y favorecen la disminución de tamaño; este tratamiento parece más efectivo al ser iniciado a edad temprana;²⁴ el mayor efecto se consigue en la fase proliferativa, muy similar a lo que ocurre con los corticosteroides pero con mayor potencia; el problema de su administración es la toxicidad, por lo que su indicación es limitada por estos efectos (fiebre, insuficiencia renal, toxicidad neurológica),²⁵ además de su alto costo.^{1,13}

El uso de láseres data de 1962 (KTP, Nd-YAG, CO2, diodo), útiles en las fases iniciales de lesiones superficiales y en la porción superficial de un hemangioma profundo, así como en los hemangiomas ulcerados. La destrucción celular e inflamación tisular mínima como resultado disminuyen el dolor posoperatorio; la limitante es la profundidad de la lesión, no penetran más allá de 2-3 mm.²⁶⁻²⁹

La compresión neumática de mecanismo de acción desconocido continua e intermitente ha demostrado efectividad en hemangiomas ubicados en las extremidades, tanto en fase

proliferativa como involutiva.³⁰ Se utilizan equipos de presión intermitente (neumática) y continua (bandas elásticas³¹ y bandas autoadhesivas³⁰).

Los agentes esclerosantes administrados en escleroterapia, como el pilidocanol 1%²⁹ o el oleato de etanolamina³² son bien tolerados. Es un procedimiento simple, rápido y barato, permite la regresión del hemangioma; sin embargo, se han descrito efectos adversos, como la necrosis cutánea y la parálisis nerviosa.³³

La embolización por cateterismo arterial también es útil como tratamiento de segunda línea tras los corticosteroides sistémicos, ya sea de forma aislada o asociada con tratamiento médico o quirúrgico,¹⁴ que está sujeto a la localización, tamaño y evolución de la lesión. Las complicaciones incluyen accidentes cerebrales vasculares, embolización distal en otros órganos³³ y necrosis cutánea.¹⁴

El tratamiento quirúrgico se proporciona ante la falta de respuesta al tratamiento sistémico o por razones estéticas; el nitrógeno líquido utilizado en criocirugía^{1,3} es una técnica poco extendida, se ha descrito una variante con un dispositivo que funciona a -32°C y también un método de crioterapia de contacto temprano que utiliza un aplicador con temperatura constante que proporciona buenos resultados cosméticos.³⁴ Es de mayor utilidad en hemangiomas profundos o mixtos.³⁵ Los efectos adversos descritos son: dolor, atrofia cutánea, formación de cicatrices y cambios de pigmentación.³⁶

La cirugía con colgajos y el uso del electrocauterio son alternativas que se han comunicado.¹

Aun con el conocimiento de los tratamientos mencionados, tomando en cuenta los prescritos en la paciente sin éxito, consideramos la posibilidad de usar el sistema quirúrgico Coblator II®, por ser un equipo versátil que posibilita la abla-



ción, resección y coagulación de los tejidos blandos; emulsiona el tejido a nivel molecular de una manera altamente controlada con un efecto térmico mínimo en el tejido adyacente.³⁷ **Figura 1**

El tratamiento con baja radiofrecuencia (conocida como coblación por ser una ablación controlada) es un enfoque de utilidad para el tratamiento del hemangioma. Su principio es el suministro de energía a baja radiofrecuencia y temperatura, a través de un electrodo y un medio conductor. Esta energía agita los iones con una disipación mínima del calor a los tejidos subyacentes, donde las proteínas a esta temperatura se desnaturalizan e inducen la destrucción del tejido adyacente, creando fibrosis secundaria, con poco daño al tejido subyacente y pronta recuperación.¹⁵ A esta temperatura, las proteínas se desnaturalizan ocurriendo una coagulación tisular y vascular. En las primeras 24 horas por respuesta inflamatoria aguda el tejido se edematiza. Posteriormente ocurre necrosis del área tratada dando lugar a cambios fibróticos en 10 días, enseguida la superficie se contrae tras la reabsorción de la fibrosis y en consecuencia disminuye el volumen.

Es una alternativa útil de tratamiento del hemangioma labial, por tanto, realizamos una revisión de esta enfermedad y del uso del Coblator, en inglés y español (Google Scholar, Cochrane,



Figura 1. Equipo Coblator II Surgery System.

Researchgate, Medline Pubmed, SciELO, LILACS, Medigraphic), buscando casos publicados, información del autor, series de casos en humanos, año de publicación, edad, sexo, tamaño de la lesión y número de casos. Hasta donde sabemos, es el primer caso en que se usa el Coblator para el tratamiento del hemangioma labial.

CASO CLÍNICO

Paciente femenina de 25 años quien acudió a consulta en enero de 2022, expresando la aparición de una lesión tumoral violácea ubicada en la comisura labial derecha, el labio inferior y la mucosa (carrillo ipsilateral), refirió que estaba presente desde el nacimiento, de crecimiento lento y progresivo, indolora y sin mayor daño local, tratada en dos ocasiones sin éxito. El primer procedimiento realizado fue embolización arterial selectiva y, en vista de no mejorar, plantearon cirugía con clip arterial, que tampoco tuvo un resultado favorable.

Al examen físico se observó una lesión de coloración violácea sobre el labio inferior, la comisura labial derecha, con aumento de volumen, blanda e indolora a la palpación, de color azulado que cambiaba a la digitopresión, apertura bucal sin impedimento y se visualizó la prolongación de la lesión por la mucosa yugal del carrillo derecho, afectando tejido superficial y profundo. **Figura 2**

Los exámenes de rutina, que incluyen el perfil de coagulación, estaban en parámetros normales. La tomografía axial computada evidenció: desviación septal en áreas II-IV e hipertrofia moderada de cornetes inferiores y medios, además de malformación vascular de alto flujo en el lado derecho de la cara, con lesión dependiente de la carótida externa.

Por tener procedimientos combinados adicionales a esta cirugía (rinoseptoplastia más radiofrecuencia de cornetes), se colocó anestesia general; utilizamos el Coblator, en vista de las

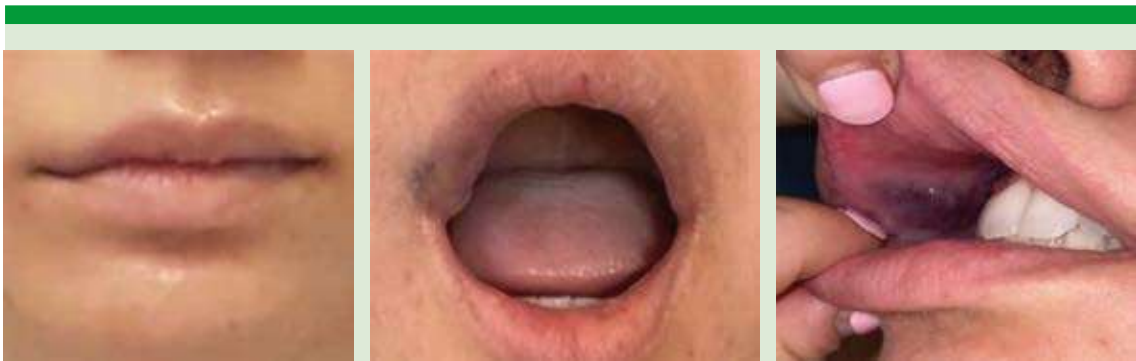

Figura 2. Preoperatorio. Asimetría del labio superior y comisura labial derecha.

características que permiten realizar ablación, resección y coagulación de tejidos blandos, además de hemostasia de vasos sanguíneos, tuvimos precaución con el sangrado transoperatorio, obteniendo la reducción del volumen de la lesión en un 90% de su tamaño. **Figura 3**

Se evaluó el resultado durante 12 meses sin complicaciones y considerado satisfactorio por la paciente. **Figura 4**

DISCUSIÓN

Los hemangiomas y las malformaciones vasculares son dos grupos distintos de lesiones

vasculares. El término hemangioma abarca un grupo heterogéneo de lesiones vasculares caracterizadas por crecimiento deficiente y proliferación de las células endoteliales hiperplásicas que se desarrollan en la piel y órganos.^{38,39} Por el contrario, las malformaciones vasculares son anomalías estructurales de los vasos sanguíneos sin proliferación de células endoteliales. La cavidad oral es un sitio raro de manifestación y menos frecuente en el vestíbulo labial, lo que dificulta el diagnóstico.³⁹

La causa y la patogenia aún se desconocen, aunque se han implicado factores como la embolización de células placentarias y la prolife-

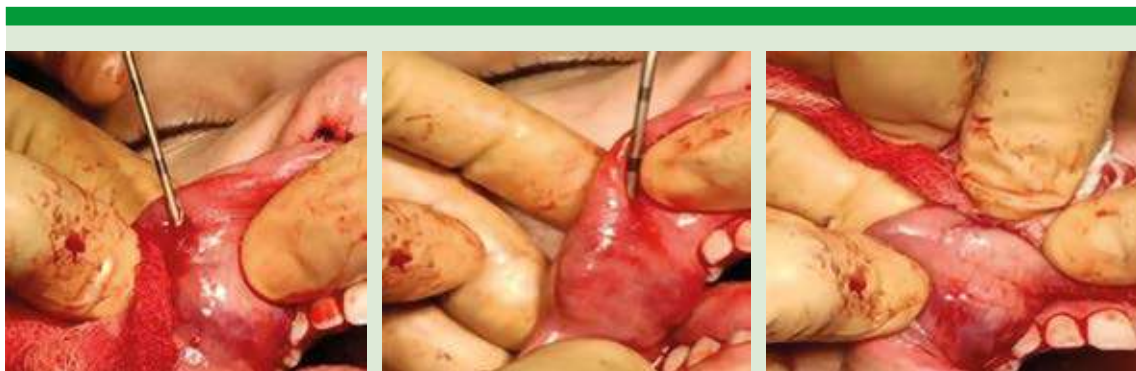

Figura 3. Transoperatorio. Sonda en posición reduciendo el hemangioma.

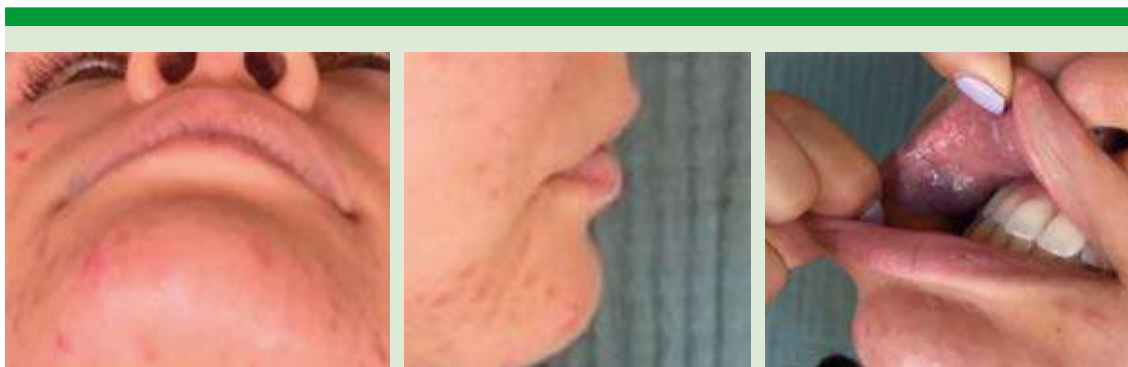


Figura 4. Ocho meses después de la intervención quirúrgica.

ración clonal de células endoteliales,³⁸ cambios hormonales y mutaciones genéticas.³⁹

Su tratamiento es controvertido debido a la falta de guías terapéuticas basadas en la evidencia.^{38,39} Poco común es el tratamiento de la complicación o de la alteración estética o funcional, y la actitud expectante mientras se observa su evolución natural suele ser suficiente, solo un 1% puede ser de peligro para el paciente.¹

Del 10 al 15% de los pacientes necesitan un tratamiento activo, la primera opción es la administración de corticosteroides sistémicos;¹ se basa en recomendaciones, ya que pocos estudios avalan su eficacia real y las conclusiones son diferentes.¹

Una alternativa cuando los corticosteroides no fueron de utilidad por las características de la lesión son los fármacos sistémicos, como la vincristina o el interferón, pero por los efectos secundarios graves y el costo, su administración es limitada.^{1,13,38}

Léaute-Labréze y su grupo descubrieron accidentalmente en 2008 que cuando se administró propanolol a nueve niños con hemangiomas graves o desfigurantes, el color y tamaño de la lesión disminuían de inmediato sin efectos secundarios;

cuatro de estos pacientes no respondieron a la prednisona oral.^{4,38}

La regresión del hemangioma cutáneo con la aplicación de propanolol aún no está clara, pero se proponen varios mecanismos: 1) se produce vasoconstricción, por tanto, hay un rápido aclaramiento en el color y se ablanda la lesión. 2) Por regulación de la proteína cinasa activadora de mitogénesis (RAF), hay menor expresión de los genes del factor de crecimiento del endotelio vascular (VEGF) y del factor de crecimiento fibroblástico básico (bFGF), lo que colabora con el inicio de la apoptosis de las células endoteliales de los capilares.^{1,38,40}

Las dosis de los distintos tratamientos, su incremento y duración aún están por determinarse, ya que el tratamiento dependerá de la respuesta, pero hay consenso de que debe mantenerse hasta el final de la fase de proliferativa del hemangioma (12 meses de edad), para prevenir recidivas tempranas.^{1,4}

Los hemangiomas labiales, que se describen de evolución lenta, se asocian con dificultades en la alimentación, salivación persistente y dificultad en la mordida. Además, tienen mayor riesgo de dejar deformidades o cicatrices residuales o ulceraciones.⁴

El tratamiento dependerá del tamaño, localización y evolución de la lesión. La cirugía se realiza ante la respuesta insuficiente al tratamiento sistémico o por razones estéticas y entre estos tratamientos el Coblator es una alternativa.

CONCLUSIONES

El hemangioma localizado en la cavidad oral debe considerarse en el diagnóstico de una masa aislada de color rojo-azulado. La evaluación clínica, el diagnóstico por imágenes y el análisis microscópico de la tumoración establecen el diagnóstico preciso del hemangioma para su mejor tratamiento.

El tratamiento aún es controvertido, ya que no existe un consenso que oriente sobre cómo tratar la lesión según su manifestación y evolución, por lo que la radiofrecuencia es una opción a las alternativas de tratamiento.

Podemos terminar afirmando, con base en nuestra experiencia, que el Coblator (radiofrecuencia) demostró ser un método seguro y efectivo, que controló e indujo a la involución de la lesión en un 90% del volumen, con adecuada hemostasia, disminuyó la posibilidad de hemorragia y la respuesta inflamatoria, además de evitar las deformidades y complicaciones. Se necesita el seguimiento a largo plazo para evaluar el potencial de esta herramienta quirúrgica.

REFERENCIAS

1. Madrigal Díez C, Mazas Raba MR, Fernández Jiménez MI, Diego García EM, Ballesteros Diego R. Hemangioma del labio superior tratado con éxito con propranolol. *Rev Pediatr Aten Primaria* 2011; 13 (50): 233-240.
2. Punia H, Saavi, Kadtane S, Bumb S, Singh V. Hemangioma of the lower lip. *Heal Talk* 2013; 06 (1): 32.
3. Neville BW. *Patología oral e maxilofacial*. Rio de Janeiro: Elsevier; 2011.
4. Léauté-Labrèze C, Dumas de la Roque E, Hubiche T, Boralevi F, Thambo JB, Taïeb A. Propranolol for severe hemangiomas of infancy. *N Engl J Med* 2008; 358 (24): 2649-51. doi: 10.1056/NEJMc0708819.
5. Zegpi MS, Sandoval M. Indicaciones quirúrgicas en hemangiomas de la infancia. A propósito de un caso. *Rev Chilena Dermatol* 2008; 24 (3): 222-6.
6. Bruckner AL, Frieden IJ. Hemangiomas of infancy. *J Am Acad Dermatol* 2003; 48: 477-493. doi: 10.1067/mjd.2003.200.
7. Lister WA, Camb MD. The natural history of strawberry nevi. *Lancet* 1938; 1429-1434. [https://doi.org/10.1016/S0140-6736\(00\)70042-0](https://doi.org/10.1016/S0140-6736(00)70042-0).
8. Fost NC, Esterly NB. Successful treatment of juvenile hemangiomas with prednisone. *J Pediatr* 1968; 72: 351-357. doi: 10.1016/s0022-3476(68)80208-2.
9. Hasan Q, Tan ST, Gush J, Peters SG, Davis PF. Steroid therapy of a proliferating hemangioma: histochemical and molecular changes. *Pediatrics* 2000; 105: 117-120. doi: 10.1542/peds.105.1.117.
10. Hasan Q, Tan ST, Xu B, Davis PF. Effects of five commonly used glucocorticoids on hemangioma in vitro. *Clin Exp Pharmacol Physiol* 2003; 30: 140-144. doi: 10.1046/j.1440-1681.2003.03815.x.
11. Zweifach BW, Shou Black M. The influence of the adrenal cortex on the behavior of terminal vascular beds. *Ann NY Acad Sci* 1953; 56: 626-633. doi: 10.1111/j.1749-6632.1953.tb27383.x.
12. Williams EF, Stanislaw P, Dupree M, Mourtzikos K, Mihm M, Shannon L. Hemangiomas in infants and children: An algorithm for intervention. *Arch Facial Plast Surg* 2000; 2: 103-111. doi: 10.1001/archfaci.2.2.103.
13. Leal Lorenzo J. Hemangiomas. <https://www.cun.es/enfermedadestratamientos/enfermedades/hemangiomas>
14. Dinehart SM, Kincannon J, Geronemus R. Hemangiomas: Evaluation and treatment. *Dermatol Surg* 2001; 27: 475-485. doi: 10.1046/j.1524-4725.2001.00227.x.
15. Sutula FC, Glover AT. Eyelid necrosis following intralesional corticosteroid injection for capillary hemangioma. *Ophthalmic Surg* 1987; 18: 103-105.
16. Elsas FJ, Lewis AR. Topical treatment of perioocular capillary hemangioma. *J Pediatr Ophthalmol Strabismus* 1993; 30: 4-7. doi: 10.3928/0191-3913-19940501-06.
17. Weber G. The treatment of cavernous haemangioma with topical betamethasone 17 valerate. *Br J Dermatol* 1973; 89: 649-651. doi: 10.1111/j.1365-2133.1973.tb07596.x.
18. Sarihan H, Mocan H, Yildiz K, Abes M, Akyazici R. A new treatment with bleomycin for complicated cutaneous hemangioma in children. *Eur J Pediatr Surg* 1997; 7: 158-162. doi: 10.1055/s-2008-1071080.
19. Kullendorff CM. Efficacy of bleomycin treatment for symptomatic hemangiomas in children. *Pediatr Surg Int* 1997; 12: 526-528. doi: 10.1007/BF01258718.
20. Gao Q, Wang C, Wen Y, Li L, Zhang J, He Z, Yang Z. [An experimental study on effects of pingyangmycin on vessels]. *Hua Xi Kou Qiang Yi Xue Za Zhi* 2001; 19 (3): 184-7. Chinese.



21. Wu L, Sun G. Treatment of hemangioma with an angiogenesis inhibitor pinyangmycin. *Ind Pediatr* 2000; 37: 636-639.
22. Li F, Cassady JR, Barnett E. Cancer mortality following irradiation in infancy for hemangiomas. *Radiol* 1974; 113: 177-178. doi: 10.1148/113.1.177.
23. White CW, Sondheimer HM, Crouch EC, Wilson H, Fan LL. Treatment of pulmonary hemangiomatosis with recombinant interferon alfa-2a. *N Engl J Med* 1989; 320: 1197-1200. doi: 10.1056/NEJM198905043201807.
24. Greinwald JH, Burke DK, Bonthius DJ, Bauman NM, Smith RJH. An update on the treatment of hemangiomas in children with interferon alfa-2a. *Arch Otolaryngol Head Neck Surg* 1999; 125: 21-27. doi:10.1001/archotol.125.1.21.
25. Dubois J, Hershon L, Carmant L, Belanger S, Leclerc JM, David M. Toxicity profile of interferon alfa 2 b in children: a prospective evaluation. *J Pediatr* 1999; 135: 782-785. doi: 10.1016/s0022-3476(99)70104-6.
26. Jasper J, Stifelman Camilotti R, Miranda R, Dourado V, et al. Treatment of lip hemangioma using forced dehydration with induced photocoagulation via diode laser: report of three cases. *Oral Surg Oral Med Oral Pathol Oral Radiol* 2015; 119 (3): e89-94. doi: 10.1016/j.oooo.2014.03.005.
27. Myers T D, McDaniel JD. The pulsed Nd:YAG dental laser: review of clinical applications. *J Calif Dent Assoc* 1991; 19 (11): 25-30.
28. White JM, Chaudhry S, Kudler J, Sekandari N, Schoelch M, Silverman S. Nd:YAG and CO2 laser therapy of oral mucosal lesions. *J Clin Laser Med Surg* 1998; 16 (6): 299-304. doi: 10.1089/clm.1998.16.299.
29. Dua Cebeci, Seide Karacel, Sirin Yasar. Venous lakes of the lips successfully treated with a sclerosing agent 1% polidocanol: analysis of 25 report cases. *Int J Surg Case Rep* 2021; 78: 265-269. doi: 10.1016/j.ijscr.2020.12.057.
30. Miller SH, Smith RL, Schochat SJ. Compression treatment of hemangiomas. *Plast Reconstr Surg* 1976; 58: 573-579. doi: 10.1097/00006534-197611000-00007.
31. Kaplan M, Paller AS. Clinical pearl: use of self-adhesive, compressive wraps in the treatment of limb hemangiomas. *J Am Acad Dermatol* 1995; 32: 117-118. doi: 10.1016/0190-9622(95)90196-5.
32. Mariano F, Vargas P, Coletta R, Lopes M. Sclerotherapy followed by surgery for the treatment of oral hemangioma: a report of two cases. *Gen Dent* 2011; 59 (3): e121-5.
33. Hemal AK, Aron M, Wadhwa SN. Intralesional sclerotherapy in the management of hemangiomas of the glans penis. *J Urol* 1998; 159: 415-417. doi: 10.1016/s0022-5347(01)63936-3.
34. Reischle S, Schuller-Petrovic S. Treatment of capillary hemangiomas of early childhood with a new method of cryosurgery. *J Am Acad Dermatol* 2000; 42: 809-813. doi: 10.1067/mjd.2000.103985.
35. Barlow CF, Priebe CJ, Mulliken JB, Barnes PD, Mac Donald D, Folkman J, et al. Spastic diplegia as a complication of interferon alfa 2 a treatment of hemangiomas of infancy. *J Pediatr* 1998; 132: 527-530. doi: 10.1016/s0022-3476(98)70034-4.
36. Esterly NB. Hemangiomas. En: Harper J, Oranje A, Prose N, editors. *Textbook of pediatric dermatology*. Oxford: Blackwell Science, 2000: 997-1016.
37. <https://www.smith-nephew.com/professional/products/all-products/coblator-ii-ent/>
38. Quintero Z, Gonzalez N, Gonzalez SL, Sanchez L. Uso del propranolol en hemangioma segmentario de la cara. A propósito de un caso. *Medisur* 2020; 18 (5).
39. Ashwag A, Afrah A, Shahad A, Ahad A, Hadeel A, Hend S. Hemangioma in the lower labial vestibule of an eleven-year-old girl: A case report. *World J Clin Cases* 2022; 10 (5): 1617-1622. doi: 10.12998/wjcc. v10.i5.1617.
40. Zaldívar-Reyna O, Parra-Soto I, Guerrero-Ruiz LI, Gil-Hernández G, et al. Tratamiento con propranolol en hemangioma facial de alto flujo. *Rev Hosp Jua Mex* 2014; 81 (2).



<https://doi.org/10.24245/aorl.v68i3.8925>

Síndrome cardiovocal (síndrome de Ortner) asociado con hipertensión pulmonar

Cardiovocal syndrome (Ortner's syndrome) associated with pulmonary hypertension.

César Alfonso Gutiérrez Espinosa,¹ Paola Morán Cruz,² Manuel Andrés Acosta Forero,³ Rosalba Wong Aguilar⁴

Resumen

ANTECEDENTES: El síndrome cardiovocal, o síndrome de Ortner, es el conjunto de signos y síntomas generados por la compresión del nervio laríngeo recurrente izquierdo. El síntoma principal es la disfonía, secundaria a parálisis del pliegue vocal ipsilateral. Cualquier anomalía cardiovascular que comprima el nervio laríngeo recurrente dentro de la ventana aortopulmonar, la cual puede tener estrechez de 4 mm de acuerdo con estudios cadavéricos, puede causar el síndrome de Ortner. La hipertensión pulmonar es una enfermedad crónica y progresiva en la que la presión de la circulación pulmonar está elevada (> 25 mmHg); puede ser idiopática o surgir en el contexto de otros padecimientos. La dilatación de la arteria pulmonar puede comprimir el nervio laríngeo recurrente y ocasionar disfonía, siendo causa infrecuente del síndrome cardiovocal.

CASO CLÍNICO: Paciente masculino de 85 años de edad con disfonía secundaria a parálisis del nervio laríngeo recurrente izquierdo en el contexto de datos tomográficos sugerentes de hipertensión pulmonar que condicionaron compresión del nervio.

CONCLUSIONES: Es importante tomar en cuenta causas cardiacas de la disfonía, así como el reconocimiento y el tratamiento tempranos, junto con la eliminación de la causa subyacente, si es posible, ya que pueden cambiar la calidad de vida y pronóstico del paciente.

PALABRAS CLAVE: Parálisis del pliegue vocal; hipertensión pulmonar; disfonía.

Abstract

BACKGROUND: Cardiovocal syndrome, or Ortner's syndrome, is a group of signs and symptoms caused by mechanical compression of left recurrent laryngeal nerve. The principal symptom is hoarseness, due to left recurrent laryngeal nerve palsy. Any cardiovascular abnormality that compresses the recurrent laryngeal nerve within the aortopulmonary window, which can be as narrow as 4 mm according to cadaveric studies, can cause Ortner's syndrome. Pulmonary hypertension is a chronic and progressive disease in which the pressure levels of the pulmonary circulation are elevated (> 25 mmHg). It could be idiopathic or arise in the context of other clinic diseases. Dilation of pulmonary artery can condition compression of recurrent laryngeal nerve and cause dysphonia, being a rare presentation of cardiovocal syndrome.

CLINICAL CASE: An 85-year-old male patient with dysphonia secondary to palsy of the left recurrent laryngeal nerve in the context of tomographic data suggestive of pulmonary hypertension causing nerve compression.

CONCLUSIONS: It is important to consider cardiac causes of dysphonia, as well as early recognition and treatment, along with elimination of the underlying cause, if possible, as these can change the patient's quality of life and prognosis.

KEYWORDS: Recurrent laryngeal nerve palsy; Pulmonary hypertension; Hoarseness.

¹ Médico adscrito al servicio de Otorrinolaringología y Cirugía de Cabeza y Cuello.

² Médico residente de cuarto año Otorrinolaringología y Cirugía de Cabeza y Cuello.

³ Médico residente de cuarto año Imagenología Diagnóstica y Terapéutica.

Hospital Regional Gral. Ignacio Zaragoza, Ciudad de México, México.

⁴ Médico pasante de servicio social.

Recibido: 1 de junio 2023

Aceptado: 10 de agosto 2023

Correspondencia

Paola Morán Cruz
paormoran@gmail.com

Este artículo debe citarse como: Gutiérrez Espinosa CA, Morán Cruz P, Acosta Forero MA, Wong Aguilar R. Síndrome cardiovocal (síndrome de Ortner) asociado con hipertensión pulmonar. An Orl Mex 2023; 68 (3): 156-162.



ANTECEDENTES

La disfonía es una afección clínica común con múltiples causas, desde benignas reversibles hasta malignas que ponen en peligro la vida del paciente.¹

El síndrome cardiovocal o síndrome de Ortner se caracteriza por disfonía secundaria a parálisis del nervio laríngeo recurrente izquierdo secundario a compresión mecánica del mismo por crecimiento de estructuras cardiovasculares.^{2,3} La causa más común, y descrita originalmente, es la dilatación de la aurícula izquierda por estenosis mitral.^{4,5}

Los nervios laríngeos recurrentes se originan en la porción inferior del núcleo ambiguo del nervio espinal, el cual alcanza el nervio vago y se une a él en su porción intracraneal antes de su salida por el agujero yugular.⁶ Continúa su trayecto adosado al nervio vago, separándose de él al descender a la porción inferior del cuello en el lado derecho y a la porción superior del tórax en el lado izquierdo. Posteriormente, al separarse del nervio vago, el nervio laríngeo recurrente derecho se ramifica a nivel de la arteria subclavia derecha y se engancha alrededor de esta arteria para después ascender por el surco traqueoesofágico hasta alcanzar la laringe.⁷ El nervio laríngeo recurrente izquierdo es más largo y se separa del nervio vago de manera intratorácica a nivel del arco aórtico, se engancha debajo del arco de la aorta, posterior al ligamento arterioso antes de ascender hacia el cuello por el surco traqueoesofágico hasta encontrarse con la arteria tiroidea inferior, referencia importante para identificar el nervio quirúrgicamente.^{6,8} **Figura 1**

El mecanismo de parálisis del nervio laríngeo recurrente izquierdo consiste en la tracción o compresión del nervio entre la aorta torácica y la arteria pulmonar, esto debido al recorrido del nervio.

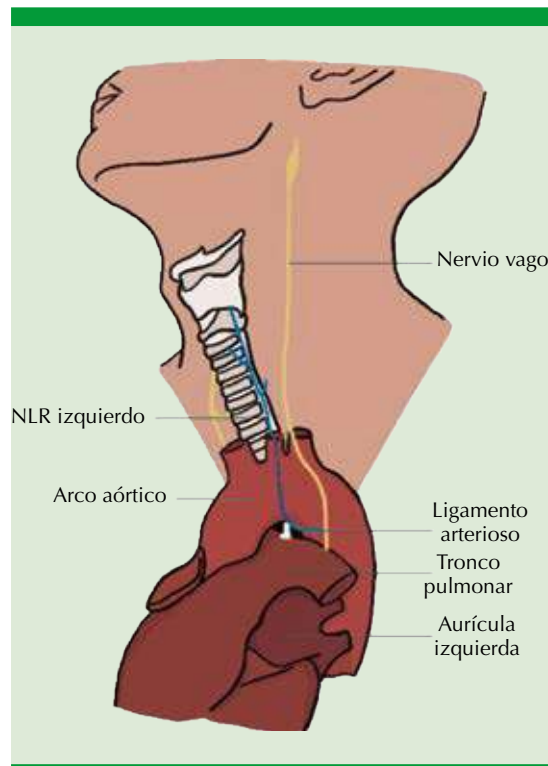


Figura 1. Esquema del recorrido del nervio laríngeo recurrente izquierdo (azul), que surge del nervio vago izquierdo (amarillo), se engancha debajo del arco de la aorta, posterior al ligamento arterioso antes de ascender hacia el cuello por el surco traqueoesofágico y entra a la laringe.

El síndrome cardiovocal es raro con prevalencia menor al 11%,⁹ tiene mayor prevalencia en el sexo masculino y un pico de incidencia en la edad avanzada; sin embargo, puede ocurrir a cualquier edad, incluso en niños.³

La hipertensión arterial pulmonar idiopática es más prevalente en mujeres, con síntomas inespecíficos como disnea de esfuerzo, fatiga, debilidad, dolor torácico, mareos/síncope y, con menor frecuencia, tos. El síntoma cardinal es la disnea de esfuerzo progresiva acompañada de fatiga; el cuadro clínico tan inespecífico condiciona retraso de meses o años entre el inicio de los síntomas y el diagnóstico.¹⁰

Sin embargo, la hipertensión arterial pulmonar idiopática que se manifiesta con disfonía es poco frecuente y probablemente secundaria a la compresión del nervio laríngeo recurrente izquierdo, entre la aorta y la arteria pulmonar dilatada y tensa.^{4,11}

CASO CLÍNICO

Paciente masculino de 85 años de edad, quien ingresó al servicio de urgencias por insuficiencia respiratoria, con antecedente de tabaquismo por 15 años a razón de una cajetilla al día, antecedente quirúrgico de intervención por cirugía cardiotorácica a los 19 años sin especificar la causa.

Tenía disnea y disfonía de 2 meses de evolución, por lo que se solicitó valoración por otorrinolaringología. A la exploración física se encontró al paciente con uso de oxígeno suplementario. La nasofibrolaringoscopia flexible reveló parálisis del pliegue vocal izquierdo en posición media, pliegue vocal derecho con adecuados movimientos de aducción y abducción, subglotis y luz traqueal libre (**Figuras 2 y 3**). Tórax en quilla, adecuados movimientos de amplexión y amplexación.

Como parte del protocolo de estudio de parálisis de pliegue vocal izquierdo se tomó tomografía simple y contrastada de cuello y tórax, encontrándose a nivel del cuello dilatación del seno piriforme izquierdo (**Figura 4**); en el tórax disminución del volumen pulmonar apical asociado con cambios parenquimatosos en relación con neumopatía intersticial usual y pectus carinatum. A nivel de la ventana aortopulmonar se observó aumento del calibre de la arteria pulmonar y sus ramas principales (**Figura 5**), que en conjunto pudieron estar generando compresión del recorrido del nervio laríngeo recurrente izquierdo.

Las manifestaciones clínicas en combinación con los hallazgos en la nasofibrolaringoscopia

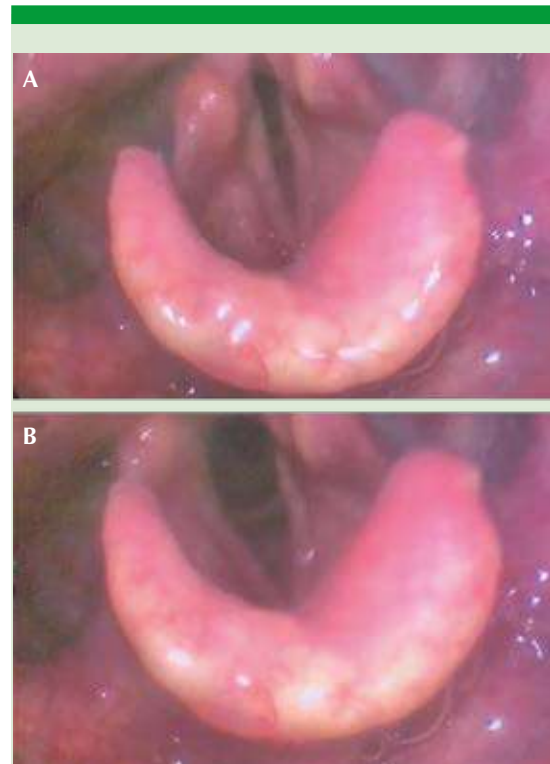


Figura 2. Laringoscopia flexible, respiración en reposo (A) y durante la fonación (B) visualizándose parálisis cordal izquierda.

y la tomografía de tórax fueron compatibles con el síndrome cardiovascular.

DISCUSIÓN

En 1897 Norbert Ortner, un médico austriaco, fue el primero en describir este síndrome en 3 casos de enfermedad de la válvula mitral (estenosis mitral y agrandamiento de la aurícula izquierda) que implicaba disfonía y parálisis del nervio laríngeo recurrente izquierdo.¹ Desde entonces, muchos otros investigadores han informado sobre el síndrome de Ortner en pacientes con estenosis mitral; sin embargo, este síndrome en relación con hipertensión pulmonar idiopática es raro, habiendo pocos casos reportados.^{12,13,14}



Figura 3. Código QR, video de laringoscopia flexible.

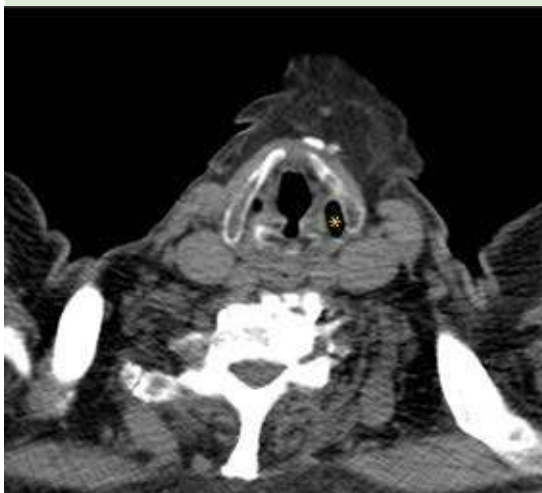


Figura 4. Tomografía a nivel de cuello en cortes axiales, observándose dilatación del seno piriforme izquierdo (asterisco).

Los nervios laríngeos recurrentes están estrechamente relacionados con distintas estructuras a nivel cervical y torácico, por lo que pueden verse afectados por distintas enfermedades, dando como resultado alteraciones funcionales, como disfonía y en algunos casos síntomas más severos, como daño de la vía aérea.⁶

Los nervios laríngeos recurrentes proporcionan inervación motora ipsilateral a los músculos laríngeos intrínsecos para la vocalización. En la parálisis unilateral de las cuerdas vocales por enfermedades torácicas, la parálisis de las cuerdas vocales del lado izquierdo es 1.75 veces más frecuente que la parálisis del lado derecho.²

Los hallazgos tomográficos más sensibles que sugieren la existencia de parálisis de pliegue vocal izquierdo son: dilatación anormal del seno piriforme izquierdo, desviación medial del pliegue aritenopiglótico y dilatación del ventrículo laríngeo ipsilateral, comúnmente conocido como el signo de la vela.¹⁵

La hipertensión arterial pulmonar idiopática es una enfermedad rara que se estima que ocurre en aproximadamente 50 casos por millón de personas; sin embargo, existe un número limitado de casos de síndrome cardiovocal asociados con hipertensión arterial pulmonar idiopática,¹⁶ teniendo como definición que la hipertensión pulmonar es una enfermedad crónica y progresiva en la que se encuentra elevada la presión de la circulación pulmonar (> 25 mmHg) de origen idiopático o surgir en el contexto de otros padecimientos.¹⁷ El abordaje tomográfico para la evaluación de la hipertensión pulmonar consiste en identificar una arteria pulmonar agrandada de más de 29 mm de diámetro.¹⁷

En una revisión realizada por Ohi en 2022¹⁶ se encontraron 23 casos de síndrome de Ortner

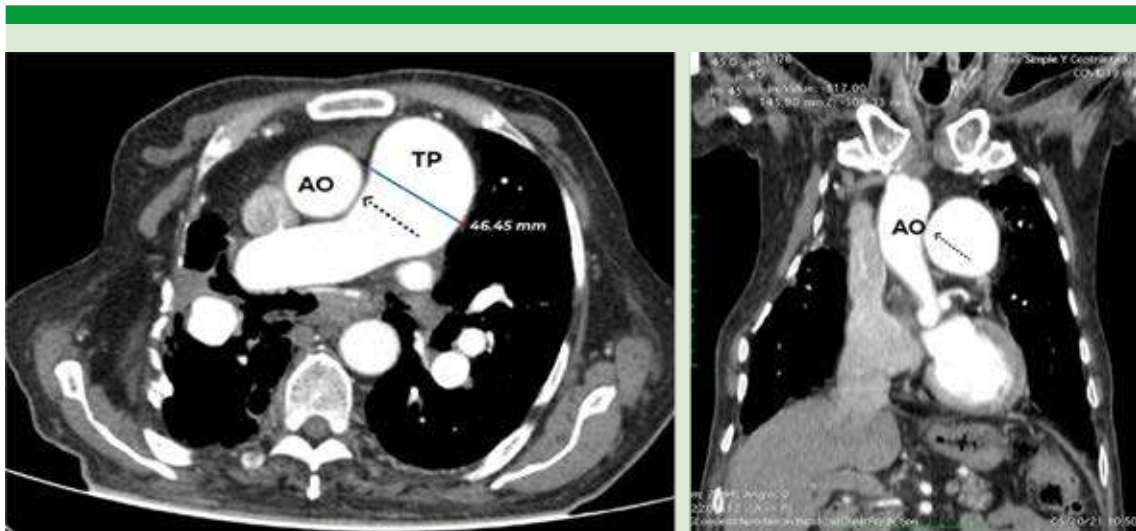

Figura 5. Tomografía de tórax en la que se visualizan datos de hipertensión pulmonar, dilatación del tronco pulmonar (TP) de 46.45 mm. Se aprecia posible compresión del nervio laríngeo recurrente izquierdo entre la aorta (AO) y la arteria pulmonar (flecha punteada).

asociados con hipertensión arterial pulmonar idiopática; en este artículo se muestra una tabla con 26 casos reportados en la bibliografía, incluyendo el presente. **Cuadro 1**

En la revisión de la bibliografía se encontraron 26 casos, incluido el presente. El sexo se especificó en 16 casos, la mayoría de los pacientes eran del sexo femenino (9/16), lo que probablemente está estrechamente relacionado con la mayor prevalencia de hipertensión arterial pulmonar idiopática en mujeres. En cuanto a la edad de manifestación se observa que el paciente más joven fue de 19 años y el de mayor edad de 85 años (reportada en este estudio), lo que muestra que hay un intervalo muy amplio de edad de manifestación. De acuerdo con lo reportado en la bibliografía, el síndrome cardiovocal tiene un pico de manifestaciones en personas de edad avanzada; sin embargo, específicamente en los casos de compresión del nervio laríngeo recurrente izquierdo secundario a hipertensión arterial pulmonar idiopática se observa mayor

prevalencia en pacientes de la cuarta década de la vida (mayores de 30 años).

CONCLUSIONES

Es importante tomar en cuenta causas cardíacas de la disfonía, así como el reconocimiento y el tratamiento tempranos, junto con la eliminación de la causa subyacente, si es posible, ya que pueden cambiar la calidad de vida y pronóstico del paciente.

Sería recomendable realizar una tomografía, resonancia magnética de cuello y tórax o ambas en todos los pacientes con parálisis del nervio recurrente izquierdo, debido a las múltiples causas posibles. El estudio imagenológico debe incluir todo el trayecto del nervio laríngeo recurrente izquierdo, como se describió previamente.

Por tanto, es importante realizar una exploración física en búsqueda de una causa extralaríngea de parálisis de los pliegues vocales en pacientes con

**Cuadro 1.** Casos reportados de síndrome cardiovocal asociados a hipertensión pulmonar

Autor, año, referencia	Número de casos	Edad	Sexo	Disfonía	Medidas de la arteria pulmonar (mm)
Brinton, 1950 ¹⁸	1	26	Masc	No	NE
Soothil, 1951 ¹⁹	1	22	Masc	Sí	NE
Kagal, 1975 ²⁰	2	28, 25	Masc, fem	Sí (1)	NE
Shah, 1975 ²¹	10	NE	NE	Sí (6)	NE
Wilmshurst, 1983 ²²	1	37	Masc	Sí	NE
Nakao, 1985 ¹⁴	2	34, 57	Fem, fem	Sí	NE
Sengupta, 1998 ²³	1	37	Masc	Sí	23
Rajasekhar, 2014 ²⁴	1	35	Fem	Sí	NE
Shankar, 2014 ⁴	1	19	Masc	Sí	38
Dakkak, 2016 ²⁵	1	42	Fem	Sí	35
Garg, 2017 ²⁶	1	23	Fem	Sí	NE
Kardos, 2017 ²⁷	1	18	Fem	Sí	45
Jalil, 2019 ²⁸	1	34	Fem	Sí	41
Ohi, 2022 ¹⁶	1	40	Fem	Sí	44
Caso actual	1	85	Masc	Sí	46

NE: no especificado.

Modificado de la referencia 16.

disfonía, así como realizar de forma rutinaria una laringoscopia indirecta en todos los pacientes con enfermedad cardiaca, ya que a pesar de que este síndrome tiene baja prevalencia, es importante tomarlo en cuenta ya que su tratamiento requiere manejo multidisciplinario.

REFERENCIAS

- Nambiar R, Dalus D, Srikumar A. Cardiovocal syndrome: A rare cause of hoarseness in a patient with a history of pulmonary tuberculosis. *Sultan Qaboos Univ Med J* 2017; 17 (4): e481-3. doi: 10.18295/squmj.2017.17.04.019.
- Song SW, Jun BC, Cho KJ, Lee S, Kim YJ, Park SH. CT evaluation of vocal cord paralysis due to thoracic diseases: A 10-year retrospective study. *Yonsei Med J* 2011; 52 (5): 831-7. doi: 10.3349/ymj.2011.52.5.831.
- Heikkinen J, Milger K, Alexandre-Lafont E, Woitzik C, Litzlbauer D, Vogt JF, et al. Cardiovocal syndrome (Ortner's syndrome) associated with chronic thromboembolic pulmonary hypertension and giant pulmonary artery aneurysm: Case report and review of the literature. *Case Rep Med* 2012; 2012. doi: 10.1155/2012/230736.
- Shankar O, Lohiya BV. Cardiovocal syndrome - A rare presentation of primary pulmonary hypertension. *Indian Heart J* 2014; 66 (3): 375-7. doi: 10.1016/j.ihj.2013.12.055.
- Heikkinen J, Milger K, Alexandre-Lafont E, Woitzik C, Litzlbauer D, Vogt J-F, et al. Cardiovocal syndrome (Ortner's syndrome) associated with chronic thromboembolic pulmonary hypertension and giant pulmonary artery aneurysm: case report and review of the literature. *Case Rep Med* 2012; 2012: 230736. <https://doi.org/10.1155/2012/230736>.
- Rojas M, Quijano Y, Luque Bernal RM. Recurrent laryngeal nerve in a sample of the Colombian population. *Rev Fac Med* 2016; 64 (2): 207-13. <https://doi.org/10.15446/revfacmed.v64n2.50643>.
- Benouaich V, Porterie J, Bouali O, Moscovici J, Lopez R. Anatomical basis of the risk of injury to the right laryngeal recurrent nerve during thoracic surgery. *Surg Radiol Anat* 2012; 34 (6): 509-12. <https://doi.org/10.1007/s00276-012-0946-7>.
- Tang W-J, Sun S-Q, Wang X-L, Sun Y-X, Huang H-X. An applied anatomical study on the recurrent laryngeal nerve and inferior thyroid artery. *Surg Radiol Anat* 2012; 34 (4): 325-32. <https://doi.org/10.1007/s00276-011-0905-8>.
- Chen RF, Lin CT, Lu CH. Ortner's syndrome - A rare cause of unilateral vocal cord paralysis: A case report. *Kaohsiung*

- J Med Sci 2009; 25 (4): 203-6. [http://dx.doi.org/10.1016/S1607-551X\(09\)70061-0](http://dx.doi.org/10.1016/S1607-551X(09)70061-0).
10. Frost A, Badesch D, Gibbs JSR, Gopalan D, Khanna D, Manes A, et al. Diagnosis of pulmonary hypertension. *Eur Respir J* 2019; 53 (1): 1801904. doi: 10.1183/13993003.01904-2018.
 11. Hoepfer MM, Ghofrani H-A, Grünig E, Klose H, Olschewski H, Rosenkranz S. Pulmonary hypertension. *Dtsch Arztebl Int* 2017; 114 (5): 73-84.
 12. Elizondo-Azuela R, Vizcaíno-Alarcón A. Síndrome cardiovascular (síndrome de Ortner) en un paciente de 16 meses de edad, secundario a un conducto arterioso permeable. In: *Ana Otorrinolaringol Mex* 2015: 200-6.
 13. Shah KD, Ayyer KH, Shah UK. Hoarseness of voice—A presenting manifestation of primary pulmonary hypertension. *Indian J Otolaryngol* 1980; 32 (2): 35-6. <https://doi.org/10.1007/BF02992139>.
 14. Nakao M, Sawayama T, Samukawa M, Mitake H, Nezu S, Fuseno H, et al. Left recurrent laryngeal nerve palsy associated with primary pulmonary hypertension and patent ductus arteriosus. *J Am Coll Cardiol* 1985; 5 (3): 788-92. doi: 10.1016/s0735-1097(85)80413-7.
 15. Kheok SW, Salkade PR, Bangaragiri A, Koh NSY, Chen RC. Cardiovascular hoarseness (Ortner's syndrome): A pictorial review. *Curr Probl Diagn Radiol* 2021; 50 (5): 749-54. <https://doi.org/10.1067/j.cpradiol.2020.09.015>.
 16. Ohi K, Suzuki J, Ikeda R, Kakuta R, Katori Y. Cardiovascular syndrome associated with idiopathic pulmonary arterial hypertension: a case report and literature review. *Cureus* 2022; 14 (7): e27070. doi:10.7759/cureus.27070.
 17. Aluja Jaramillo F, Gutierrez FR, Díaz Telli FG, Yevenes Aravena S, Javidan-Nejad C, Bhalla S. Approach to pulmonary hypertension: From CT to clinical diagnosis. *Radiographics* 2018; 38 (2): 357-73. <https://doi.org/10.1148/rg.2018170046>.
 18. Brinton WD. Primary pulmonary hypertension. *Br Heart J* 1950; 12 (3): 305. doi: 10.1136/hrt.12.3.305.
 19. Soothill JF. A case of primary pulmonary hypertension with paralysed left vocal cord. *Guys Hosp Rep* 1951; 100 (3): 232-7.
 20. Kagal AE, Shenoy PN, Nair KG. Ortner's syndrome associated with primary pulmonary hypertension. *J Postgrad Med* 1975; 21 (2): 91-5.
 21. Shah KD, Shah UK. Hoarseness—a presenting manifestation of primary pulmonary hypertension. *Indian Heart J* 1975; 27 (2): 105.
 22. Wilmshurst PT, Webb Pelpoe MM, Corker RJ. Left recurrent laryngeal nerve palsy associated with primary pulmonary hypertension and recurrent pulmonary embolism. *Br Heart J* 1983; 49 (2): 141. doi: 10.1136/hrt.49.2.141.
 23. Sengupta A, Dubey SP, Chaudhuri D, Sinha AK, Chakravarti P. Ortner's syndrome revisited. *J Laryngol Otol* 1998; 112 (4): 377-9. doi: 10.1017/s0022215100140514.
 24. Rajasekhar P, Ramarao P, Bingi P, Pani C. A rare case of primary pulmonary hypertension with cardiovascular syndrome. *Indian J Appl Res* 2014; 4 (9): 407-9. doi: 10.36106/IJAR.
 25. Dakkak W, Tonelli AR. Compression of adjacent anatomical structures by pulmonary artery dilation. *Postgrad Med* 2016; 128 (5): 451-9. <https://doi.org/10.1080/00325481.2016.1157442>.
 26. Garg R, Singh A, Sawlani KK, Mishra AK. Hoarseness of voice as presenting complaint of idiopathic pulmonary arterial hypertension. *Lung India* 2017; 34 (2): 212. doi: 10.4103/0970-2113.201304.
 27. Kardos M, Macaj M, Kaldararova M, Masura J. Hoarse voice, first symptom of severe pulmonary hypertension. *Int J Pediatr Otorhinolaryngol Extra* 2017; 16: 4-6. <https://doi.org/10.1016/j.pedex.2016.12.002>.
 28. Jalil BA, Smith JS, El-Kersh K. A 34-year-old woman with hoarseness of voice and an abnormal echocardiogram. *Chest* 2019; 155 (6): e163-6. doi: 10.1016/j.chest.2019.01.021.



<https://doi.org/10.24245/aorl.v68i3.8898>

Displasia fibrosa craneofacial

Craniofacial fibrous dysplasia.

María Irene Vázquez Muñoz,¹ Wasim Elhendi Halawa,¹ Diego Rodríguez Contreras,¹ Antonio Caravaca García²

Resumen

ANTECEDENTES: La displasia fibrosa es una enfermedad benigna ósea que puede ser diagnosticada en la consulta de Otorrinolaringología debido a que afecta con frecuencia el área craneofacial. La mayoría de los casos son asintomáticos, diagnosticados como un hallazgo casual, precisando en estos casos simplemente revisiones periódicas. La cirugía quedará reservada para casos en los que haya síntomas por compresión de estructuras, en casos de deformidad estética o de malignización.

CASOS CLÍNICOS: Comunicamos cinco casos de displasia fibrosa con afectación craneofacial atendidos en nuestras consultas otorrinolaringológicas.

CONCLUSIONES: La displasia fibrosa es de interés para el otorrinolaringólogo porque afecta estructuras craneofaciales, causando deformidades y disfunciones que a menudo son diagnosticadas en la consulta de Otorrinolaringología.

PALABRAS CLAVE: Displasia fibrosa; enfermedad ósea; monostótica.

Abstract

BACKGROUND: Fibrous dysplasia is a benign bone disease that frequently affects the craniofacial area, so it can be diagnosed in the otolaryngology consultation. Most cases are asymptomatic, diagnosed as an incidental finding, stating in these cases simply periodic reviews. The surgery will be reserved for cases where there are compression symptoms, in cases of cosmetic deformity or of malignant transformation.

CLINICAL CASES: This paper reports five cases of fibrous dysplasia with craniofacial involvement reviewed in our otolaryngology consultations.

CONCLUSIONS: Fibrous dysplasia is of interest to the otolaryngologist because it affects craniofacial structures, causing deformities and dysfunctions that are often diagnosed in the otolaryngology clinic.

KEYWORDS: Fibrous dysplasia; Bone disease; Monostotic.

¹ Facultativos especialistas del Área de Otorrinolaringología.

² Jefe del Servicio del Área de Otorrinolaringología.
Hospital Punta de Europa, Algeciras, España.

Recibido: 23 de mayo 2023

Aceptado: 8 de agosto 2023

Correspondencia

María Irene Vázquez Muñoz
vazquezmirene79@gmail.com

Este artículo debe citarse como:
Vázquez-Muñoz MI, Elhendi-Halawa W, Rodríguez-Contreras D, Caravaca-García A. Displasia fibrosa craneofacial. An Orl Mex 2023; 68 (3): 163-169.

ANTECEDENTES

La displasia fibrosa es una enfermedad ósea benigna caracterizada por la sustitución de la sustancia blanca normal del interior del hueso por tejido conectivo fibro-óseo con diversos grados de metaplasia ósea. Es una lesión esporádica que resulta de una mutación postcigótica en el gen *GNAS1*.¹ La displasia fibrosa constituye del 5 al 7% de los tumores óseos benignos.² En 1891 la enfermedad fue descrita por Von Recklinhausen y fue definida como displasia fibrosa por Lichtenstein en 1938.^{3,4}

Puede aparecer en cualquier localización del esqueleto, pero es más frecuente a nivel craneofacial, el fémur, la tibia y las costillas; el maxilar superior es el hueso más afectado. En términos clínicos, suele aparecer como una asimetría facial indolora de evolución lenta⁵ y la mayoría no precisan tratamiento quirúrgico. Se manifiesta en las tres primeras décadas de la vida y su distribución es igual entre sexos, aunque algunas revisiones señalan cierta preferencia por el sexo femenino.⁵

CASOS CLÍNICOS

Se comunican cinco casos de displasia fibrosa diagnosticados en nuestro servicio en los últimos años, en dos de ellos el síntoma de inicio fue aumento de volumen craneofacial y en el resto fue un hallazgo accidental en una prueba de imagen realizada para estudio complementario.

Caso 1

Paciente femenina de 9 años que acudió a nuestras consultas por mostrar aumento de volumen en la zona malar izquierda de aproximadamente 5 meses de evolución. No refirió clínica ORL.

En la radiografía de senos se apreció opacificación del seno maxilar izquierdo. La exploración ORL, incluida nasofibroscofia, fue totalmente

anodina. A la palpación se apreció una deformidad facial con asimetría por aumento del tamaño de la zona malar izquierda, sin signos inflamatorios cutáneos.

La tomografía computada (TC) de senos paranasales evidenció una lesión difusa en vidrio deslustrado en el maxilar izquierdo, moderadamente expansiva de aspecto no agresivo, compatible con displasia fibrosa. Se apreció marcada disminución de tamaño del seno maxilar izquierdo y mínima disminución del diámetro de la órbita izquierda. **Figuras 1 y 2**

La paciente fue derivada para valoración al servicio de Cirugía Maxilofacial donde realizaron biopsia confirmatoria y seguimiento evolutivo.

Caso 2

Paciente masculino de 56 años de edad que acudió a consulta por mostrar en la TC una imagen compatible con displasia fibrosa de la

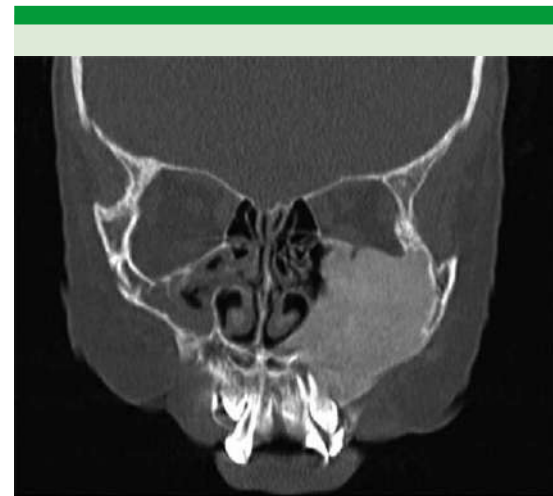

Figura 1. Tomografía axial computada de senos paranasales en corte coronal, donde se aprecia aumento de grosor del hueso maxilar izquierdo que condiciona un desplazamiento medial del canal orbitario.

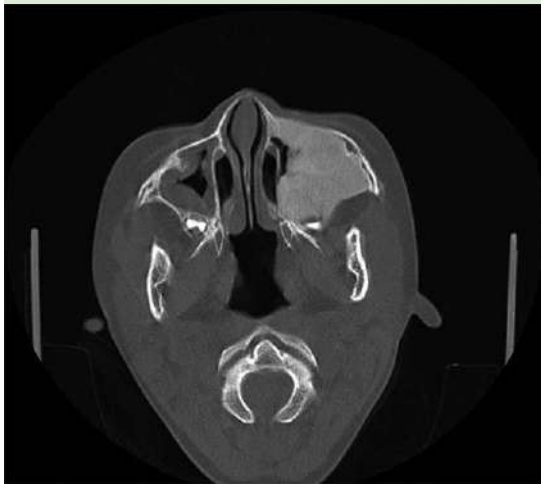


Figura 2. Tomografía axial computada de senos paranasales en corte axial.

mastoides izquierda. Solo tenía sensación de inestabilidad ocasional sin giro de objetos, sin acúfeno ni hipoacusia. No hubo otros datos clínicos ORL. La exploración ORL fue completamente normal.

La TC mostró una lesión en el mastoides, dorsal al foramen estilomastoideo, lateral al foramen yugular, con matriz mixta partes blandas/osteóide algodonosa. **Figura 3**

En la resonancia magnética nuclear (**Figura 4**) apareció una lesión que afectaba el mastoides izquierdo, con buena aireación del oído medio, lesión aparentemente expansiva, hipointensa en T1, con intensidad de señal mixta en T2 y que restringía discretamente.

Caso 3

Paciente femenina de 38 años de edad en seguimiento en nuestra consulta tras haber sido diagnosticada de displasia fibrosa maxilar izquierda como hallazgo casual en TC realizado

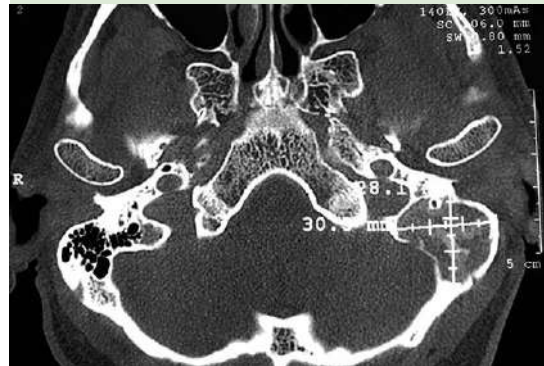

Figura 3. Tomografía axial computada de oídos en corte axial que muestra una lesión expansiva radiolúcida con densidad mixta de 30 x 28 x 25 mm, que se localiza en la mastoides izquierda.

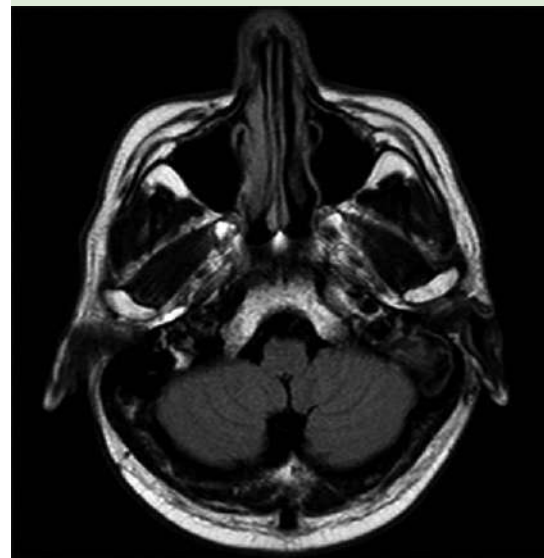


Figura 4. Resonancia magnética nuclear de oídos, corte axial.

para estudio de otra enfermedad. La paciente estaba asintomática en las sucesivas revisiones. La exploración ORL fue normal.

En la TC se apreció una lesión maxilar izquierda con aspecto en vidrio esmerilado expansiva, que adelgazaba la cortical sin rotura de ésta, compatible con displasia fibrosa. Provocaba disminución de la luz del seno maxilar y disminución del volumen de la fosa nasal izquierda.

Figura 5

Caso 4

Paciente masculino de 18 años, visto en la consulta ORL por hallazgo de opacificación del seno frontal derecho en radiografía de senos paranasales. El paciente estaba asintomático, el único síntoma que tenía era rinitis alérgica de larga evolución.

En la TC de senos se apreció un seno frontal derecho de pequeño tamaño. Aumento del grosor del diploe del hueso frontal derecho a nivel del borde supraorbitario con mala identificación de la cortical, planteando como posibilidad diagnóstica displasia fibrosa. **Figura 6**

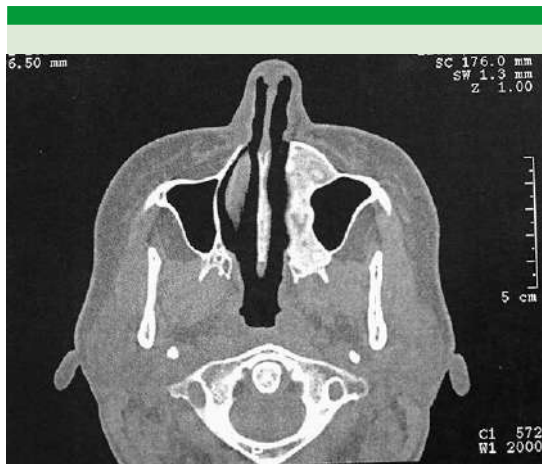

Figura 5. Tomografía axial computada de senos paranasales, en corte axial, donde se aprecia engrosamiento óseo que afecta al hemisferio izquierdo del hueso maxilar con extensión al proceso frontal y palatino izquierdo.

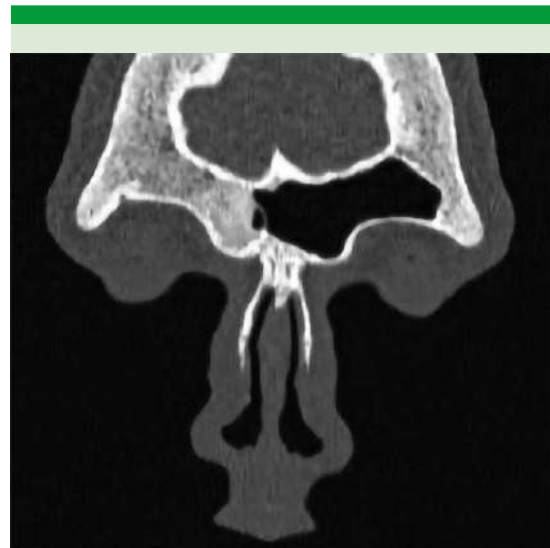


Figura 6. Tomografía axial computada de senos paranasales, en corte coronal, que muestra una lesión de 14 x 14 mm en el borde interno del arco supraciliar del hueso frontal derecho, que afecta al diploe del hueso, sin reacción perióstica ni rotura cortical.

Caso 5

Paciente masculino de 11 años que acudió a nuestro servicio tras ser derivado desde el servicio de pediatría, donde estaba en estudio por cefaleas desde hacía aproximadamente un año. La exploración ORL destacó una asimetría de la bóveda craneal en la zona parieto-occipital derecha. El resto de la exploración ORL fue normal.

En la TC de cráneo/senos paranasales se observó ensanchamiento del diploe craneal derecho con remodelación cortical aunque sin reacción perióstica asociada que sugiriera agresividad. Esta lesión era extensa mostrando matriz esclerosa en vidrio deslustrado. Las zonas de mayor engrosamiento estaban a nivel frontoparietal derecho y occipital prácticamente en la línea media con grosor de 22 y 19 mm, respectivamente. Asimismo, había afectación de la lámina cuadrilátera



del hueso esfenoides, apófisis basilar del hueso occipital, ala mayor del esfenoides derecho y afectación del frontal, con afectación del techo orbitario derecho. **Figura 7**

La resonancia magnética nuclear informó afectación de la médula ósea hemicraneal derecha, también del cuerpo del esfenoides, especialmente llamativa a nivel parietal. Se trataba de un proceso que se expandía a la médula ósea y adelgazaba la cortical sin imágenes de rotura. Señal baja en series T1, T2 y en Flair y no restringía significativamente. Hallazgo sugerente de displasia fibrosa. **Figuras 8 y 9**

DISCUSIÓN

La displasia fibrosa es una afección idiopática en la que el hueso medular se transforma en proliferación del tejido conectivo fibroso.⁶

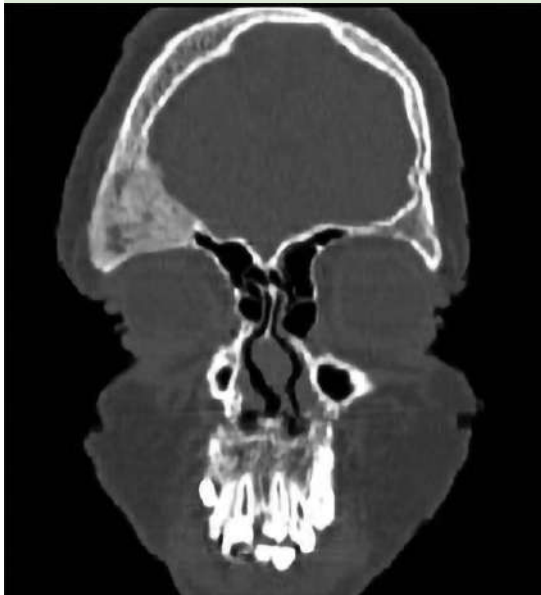


Figura 7. Tomografía axial computada sin contraste de cráneo en corte coronal.

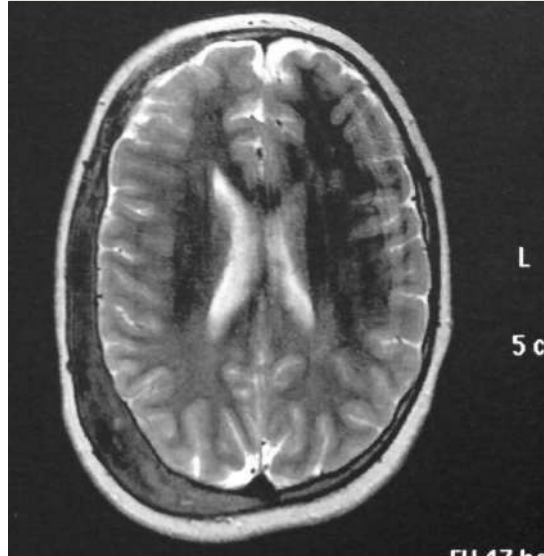


Figura 8. Resonancia magnética nuclear con contraste intravenoso de cráneo en corte axial.

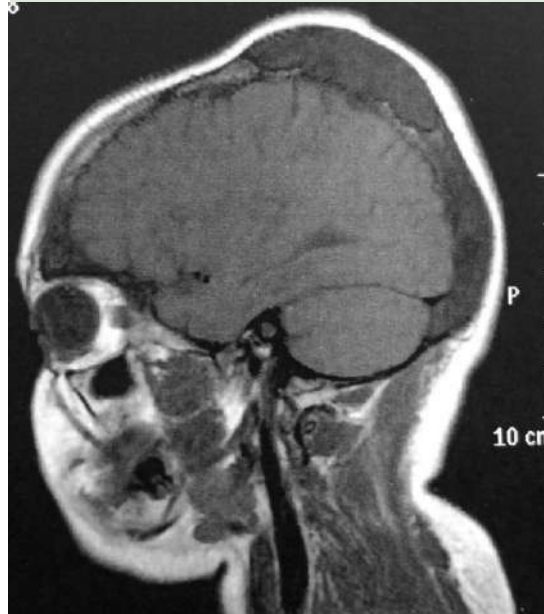


Figura 9. Resonancia magnética nuclear con contraste intravenoso de cráneo en corte sagital.

La displasia fibrosa craneofacial representa del 2 al 3% de todas las neoplasias óseas.⁵

La forma observada con más frecuencia es la monostótica con afectación de un solo hueso que corresponde al 70-80% de los casos. Otra forma, menos frecuente, es la poliestótica, que corresponde al 20-30% de los casos, en la que se afectan 2 o más huesos no contiguos. Existe un subtipo de enfermedad poliestótica asociado con anomalías endocrinas conocido como síndrome de McCune-Albright, que se asocia con talla corta, hiperpigmentación cutánea, pubertad precoz, hipertiroidismo y otras alteraciones endocrinas.⁵

La TC es la prueba de elección para el diagnóstico de displasia fibrosa, se caracteriza por ser una lesión de densidad mixta con aspecto en vidrio esmerilado con diversos grados de opacidad según la proporción de tejido fibroso y óseo, la expansión y la esclerosis ósea de los márgenes de la lesión. En la resonancia magnética nuclear la intensidad de lesión es baja o intermedia en T1 y variable en secuencias potenciadas en T2. En la gammagrafía ósea la displasia fibrosa suele describirse como un área de incremento de la captación en las tres fases del estudio. Es una prueba con alta sensibilidad para determinar la extensión e identificar casos poliestóticos.² En todos los casos de enfermedad poliestótica debe realizarse, además, estudio endocrinológico con pruebas tiroideas, prolactina, paratohormona y ACTH para descartar síndrome de McCune-Albright.⁵

La malignización de la lesión es posible (0.4-1% en displasia fibrosa y 4% en síndrome de Albright), sobre todo en casos tratados con radioterapia, por lo que está contraindicada. El tumor más frecuente que aparece es el fibrosarcoma.⁴

El tratamiento de la displasia fibrosa está en continua revisión y no existen pautas de actuación

bien establecidas. Es aceptable realizar revisiones periódicas cuando las lesiones son pequeñas, asintomáticas y cosméticamente aceptables.³ Respecto al tratamiento médico actualmente se plantea la terapia con bisfosfonatos, que parece que produce alivio clínico, radiológico y bioquímico, existiendo controversias en cuanto a su administración.

Respecto al tratamiento quirúrgico, la escisión radical y reconstrucción (propuesta por primera vez por Chen y Noorhoff en 1990) es el tratamiento más prescrito en la actualidad. Sus indicaciones son: compresión del nervio óptico, deformidad cosmética, dolor, fractura patológica, disminución de la audición y obstrucción nasal o sinusal.³

En la displasia fibrosa del temporal la mayoría de los pacientes son tratados también de forma conservadora; las indicaciones de cirugía son el colesteatoma asociado, estenosis del canal auditivo externo con infecciones recurrentes, hipoacusia transmisiva, deformidad estética, neuropatía con evidencia radiológica de compresión ósea o biopsia para diagnóstico de malignidad.⁷

Los casos clínicos comunicados en este artículo, al permanecer asintomáticos, no han precisado tratamiento quirúrgico, realizando revisiones periódicas en nuestro servicio con pruebas de imagen para controlar la evolución. Solo el caso de la displasia fibrosa del maxilar, debido a la deformidad facial evidente que tenía la paciente, fue derivado para valoración quirúrgica al servicio de cirugía maxilofacial.

La displasia fibrosa tiene un curso impredecible disminuyendo su progresión con la edad, pero al ser un proceso activo, debe seguirse clínica y radiológicamente y no ser tratado como un hallazgo accidental.⁵



CONCLUSIONES

La displasia fibrosa es de interés para el otorrinolaringólogo porque afecta a estructuras craneofaciales, causando deformidades y disfunciones que a menudo son diagnosticadas en la consulta de Otorrinolaringología. La mayoría de los pacientes son asintomáticos, pero debemos tener en cuenta que existen casos de malignización, que no deben pasar inadvertidos, por lo que debemos valorar su evolución.

REFERENCIAS

1. González Córcoles C, García de Marcos JA. Tumores óseos no odontogénicos. En: López Davis A y Martín Granizo R. Cirugía oral y maxilofacial 3ª ed. Madrid: Panamericana, 2012: 556.
2. Santiago ChA, Ramos FC, Tello MM et al. Displasia fibrosa ósea. Aportación de la medicina nuclear al diagnóstico de sospecha de degeneración sarcomatosa. Rev. Esp Med Nucl.2010 Jul-Agu:29(4)172-176.
3. Ventura-Martínez N, Guijarro-Martínez R, Morales-Navarro JD, Solís-García I, Puche-Torres M, Pérez-Herrezuelo Hermosa G. Displasia fibrosa craneofacial avanzada: a propósito de un caso. Rev Esp Cirug Oral y Maxilofac 2014; 36 (1): 32-37. <https://dx.doi.org/10.1016/j.maxilo.2012.04.002>.
4. Naser GA, Bravo CG, Carrasco DMI, Ríos DC. Displasia fibrosa de temporal: caso clínico y revisión del tema. Rev Otorrinolaringol Cir Cabeza Cuello 2009; 69 (3): 259-264. <http://dx.doi.org/10.4067/S0718-48162009000300009>.
5. Agut FM, Aldasoro MJ, Rodríguez PC, Gonzalbo NJ, Valladaes MJ. Displasia fibrosa monostótica de seno frontal con extensión orbitaria. Acta Otorrinolaringol Esp 2002; 53 (3): 203-206. Doi: 10.1016/S0001-6519(02)78301-5.
6. Colmenero Ruiz C, Martínez Iturriaga T. Tumores no odontogénicos de los maxilares. En: Suarez C, et al. Tratado de ORL y cirugía de cabeza y cuello. Cirugía oncológica de cabeza y cuello y de la base del cráneo. 2ª ed. Madrid: Panamericana, 2008: 3733-3750.
7. Frisch CD, Carlson ML, Kahue CN, Pelosi S, et al. Fibrous dysplasia of the temporal bone: a review of 66 cases. Laryngoscope 2015; 125 (6): 1438-1443. doi:10.1002/lary.25078.



<https://doi.org/10.24245/aorl.v68i3.8903>

Aspectos históricos del Servicio de Otorrinolaringología del Centro Médico Nacional La Raza, puntos sobresalientes*

Historical aspects of the Otorhinolaryngology service of National Medical Center La Raza, notable points.

Joel Heras Espinoza

Resumen

Se presentan los datos históricos del Servicio de Otorrinolaringología del Centro Médico Nacional La Raza, desde su fundación en 1955, haciendo notar los puntos más relevantes de acuerdo con las diferentes etapas que ha tenido este importante centro médico del Instituto Mexicano del Seguro Social.

PALABRAS CLAVE: Otorrinolaringología; centro médico; Instituto Mexicano del Seguro Social.

Abstract

The historical data of the Otolaryngology service of La Raza National Medical Center are presented, since its foundation in 1955, noting the most relevant points according to the different stages that this important medical center of the Mexican Social Security Institute has had.

KEYWORDS: Otolaryngology; Medical center; Mexican Social Security Institute.

* Conferencia presentada en la Sesión del Comité de Historia del LXXII Congreso Nacional SMORL, Cancún, 2023, jueves 4 de mayo, 13:00 horas. Expresidente de la Sociedad de Otorrinolaringología del Centro Médico La Raza. Autor del libro Crónica de la Otorrinolaringología del Centro Médico La Raza. Clínica de Otorrinolaringología, Cuautla, Morelos, México.

Recibido: 25 de mayo 2023

Aceptado: 8 de agosto 2023

Correspondencia

Joel Heras Espinoza
joheras@prodigy.net.mx

Este artículo debe citarse como:
Heras-Espinoza J. Aspectos históricos del Servicio de Otorrinolaringología del Centro Médico Nacional La Raza, puntos sobresalientes. An Orl Mex 2023; 68 (3): 170-186.



ANTECEDENTES

El Hospital La Raza surge desde los inicios del Seguro Social como un proyecto de grandeza; el Instituto Mexicano del Seguro Social se fundó el 18 de enero de 1943, siendo el presidente de la República el general Manuel Ávila Camacho, el primer director del Seguro Social el licenciado Vicente Santos Guajardo, y el jefe del Servicio Médico el Dr. Gaudencio González Garza. En enero de 1944 inició la atención médica en el Seguro Social y en ese mismo año se presentó el proyecto de convocatoria para la construcción del primer hospital de zona, que debería construirse frente al monumento a La Raza, publicándose el concurso para el anteproyecto el 1 de septiembre de 1944.¹ Casi 10 años tardaría en construirse esta magna obra; en 1952, un mes antes de terminar su mandato, el presidente de México, el licenciado Miguel Alemán Valdés, hizo una declaratoria inaugural, develando una placa conmemorativa que ostentaba la siguiente leyenda: “Siendo Presidente de la República el Señor Licenciado Miguel Alemán y Director General del Seguro Social el Señor Antonio Díaz Lombardo, se inauguró el primer hospital de zona, el día 29 de octubre de 1952”. Sin embargo, esta fecha a la postre resultaría simbólica, ya que tomaría más de un año organizar las actividades del hospital; la fecha oficial de arranque de actividades del Hospital La Raza fue el 10 de febrero de 1954, comenzando con el Servicio de Infectología y así sucesivamente fueron iniciando sus actividades las diferentes especialidades.^{2,3}

El Servicio de Otorrinolaringología del Hospital La Raza inició sus actividades el 20 de julio de 1955, y se puede considerar que la raíz de este nuevo servicio fue el Sanatorio 1, localizado en la avenida México esquina con Michoacán de la colonia Condesa; este edificio, que anteriormente era el Hotel Ambassador, en 1944 se adaptó con instalaciones propias del instituto y fue la primera unidad hospitalaria del Seguro Social, donde laboraban 9 otorrinolaringólogos: los

doctores Miguel Arroyo Guijosa, Mario Barrón y Sierra, José Manuel Esquivel, José Luis González Salas, Benito Madariaga Rangel, Ángel Pérez Aragón, Manuel Rangel Aragón, Benito Rebolledo Vergara y José Zambrano, de los cuales solo 4 fueron aceptados en el Hospital La Raza.

Los médicos fundadores del Servicio de Otorrinolaringología del Hospital La Raza fueron siete, de los cuales cuatro procedían del Sanatorio 1: los doctores Miguel Arroyo Guijosa, Mario A Barrón y Sierra, Benito Madariaga Rangel y Ángel Pérez Aragón y los otros tres, los doctores Rafael Pacchiano Cao, Carlos Valenzuela Ezquerro y Daniel Roldán Posada procedían de las clínicas del Seguro Social 1, 2 y 8, respectivamente. Todos los médicos que ingresaron fueron calificados y aprobados por profesores ajenos a la institución. También ingresaron los dos primeros residentes del servicio: los doctores Mariano Hernández Goribar y Jorge Corvera Bernardelli (1955-1956).⁴ **Figura 1**



Figura 1. Los 2 primeros residentes del servicio 1955-1956, el Dr. Jorge Corvera Bernardelli y el Dr. Mariano Hernández Goribar, reunidos 50 años después, durante un evento realizado por la Sociedad Mexicana de Otorrinolaringología y CCC, AC, en 2005. Archivo: Dr. Joel Heras Espinoza.

PRIMEROS JEFES DEL SERVICIO

Dr. Miguel Arroyo Guijosa (1914-1988)

El Dr. Miguel Arroyo Guijosa fue el primer jefe del servicio del 20 de julio de 1955 al 2 de enero de 1961 y fue a quien le tocó realizar la organización inicial del servicio, siendo el jefe durante seis años, después de los cuales se convirtió en asesor de la subdirección médica del Seguro Social. En los inicios del servicio la cirugía que predominaba era la cirugía de amígdalas, la cual se realizaba en grandes proporciones al grado que, además de las efectuadas en el propio hospital, el Seguro Social subrogaba cirugías a sanatorios particulares para disminuir la carga de trabajo. En 1956 más del 80% de las cirugías efectuadas eran de amígdalas, mientras que la cirugía de oído solo se realizaba en un 2%; 20 años después, en 1974 la cirugía de oído aumentó a un 50%, mientras que la de amígdalas bajó a un 18%.⁵

En 1956 se realizó la primera cirugía para el tratamiento de la otosclerosis que fue la movilización del estribo, preconizada por el Dr. Samuel Rosen, quien la había descubierto por accidente al revisar a un paciente programado para cirugía de fenestración, que era la cirugía aceptada en esa época para el tratamiento quirúrgico de la otosclerosis. No está documentado que se haya realizado alguna cirugía de la fenestración en el Hospital La Raza. En 1958 el Dr. Carlos Valenzuela Ezquerro publicó en la Revista Médica del Seguro Social dos casos de pacientes de otosclerosis, operados con la técnica de movilización del estribo, conocida como operación de Rosen; el primer caso fue operado en junio de 1957, con lentes Zeiss-Cameron y el segundo caso en diciembre del mismo año, con microscopio quirúrgico, y es por medio de este artículo que nos enteramos que el Servicio de Otorrinolaringología del Hospital La Raza contó con microscopio quirúrgico a partir del segundo semestre de 1957.⁶ De 1956 a 1958 se realizaron

en el hospital 40 cirugías de movilización del estribo, ya que a partir de 1959 se efectuó como rutina la estapedectomía.⁵ **Figura 2**

Poco antes de retirarse del cargo, en 1960, el Dr. Miguel Arroyo Guijosa organizó el primer curso de Rinología en el Hospital La Raza, donde acudió como invitado el Dr. Maurice H Cottle de Chicago, Illinois.³ **Figura 3**

Dr. Carlos Valenzuela Ezquerro (1924-2014)

El Dr. Carlos Valenzuela Ezquerro fue el jefe del servicio del 2 de enero de 1961 al 2 de mayo de 1974. Fue profesor titular del curso de posgrado por la Universidad Nacional Autónoma de México y, sin duda, fue el que mayor impulso le dio



Figura 2. Dr. Miguel Arroyo Guijosa (1914-1988), primer jefe del Servicio de Otorrinolaringología del Hospital La Raza del 20 de julio de 1955 al 2 de enero de 1961.



Figura 3. Los doctores Maurice H Cottle y Kenneth H Hinderer con la esposa del Dr. Rafael Pacchiano, médico del servicio, con algunos invitados, curso de Rinología, 1960.

al servicio en los 13 años que estuvo como jefe, logrando que el Servicio de Otorrinolaringología del Centro Médico La Raza fuera reconocido como uno de los principales centros otológicos del país; después fue jefe de la División de cirugía del mismo hospital hasta su jubilación.⁷

Figuras 4 y 5

En 1969 por las buenas relaciones con el entonces director del Seguro Social, el Dr. Ignacio Morones Prieto, el Dr. Carlos Valenzuela logró equipar el servicio con un auditorio propio con circuito cerrado de televisión conectado a quirófano, además de un laboratorio de hueso temporal y otro de anatomía patológica propio del servicio, así como modernizar las áreas de consulta externa, el equipo quirúrgico y el gabinete de audiología y clínica vestibular.⁷

Figuras 6 y 7

Del 13 al 18 de abril de 1970 se realizó en el hospital el primer curso de cirugía otológica titulado "Tratamiento de la patología inflamatoria del oído medio y la mastoides", con reconocimiento de la división de estudios superiores de




Figura 4. Dr. Carlos Valenzuela Ezquerro, jefe del Servicio de Otorrinolaringología del Centro Médico La Raza del 2 de enero de 1961 al 2 de mayo de 1974.



Figura 5. Médicos del servicio en 1963, de izquierda a derecha: los doctores Mariano Hernández Goribar, Rafael Pacchiano Cao, Alfonso Espinosa Grande, Benito Madariaga Rangel, Ignacio Ortega Domínguez, Carlos Valenzuela Ezquerro, José Luis González Salas, Benito Rebolledo Vergara y Mario A Barrón y Sierra.

la Universidad Nacional Autónoma de México. En este curso se contó con el apoyo del Ing. Jack Urban, del Instituto Otológico de Los Ángeles,



Figura 6. Auditorio del Servicio de Otorrinolaringología del Centro Médico La Raza con circuito cerrado de televisión conectado a quirófano, 1970.

California. El Dr. Howard House 8 meses antes, en agosto de 1969, había asistido al IX Congreso Mundial de Otorrinolaringología, organizado en la Ciudad de México, y el Dr. Valenzuela lo invitó al hospital a conocer el servicio del cual quedó maravillado de la organización y características. El mérito del curso es haberse realizado con cirugía en vivo, con circuito cerrado de televisión al auditorio propio del servicio, donde el Ing. Jack Urban estuvo todos los días del curso para que todo funcionara bien; este curso se realizó durante varios años.⁸ **Figura 8**

En 1970 el Dr. Carlos Valenzuela Ezquerro tuvo la idea de crear una sociedad de Otorrinolarin-



Figura 7. Médicos de base del servicio con algunos residentes en 1970. Se aprecia a la primera mujer del servicio, la Dra. Leticia Tijerina, quien ingresó como audióloga en 1968.



Figura 8. Primer curso de Cirugía Otológica: Tratamiento de la patología inflamatoria y del oído medio y la mastoides, 13-18 de abril de 1970. Servicio de Otorrinolaringología, Centro Médico La Raza.

gología del Centro Médico La Raza, por lo que en ese mismo año se procedió a elaborar un proyecto de estatutos finalmente aprobado por todos los socios, integrando la primera mesa directiva que se encargó de hacer los trámites legales. La Sociedad de Otorrinolaringología del Centro Médico La Raza fue fundada el 8 de febrero de 1971, fecha en que se finalizó el protocolo ante el notario público. Fueron 32 los socios fundadores: 9 otorrinolaringólogos: doctores Carlos Valenzuela Ezquerro, Noé Barán Mash, Mario Antonio Barrón y Sierra, Mariano Hernández Goribar, Benito Madariaga Rangel, Rafael Pacchiano Cao, Benito Rebolledo Vergara, Antonio Rodríguez Alcaraz y Antonio Soda Merhy. Dos audiólogos: los doctores Salvador Durán Torres y Leticia Tijerina de Sánchez. Veintiún residentes, RIII: doctores Jorge Carranza Aguilar, Hugo Casab Rueda, Carlos Castillo Domínguez, Eucario Contreras Alcántara, Arturo de Córdova Solís, Rodolfo Irigoyen Salgado, Juan Antonio Ochoa Mares, Víctor Román Sánchez Olvera, Agustín Tello Cordero y Víctor Torres Nevares. RII: doctores Juan Julio Góngora, Alfonso Jaramillo Ledezma, Gilberto Miyaqui Piedad, Jorge Paquot Rodríguez y Miguel Ángel Vargas Rubio.

RI: doctores María Guadalupe Figueroa Zamudio (primera doctora residente del servicio), Miguel Ángel Gallegos Portillo, Jorge Alberto Ortiz Ortiz, Crispín Ramos Arreola, Francisco Rico Sánchez y Sichem Rizo Jiménez.^{7,8}

Desde el inicio el Dr. Carlos Valenzuela Ezquerro ha sido el presidente honorario de la sociedad hasta la fecha y posterior a la muerte del maestro Valenzuela el Dr. Guillermo Hernández Valencia fue designado por la sociedad presidente vitalicio.

En 1975, la mesa directiva en funciones y por iniciativa del entonces presidente el Dr. Antonio Soda Merhy, decidió la realización de eventos científicos y sociales que reunieran a todos los médicos egresados del servicio. En esa mesa directiva me tocó colaborar como secretario con el Dr. Soda y se decidió realizar este primer congreso que inicialmente se denominó Jornadas Médicas, en el Hotel Hacienda de Cocoyoc, Morelos, y así fue como iniciaron los congresos nacionales de la sociedad. En 2001 durante el XX Congreso Nacional de la Sociedad, efectuado en el Hotel Sumiya de Cuernavaca, Morelos (**Figura 9**), se

realizó un homenaje a los médicos fundadores presentes y recientemente del 9 al 11 de marzo de 2023 se realizó el 41° Congreso Nacional de la Sociedad de Otorrinolaringología del Centro Médico La Raza, en Huatulco, Oaxaca.

Dr. Mariano Hernández Goribar (1928-2012)

El Dr. Mariano Hernández Goribar es, sin duda, el que más vivió la historia del servicio, un año de residente, 18 años de médico de base y 32 años de jefe del servicio; estuvo más de 50 años en el hospital, por lo que le tocó vivir todas las etapas desde su fundación. **Figura 10**

SUBESPECIALIDAD DE CIRUGÍA DE CABEZA Y CUELLO

En 1978 se anexó la subespecialidad de Cirugía de Cabeza y Cuello al Servicio de Otorrinolaringología, siendo el Dr. Mario Barrón Soto uno de los pioneros, quien desarrolló una instrucción tutelar con el Dr. Francisco P Millán, médico militar y cirujano oncólogo, en ese entonces jefe de



Figura 10. Dr. Mariano Hernández Goribar, jefe del Servicio de Otorrinolaringología del Centro Médico La Raza del 2 de mayo de 1974 a 2006. Fotografía tomada por el Dr. Joel Heras Espinoza en 2001 en una entrevista para la publicación del libro Crónica de la Otorrinolaringología en el Centro Médico La Raza.



Figura 9. XX Congreso Nacional de Otorrinolaringología del Centro Médico La Raza, 14 al 17 de febrero de 2001, Hotel Camino Real Sumiya, Cuernavaca, Morelos.



la división de cirugía, llevando a cabo cursos con la participación y colaboración entre el Hospital Central Militar con el Dr. Juan Felipe Sánchez Marle, el Instituto Nacional de Cancerología con el Dr. Francisco Javier Ochoa Carrillo, así como el Centro Médico Nacional Siglo XXI con el Dr. Andrés Delgado Falfari, quien había sido médico de base del Servicio de Otorrinolaringología del Hospital La Raza de 1957 a 1961, así como invitados internacionales, como el Dr. Myers. El Dr. Mario Barrón Soto estuvo laborando en el área de Cirugía de Cabeza y Cuello hasta su jubilación en 2006.^{9,10} **Figura 11**

OTORRINOLARINGOLOGÍA PEDIÁTRICA

El 2 de febrero de 2004, ante los cambios de organización de las unidades médicas de alta

especialidad (UMAEs), que debían tener servicios específicos, y dadas las características del Hospital General Gaudencio González Garza, un hospital con gran número de especialidades pediátricas y pacientes con características diversas de alta especialidad, se conformó el Servicio de Otorrinolaringología Pediátrica con un jefe de servicio y tres médicos adscritos, siendo la fundadora y primer jefe la Dra. Luz Arcelia Campos Navarro, quien desde un año antes realizó adiestramiento en pediatría participando activamente en la planeación y organización inicial del nuevo servicio (**Figura 12**). De los médicos adscritos, la Dra. Yanet Almeida González fue la primera adscrita, quien de manera entusiasta y colaboradora se integró al servicio, que inició en un área física específica, ubicada en el 7º piso del ala poniente del Hospital General, junto



Figura 11. Dr. Mario Antonio Barrón Soto, precursor y promotor de la cirugía de cabeza y cuello.



Figura 12. Dra. Luz Arcelia Campos Navarro, primer jefe del Servicio de Otorrinolaringología Pediátrica del Centro Médico Nacional La Raza del 2 de febrero de 2004 a 2012.

con Oftalmología y Neurocirugía pediátricas, en espacios recién remodelados y acondicionados para estas especialidades, con camas y cunas suficientes para la atención médica-quirúrgica oportuna. Se destinaron espacios de trabajo para médicos, residentes, jefatura y con infraestructura de trabajo propias. Además de asignar áreas administrativas y de hospitalización, se contó con un consultorio propio en el turno matutino y turno vespertino, así como un quirófano diario en ambos turnos, con servicios integrales que permitieron la atención médica-quirúrgica del 100% de la enfermedad que se recibía y con gran apoyo de la Dirección General. Para poder ampliar la cobertura de atención se integró la Dra. Jaqueline Tenorio Sánchez en turno vespertino quien, en conjunto con las doctoras Almeida y Campos, cubrían la alta demanda de atenciones. Posteriormente, la Dra. Norma Angélica Quintana Ruiz, otorrinolaringóloga pediátrica egresada de la subespecialidad, se integró en el turno vespertino y la Dra. Tenorio cambió al turno matutino.

Desde sus inicios, se integraron clínicas de atención médica con todos los servicios pediátricos, trabajando en conjunto con Oftalmología, Endoscopia, Oncología, Neumología y Dermatología, entre otros servicios. La Dra. Luz Arcelia Campos Navarro estuvo en la jefatura hasta 2012, fecha en que fue invitada a formar parte del área de Educación e Investigación de dicha UMAE y pasó a ocupar el cargo de directora de Educación e Investigación en Salud.^{10,11} En la actualidad el jefe del Servicio de Otorrinolaringología Pediátrica del Centro Médico Nacional La Raza es la Dra. Norma Angélica Quintana Ruiz.

El 28 de noviembre del 2001 se efectuó la presentación del libro "Crónica de la Otorrinolaringología del Centro Médico La Raza", escrito por el Dr. Joel Heras Espinoza, en una ceremonia de homenaje al maestro Dr. Carlos Valenzuela Ezquerro, realizada en el auditorio

del propio Hospital General del Centro Médico La Raza, con la presencia de autoridades del hospital, médicos del servicio, así como exresidentes y público en general. El prólogo del libro lo escribió el Dr. Carlos Valenzuela Ezquerro, dicho evento fue patrocinado por el Laboratorio Scheramex. **Figura 13**

ASPECTOS HISTÓRICOS DE LA AUDIOLOGÍA EN EL SERVICIO DE OTORRINOLARINGOLOGÍA DEL CENTRO MÉDICO LA RAZA

El área de Audiología inició en septiembre de 1956 con el Dr. Salvador Durán Torres; el primer residente de otorrinolaringología que se dedicó especialmente a la audiología fue el Dr. Ignacio Ortega Domínguez, quien fue residente en los años de 1957-1959 y laboró como adjunto en audiología hasta 1963, fecha en que ingresó como audiólogo al Hospital de Pediatría del



Figura 13. Homenaje al maestro Dr. Carlos Valenzuela Ezquerro y presentación del libro *Crónica de la Otorrinolaringología en el Centro Médico La Raza*, escrito por el Dr. Joel Heras Espinoza, 28 de noviembre del 2001.



Figura 14. Médicos y residentes en 1975, que por las remodelaciones que se efectuaron en el hospital desde 1974, el área de hospitalización y cirugía del Servicio de Otorrinolaringología fue trasladado a una unidad adaptada para tal fin en un anexo de Tlatelolco, donde se mantuvo por varios años.

naciente Centro Médico Nacional, actualmente Siglo XXI.

En los años 1968-1978, el Servicio de Otorrinolaringología del Centro Médico La Raza tenía 2 audiólogos, los doctores Salvador Durán Torres y Leticia Tijerina de Sánchez, quien había egresado como audióloga del Centro Médico Nacional en 1968 y laboró como audióloga en el Servicio de Otorrinolaringología del Centro Médico La Raza 14 años, de 1968 a 1982 (**Figura 15**). La Dra. María Guadalupe Figueroa Zamudio, residente de Otorrinolaringología de 1970 a 1973, se dedicó a la audiología en Morelia, Michoacán. La Dra. Martha Patricia Nava, también exresidente del Centro Médico Nacional, actualmente Siglo

XXI, ingresó como audióloga al servicio en 1978, cuando el Dr. Salvador Durán Torres se cambió a Medicina del trabajo. La Dra. Martha Patricia Nava permaneció en el servicio durante 24 años hasta su jubilación en 2002. **Figura 16**

También laboró como audióloga en el Centro Médico La Raza la Dra. Florisel Tapia Díaz Covarrubias de 1979 a 1982; posteriormente se fue a Villahermosa, Tabasco. El Dr. Jorge Said Martínez estuvo como audiólogo de 1982 a 1989 y el Dr. Jorge Eduardo Ramírez, exresidente del Instituto Nacional de la Comunicación Humana, estuvo en Audiología de 1983 al 2011, año en que falleció. La Dra. Martha G Paniagua Hernández estuvo como audióloga de 1985 a 1988, el Dr.



Figura 15. Dra. Leticia Tijerina de Sánchez, primera mujer que ingresó al servicio como audióloga en 1968.



Figura 16. Dra. Martha Patricia Nava, audióloga del Servicio de Otorrinolaringología del Centro Médico Nacional La Raza durante 24 años, de 1978 a 2002.

Mario Hernández Castillo en 1987 y el Dr. David Argüelles García de 1987 a 1990.

En 1987 inició la residencia de audiología en el Centro Médico La Raza, reconocida por la Universidad Nacional Autónoma de México desde el año 2000, siendo el primer residente en audiología el Dr. Héctor Benavides (1987-1990). Desde 1990, cuando salió el primer residente de la especialidad, hasta 2013 egresaron 64 médicos audiólogos del Servicio de Otorrinolaringología del Centro Médico La Raza.^{12,13,14}

RECONOCIMIENTO A MÉDICOS DESTACADOS EGRESADOS DEL SERVICIO

Considero importante hacer en esta presentación un reconocimiento a los médicos del Servicio

de Otorrinolaringología del Centro Médico Nacional La Raza, que con méritos académicos propios pertenecen a la Academia Nacional de Medicina (ANM) y a la Academia Mexicana de Cirugía (AMC), como son los tres primeros jefes del servicio: el Dr. Miguel Arroyo Guijosa, que ingresó a la ANM en 1963, Dr. Carlos Valenzuela Ezquerro, que ingresó a la ANM en 1969, y Dr. Mariano Hernández Goribar, que ingresó a la ANM en 1979, así como el Dr. Jorge Corvera Bernardelli, que ingresó a la ANM en 1965, y el Dr. Antonio Soda Merhy, quien ingresó a la AMC el 7 de junio de 1983 y a la ANM el 20 de mayo de 1993.¹⁵ **Figura 17**

También hacemos un reconocimiento a los médicos que pertenecen a la Academia Mexicana de Cirugía: Dr. Guillermo Hernández Valencia,



Figura 17. Dr. Antonio Soda Merhy, es el único miembro activo de la Academia Nacional de Medicina egresado del servicio y también es miembro de la Academia Mexicana de Cirugía.

quien ingresó en 1992, Dr. Pascual Estrada Estrada, quien ingresó en 1998, Dr. Mario Barrón Soto, quien ingresó en 1999, Dr. David Montes de Oca Rosas, quien ingresó en 2007, y la Dra. Luz Arcelia Campos Navarro, quien ingresó en 2015.

De los seis otorrinolaringólogos que han sido presidentes de la Academia Nacional de Medicina: doctores Federico Semeleder 1988-1992, Emilio Vázquez Gómez 1905, Daniel Gurría Urgell 1942, Jorge Corvera Bernardelli 1982, Pelayo Vilar Puig 1996 y Germán Fajardo Dolci, actual presidente, el Dr. Jorge Corvera Bernardelli es el único egresado del Hospital La Raza,

siendo uno de los dos primeros residentes del servicio, pero también considero importante mencionar y reconocer al Dr. Pelayo Vilar Puig, quien fue presidente en 1996, y al Dr. Germán Fajardo Dolci, actual presidente de la Academia Nacional de Medicina, miembros distinguidos de la Sociedad Mexicana de Otorrinolaringología y CCC, AC.^{15,16}

También quiero mencionar y reconocer a los 14 otorrinolaringólogos que han ocupado el cargo de presidente de la Sociedad Mexicana de Otorrinolaringología y CCC, AC, como son los doctores Miguel Ángel Arroyo Guijosa 1954-1956, Carlos Valenzuela Ezquerro 1966-1967, Andrés Delgado Falfari 1971-1972, Mariano Hernández Goribar 1977-1978, Jorge Corvera Bernardelli 1978-1979, Antonio Soda Merhy 1981-1982, Antonio Rodríguez Alcaraz 1982-1983, Guillermo Hernández Valencia 1986-1987, Mario Barrón Soto 1994-1995, Luis Alberto Macías Fernández 2001-2002, Guillermo Alatorre Sánchez de la Barquera 2004-2005, David Montes de Oca Rosas 2009-2010, Rubén Moreno Padilla 2011-2012 y Silvio Jurado Hernández 2016-2017. En este grupo de otorrinolaringólogos están todos los jefes del Servicio de Otorrinolaringología del Centro Médico Nacional La Raza, incluyendo a los más recientes, como el Dr. Rubén Moreno Padilla, quien fue el jefe de 2007 a 2013, y el Dr. Silvio Jurado Hernández, actual jefe desde 2013. Todos estos médicos muy reconocidos y han sido destacados profesores en diferentes áreas de la especialidad.¹⁵ **Figuras 18 y 19**

El 23 de octubre del año 2000, médicos de varias especialidades fueron reconocidos como más destacados del siglo XX, designados por un jurado calificador donde participaron los consejos mexicanos de las diferentes especialidades y el Dr. Carlos Valenzuela Ezquerro recibió el reconocimiento por sus contribuciones fundamentales al desarrollo de la Otorrinolaringología en México en el siglo XX, de manos del Presidente de México, el Dr. Ernesto Zedillo Ponce de



Figura 18. Dr. Rubén Moreno Padilla, jefe del Servicio de Otorrinolaringología del Centro Médico Nacional La Raza de 2007 a 2013.



Figura 19. Dr. Silvio Jurado Hernández, actual jefe del Servicio de Otorrinolaringología del Centro Médico Nacional La Raza desde 2013.

León, el 23 de octubre del año 2000 con motivo de Día del Médico. **Figura 20**

También quiero mencionar la participación que el sexo femenino ha tenido en el Servicio de Otorrinolaringología en los últimos años. La primera mujer que ingresó al servicio fue la Dra. Leticia Tijerina de Sánchez, quien ingresó en 1968 en el área de Audiología para hacer equipo con el Dr. Salvador Durán Torres. La primera residente del servicio fue la Dra. Guadalupe Figueroa Zamudio, quien egresó en 1973, trabajando como audióloga en Morelia, Michoacán. La Dra. Flora Elizabeth Allen Vázquez fue la primera doctora que ingresó al servicio como

otorrinolaringóloga. Las siguientes doctoras han organizado congresos nacionales de la Sociedad de Otorrinolaringología y CCC, AC del Centro Médico La Raza: Leticia Tijerina de Sánchez (Ixtapan de la Sal, Estado de México, 1976), Luz Arcelia Campos Navarro (San Juan del Río, Querétaro, 1998), María Eugenia Nolasco Granados (Ixtapa Zihuatanejo, Guerrero, 2007), Carmen Ochoa Guillén (Isla Navidad, Nayarit, 2013), Liliana Elizabeth Sandoval Cruz (Guadalajara, Jalisco, 2020) y Beatriz Flores Meza (Acapulco, Guerrero, 2022), y todas ellas han ocupado el cargo de presidente de la misma sociedad. Y hay muchas doctoras más del Servicio de Otorrinolaringología del Centro Médico Nacional

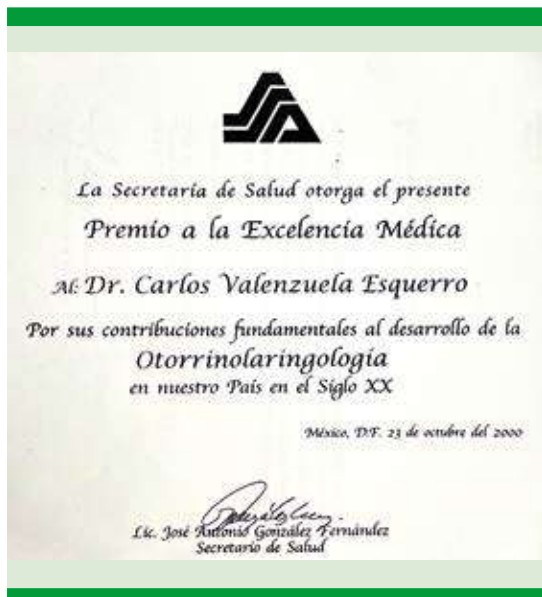

Figura 20. Reconocimiento al Dr. Carlos Valenzuela Ezquerro por sus contribuciones fundamentales al desarrollo de la Otorrinolaringología en México en el siglo XX, entregado por el Presidente de México, el Dr. Ernesto Zedillo Ponce de León, el 23 de octubre de 2000.

La Raza, que han destacado en diferentes áreas de la especialidad, que por espacio es imposible mencionar, para todas ellas nuestro más sincero reconocimiento.

En 69 años de historia, de 1955 a 2023, han egresado 447 otorrinolaringólogos del Centro Médico La Raza, de los cuales el 65% son hombres y el 35% mujeres.

Distribuidos en casi todos los estados de la República Mexicana y algunos en el extranjero, principalmente en Sudamérica y Centroamérica, la mayoría muy reconocidos y destacados en sus lugares de trabajo y muchos con reconocimiento nacional y algunos internacional.

EL SERVICIO DE OTORRINOLARINGOLOGÍA EN LA ACTUALIDAD

En la actualidad el Servicio de Otorrinolaringología del Centro Médico Nacional La Raza está catalogado como una Unidad Médica de Alta Especialidad (UMAE) y, de acuerdo con la información proporcionada por el Dr. Silvio Jurado Hernández, actual jefe del servicio de adultos, en el servicio se realiza: cirugía endoscópica de oído incluyendo láser para estapedectomía, cirugía endoscópica de nariz y senos paranasales y laringe, en esta última con láser azul para tratar enfermedad benigna, como papilomatosis laríngea y pólipos de cuerdas vocales. Menciona también que el hospital es el que más laringectomías realiza en el IMSS y el primero en colocar prótesis vocales para pacientes de laringectomía, por mencionar solo algunos procedimientos.¹⁷

El Dr. Guillermo Piña Uribe, profesor titular del curso de posgrado y pregrado, nos informó que el Servicio de Otorrinolaringología actualmente está integrado de la siguiente manera: la consulta externa, localizada en el primer piso del hospital, cuenta con 11 consultorios: seis para otorrinolaringología adultos (115, 116, 118, 119, 120 y 122), uno de ellos para cirugía de cabeza y cuello, un consultorio para otorrinolaringología pediátrica (117), dos de audiología, uno de otoneurología y un consultorio localizado en el servicio de urgencias. Además, con áreas de hospitalización de adultos y pediatría, así como salas de operaciones propias del servicio para adultos y pediatría, en ambos turnos, matutino y vespertino. Cuenta con un total de 80 médicos distribuidos de la siguiente manera: 16 médicos para adultos, 3 para pediatría, 10 audiólogos, 36 residentes de otorrinolaringología y 15 residentes de audiología. Es importante hacer notar que, del total de los médicos que actualmente laboran en el servicio, más del 50% son mujeres.¹⁸

En el Servicio de Otorrinolaringología Adultos laboran los siguientes otorrinolaringólogos: doctores Silvio Jurado Hernández, jefe del servicio; Eduardo Beltrán Zavala, Manuel Martín Félix, Liliana Elizabeth Sandoval Cruz, Guillermo Piña Uribe, profesor titular del curso de posgrado y pregrado; Mónica Arlette Argumedo Ortega, Bertha Beatriz Montaña Velázquez, Ernesto Conde Vázquez en cirugía de cabeza y cuello, Iara Pineda Tejeida, Leslie Cynthia Osorio Castro en cirugía de cabeza y cuello, Jessica Nolasco Renero, Alicia Alejandra Medina López, José Antonio Alatraste Vargas, María Fernanda Galindo Tapia, Arturo Abraham Aboites Moreno y Eduardo Manuel Bolívar Cheda.

En Audiología adultos laboran los siguientes audiólogos: doctores Mónica Cuauhteca Cázares, Dalila Ceballos Hernández, Aralia Gutiérrez Márquez, Sandra Magnolia Argüelles García, María Fernanda Mejía Medina, Beatriz Carolina Galindo, Fany Ivonne Chegue Terrazas, Franco Merino Higuera y Ana Teresa de la O Gómez en sustitución del Dr. Ignacio Peña Moreno, que está de licencia.

En el Servicio de Otorrinolaringología Pediátrica laboran los siguientes otorrinolaringólogos: doctores Norma Angélica Quintana Ruíz, jefe del servicio (**Figura 21**); Ana Rosa Calderón Ramírez, Brenda Contreras y en Audiología la Dra. Verónica Ocampo Sánchez. Además, ahora hay 36 residentes en Otorrinolaringología y 15 en Audiología.

El Dr. Guillermo Piña Uribe menciona que todos los médicos de base contribuyen como profesores de práctica clínica, donde también participa la Dra. Beatriz Flores Meza, jubilada que laboró en el Servicio de Otorrinolaringología y sigue colaborando en la docencia. **Figuras 22 y 23**



Figura 21. Dra. Norma Angélica Quintana Ruiz, actual jefe del Servicio de Otorrinolaringología Pediátrica.



Figura 22. Dr. Guillermo Piña Uribe, médico del servicio y profesor titular del curso de posgrado y pregrado por la Universidad Nacional Autónoma de México.



Figura 23. Médicos residentes del Servicio de Otorrinolaringología del Centro Médico Nacional La Raza con el Dr. Guillermo Piña Uribe, profesor titular del curso de posgrado y pregrado.

REFERENCIAS

1. Fajardo GO. Los servicios médicos del Instituto Mexicano del Seguro Social (1940-1952) *Rev Med IMSS* 1998; 36 (5): 373-375.
2. Lozada J. Centro Médico La Raza 40 Aniversario '92, memoria Histórica. Instituto Mexicano del Seguro Social, Lic. Emilio Gamboa Patrón Director general. En primeras etapas, Realización del proyecto 1992: 57-74.
3. Muñoz HO. Editorial: Ceremonia por el cincuentenario del Hospital General del Centro Médico Nacional La Raza. *Rev Med IMSS* 2004; 42 (6): 461-464.
4. Cardenas DP. Centro Médico La Raza Bosquejo Histórico. En: Cap V, Historia de los servicios, Otorrinolaringología, IMSS, México 1976: 153-154.
5. Heras EJ, Chapa CR. 20 años de Cirugía en el Servicio de Otorrinolaringología del Centro Médico La Raza, 1955-1974, Trabajo presentado en el XXV Congreso Nacional SMORL Puerto Vallarta, Jal. 1975.
6. Valenzuela EC. Operación de Rosen, movilización del estribo. *Archivos Médicos del IMSS* 1958; 1-II: 15-27.
7. Heras EJ. Crónica de la Otorrinolaringología en el Centro Médico La Raza, Scheramex, 2001.
8. Valenzuela EC. Comunicación personal. Exjefe del Serv ORL, CMN La Raza, 2001.
9. Barrón SM. Comunicación personal. Exmédico adscrito Serv ORL, HG CMN La Raza, 2023.
10. Díaz KM, Rocha GVV. Crónica de la Sociedad Mexicana de Otorrinolaringología y Cirugía de Cabeza y Cuello A.C. Nieto Editores, 2016.
11. Campos NLA. Comunicación personal. Exjefe del Serv ORL Pediátrica, HG CMN La Raza, 2023.
12. Tijerina SL. Comunicación personal. Exaudióloga Serv ORL, HG CMN La Raza, 2023.

13. Villanueva PLA. Comunicación personal. Exaudióloga Serv ORL, HG CMN La Raza, 2011.
14. Nava Gómez MP. Comunicación personal. Exaudióloga Serv ORL, HG CMN La Raza, 2023.
15. Cárdenas DLPE. Crónica de la Otorrinolaringología en México y la Sociedad Mexicana de Otorrinolaringología; México, 1991.
16. Corvera BJ. La Academia Nacional de Medicina. Editorial. An ORL 1995; 40 (1): 1-2.
17. Jurado HS. Comunicación personal. Jefe del Serv ORL, CMN La Raza; 2023.
18. Piña UG. Comunicación personal. Profesor titular del curso de posgrado y pregrado Serv ORL, HG CMN La Raza; 2023.

Normas de publicación

INSTRUCCIONES A LOS AUTORES SOBRE LA FORMA DE PRESENTAR SUS MANUSCRITOS

Anales de Otorrinolaringología Mexicana es la revista médica de difusión oficial de la Sociedad Mexicana de Otorrinolaringología y Cirugía de Cabeza y Cuello A.C. La edición electrónica es publicada y distribuida por Nieto Editores; se puede descargar en versión española en la dirección <http://www.smorlccc.org.mx/revistas.html>, <http://www.nietoeditores.com.mx> y en www.otorrino.org.mx. Todas las contribuciones originales serán evaluadas antes de ser aceptadas por revisores expertos designados por los Editores.

Ésta publica cuatro números por año e incluye artículos que cubren todas las áreas de la otorrinolaringología y cirugía de cabeza y cuello y especialidades afines. Artículos de investigación médica que pueden ser publicados como artículos originales, editoriales, reportes preliminares, metanálisis, casos clínicos con aportaciones nuevas o de interés particular, artículos de revisión, educación médica, cartas al editor, originales e inéditos.

Todos los manuscritos se enviarán por el sistema de envío electrónico, dirigidos a la Directora-Editora Dra. Luz Arcelia Campos Navarro al correo electrónico: anorlmex20@gmail.com y a revista.aom@smorlccc.org; los manuscritos son evaluados por el comité editorial y el sistema de revisión por pares.

Los manuscritos deben ir acompañados de una carta en la que se especifique el tipo de artículo que se envía, que es original y que no ha sido previamente publicado, total o parcialmente, ni está siendo evaluado para su publicación en otra revista. Todos los autores de las aportaciones originales deberán confirmar la **aceptación de la cesión de estos derechos y declaración de intereses** al enviar el manuscrito a través del sistema de gestión en línea.

Una vez que ha iniciado el proceso de edición del artículo, no podrán agregarse ni eliminarse autores ni modificarse las adscripciones consignadas en el primer envío del artículo.

Los manuscritos aceptados serán propiedad de la Revista y no podrán ser publicados en parte o completos sin la autorización por escrito de *Anales de Otorrinolaringología Mexicana*. Por el simple hecho de que el (los) autor (es) someta el texto de su trabajo a consideración para su publicación en *Anales de Otorrinolaringología Mexicana* acepta todas las modificaciones de tipo editorial que los Editores de la revista juzguen necesarias. La responsabilidad de las ideas expresadas en los artículos, así como de la posible infracción a los derechos de autor de terceros, recae exclusivamente en el (los) autor (es) que firma (n) el trabajo.

TIPO DE ARTÍCULOS

Artículos de investigación original

Éste es un estudio de investigación no publicado (clínico o experimental), de interés en el área médica o quirúrgica que describe los resultados originales, con información y aportaciones evaluadas críticamente. Éste debe presentarse con el siguiente orden para su evaluación: Página de título, Resumen, Introducción, Material y método, Resultados, Discusión, Conclusiones, Agradecimientos, Referencias, tablas y figuras. El manuscrito no debe exceder en su totalidad de 20 cuartillas, 7 figuras o tablas y máximo 30 referencias.

Informes preliminares

Son informes breves y definidos que presentan hallazgos novedosos o relevantes, cuya estructura a presentar es similar a la de artículos originales, resaltando la información relevante, nueva o de interés de forma concisa con una explicación del evento incluida. Límite de palabras: 2,600, 3 tablas o figuras y máximo 20 referencias.

Artículos de revisión

Su objetivo primordial es emitir información actualizada sobre un tema específico por un experto en el campo. Suele ser por invitación de los editores. Los autores no invitados pueden presentar manuscritos, donde es recomendable se anexe la revisión acompañada de una lista de sus propios trabajos publicados en el campo que confirma su experiencia en el área. Debe ser conciso e incluir avances científicos, controversias en el campo a tratar, puntos de vista del experto siempre y cuando se encuentren fundamentados. Debe contener un máximo de 7,000 palabras.

Cartas al editor

Deben estructurar: texto, referencias, reconocimientos. Deben tener un máximo de 500 palabras y 5 referencias.

Casos clínicos

Se publican artículos con temas específicos que pudiesen ser de ayuda a los clínicos en la toma de decisiones clínicas o de investigación. Debe presentarse: Título, Nombre(s) completo(s) del autor(es), Resumen en español e inglés, palabras clave. Resumen clínico, subtemas y su desarrollo o análisis crítico, Conclusión, Referencias. Los fármacos, drogas y sustancias químicas deben denominarse por su nombre genérico, la posología y vías de administración se indicarán conforme la nomenclatura internacional.

PREPARACIÓN DEL MANUSCRITO

Estructure el manuscrito en este orden: página del título, resumen en español e inglés, texto, agradecimientos, referencias, tablas, figuras y leyendas de figuras.

Requisitos técnicos

1. Doble espacio en todo el manuscrito en formato Word, letra times new roman de 12 puntos. 2. Iniciar cada sección del manuscrito en página aparte. 3. Seguir la siguiente secuencia: página del título (inicial), resumen en español e inglés incluidas las palabras clave; texto, agradecimientos, referencias, cuadros (cada uno en una página por separado), pies o epígrafes de las ilustraciones (figuras). 4. Las ilustraciones (fotografías sin montar) deben ser mayores a 360 ppm (alta definición) en formato TIF o JPG. Éstas **NO** deben insertarse en el archivo de texto.

Secciones

- Título.** debe incluir el título exacto, en español e inglés; los nombres completos del o los autores y sus afiliaciones institucionales. **Los editores de la revista Anales de Otorrinolaringología Mexicana se reservan el derecho de modificar el título cuando se considere apropiado.** Incluir el (la) autor (a) de correspondencia con nombre, dirección, teléfono y correo electrónico. Si se presentó en alguna reunión científica, deberá expresarse en forma completa el nombre de la reunión, la fecha y el lugar en que se realizó. Declaraciones de descargo de responsabilidad o fuente (s) del apoyo recibido en forma de subvenciones, equipo, medicamentos, si las hay.
- Resumen.** Incluir resumen estructurado máximo de 250 palabras. Indicar objetivo, tipo de estudio, material y métodos, resultados con los hallazgos principales y conclusiones clave, seguido de cuatro a seis palabras clave (<http://www.nlm.nih.gov/mesh/>). No debe contener citas bibliográficas. El resumen se acompañará con una versión en idioma inglés, idéntico al de la versión en español.
- Introducción.** Expresar el propósito del artículo y resuma el fundamento lógico del estudio u observación. Mencione las referencias estrictamente pertinentes.
- Material y método.** Describa claramente qué tipo de estudio es, la población de estudio y la forma como se seleccionaron los sujetos observados o de experimentación (pacientes o animales de laboratorio, incluidos los controles). Debe especificar el periodo en el que se hizo el estudio. Identifique las características importantes de los sujetos. Los métodos, aparatos (nombre y dirección del fabricante entre paréntesis), intervenciones y procedimientos con detalles suficientes para que otros investigadores puedan reproducir los resultados. Proporcione referencias de métodos utilizados, medicamentos o equipos y los métodos estadísticos. Consideraciones éticas.
- Aspectos éticos.** Cuando se informe sobre experimentos en seres humanos, señale si los procedimientos que se siguieron estuvieron de acuerdo con las normas éticas del comité (institucional o regional) que supervisa la experimentación en seres humanos y con la Declaración de Helsinki de 1975, enmendada en 1983. No use el nombre, las iniciales, ni el número de clave hospitalaria de los pacientes, especialmente en el material ilustrativo. Cuando dé a conocer experimentos con animales, mencione si se cumplieron las normas de institución o cualquier ley nacional sobre el cuidado y uso de los animales de laboratorio.

6. **Estadística.** Describa los métodos estadísticos con detalles suficientes para que el lector versado en el tema que tenga acceso a los datos originales pueda verificar los resultados presentados. Cuando sea posible, cuantifique los hallazgos y preséntelos con indicadores apropiados de error o incertidumbre de la medición (por ejemplo, intervalos de confianza). No dependa exclusivamente de las pruebas de comprobación de hipótesis estadísticas, tales como el uso de los valores de *p*, que no transmiten información cuantitativa importante. Analice la elegibilidad de los sujetos de experimentación. Dé los detalles del proceso de aleatorización. Describa la metodología utilizada para enmascarar las observaciones (método ciego). Informe sobre las complicaciones del tratamiento. Especifique el número de observaciones. Señale las pérdidas de sujetos de observación (por ejemplo, las personas que abandonan un ensayo clínico).
7. **Resultados.** Presente los resultados en sucesión lógica dentro del texto, cuadros e ilustraciones. No repita en el texto datos de cuadros o ilustraciones; enfatice o resuma tan solo las observaciones importantes.
8. **Discusión.** Haga hincapié en los aspectos nuevos e importantes del estudio y en las conclusiones que se derivan de ellos. No repita información. Explique el significado de los resultados y sus limitaciones, incluyendo sus consecuencias para investigaciones futuras. Relacione las observaciones con otros estudios pertinentes. Establezca el nexo de las conclusiones con los objetivos de estudio evitando hacer afirmaciones generales y extraer conclusiones que no estén completamente respaldadas por los datos. Proponga nuevas hipótesis cuando haya justificación para ello, pero identificándolas claramente como tales; las recomendaciones, cuando sea apropiado.
9. **Conclusiones.** Resaltar los puntos importantes obtenidos del estudio o investigación.
10. **Agradecimientos.** Si se considera pertinente.
11. **Referencias.** Éstas son responsabilidad de los autores. Las referencias deberán enumerarse con números arábigos consecutivamente siguiendo el orden en que se mencionan por primera vez en el texto. El número aparecerá entre paréntesis. Las referencias citadas solamente en cuadros o ilustraciones se numerarán siguiendo una secuencia establecida por la primera mención que se haga en el texto de ese cuadro o esa figura en particular.

Use el formato de los Requisitos uniformes estilo de Vancouver que utiliza la U. S. National Library of Medicine en el Index Medicus. Nótese: Número de referencia sin guión, no comas ni puntos excepto para separar con comas cada autor. Con puntos, solo se separa autores y título. Solo minúsculas excepto letra inicial tras el punto y letra inicial de nombres propios. Sin punto final después de la cita.

Ejemplos de citas en revistas periódicas

- **Artículo ordinario de revista:** 1. Vega KJ, Pina I, Krevsky B. Heart transplantation is associated with an increased risk for pancreaticobiliary disease. *Ann Intern Med* 1996;124:980-3. Más de seis autores: 1. Parkin DM, Clayton D, Black RJ, Masuyer E, Friedl HP, Ivanov E, et al. Childhood leukaemia in Europe after Chernobyl: 5 year followup. *Br J Cancer* 1996;73:1006-12.
- **Autor corporativo:** 1. The Cardiac Society of Australia and New Zealand. Clinical exercise stress testing. Safety and performance guidelines. *Med J Aust* 1996; 164:282-4 • No se indica el nombre del autor: 1. *Cancer in South Africa* (editorial). *S. Afr Med J* 1994;84:15 • Suplemento de un número 1. Payne DK, Sullivan MD, Massie MJ. Women's psychological reactions to breast cancer. *Semin Oncol* 1996;23(1 supl 2):89-97.
- **Parte de un número** 1. Poole GH, Mills SM. One hundred consecutive cases of flap lacerations of the leg in ageing patients. *N Z Med J* 1994;107 (986 Pt 1):377-8.
- **Indicación del tipo de artículo, según corresponda** 1. Enzensberger W, Fischer PA. Metronome in Parkinson's disease [carta]. *Lancet* 1996;347: 1337.

Libros y monografías

- **Individuos como autores** 1. Rigsven MK, Bond D. Gerontology and leadership skills for nurses. 2nd ed. Albany (NY): Delmar Publishers; 1996.
- **Directores (editores) o compiladores como autores** 1. Norman JJ, Redfern SJ, editores. Mental health care for elderly people. New York: Churchill Livingstone; 1996.
- **Una organización como autor y editor** 1. Institute of Medicine (US). Looking at the future of the Medicaid program. Washington (DC): The Institute; 1992.

- **Capítulo de libro** 1. Phillips SJ, Whisnant JP. Hypertension and stroke. En: Laragh JH, Brenner BM, editores. Hypertension: pathophysiology, diagnosis and management. 2nd ed. New York: Raven Press; 1995:465-78.
- **Actas de conferencias o congresos** 1. Kimura J, Shibasaki H, editores. Recent advances in clinical neurophysiology. Proceedings of the 10th International Congress of EMG and Clinical Neurophysiology; 1995 Oct15-19; Kyoto, Japan. Amsterdam: Elsevier; 1996.
- **Artículo publicado en actas de conferencias o congresos** 1. Bengtsson S, Solheim BG. Enforcement of data protection, privacy and security in medical informatics. En: Lun KC, Degoulet P, Piemme TE, Rienhoff O, editores MEDINFO 92. Proceedings of the 7th World Congress on Medical Informatics; 1992 Sep 6-10; Geneva, Switzerland, Amsterdam: NorthHolland; 1992:1561-5.
- **Tesis** 1. Kaplan SJ. Post-hospital home health care: the elderly's access and utilization [dissertation]. St. Louis (MO): Washington Univ.; 1995. Otros trabajos publicitarios.
- **Artículo de periódico** 1. Lee G. Hospitalizations tied to ozone pollution: study estimates 50,000 admissions annually. *The Washington Post* 1996 Jun 21; Sect. A:3 (col 5).
- **Diccionario y referencias similares** 1. Stedman's medical dictionary. 26th . ed. Baltimore: Williams & Wilkins; 1995. Apraxia; p. 119-20.
- **Obras clásicas** 1. *The Winter's Tale*: act 5, scene 1, lines 13-16. The complete works of Williams Shakespeare. London: Rex; 1973.
- **Trabajos inéditos** 1. Leshner AI. Molecular mechanism of cocaine addiction. *N Engl J Med*. En prensa 1997.

12. **Cuadros o tablas.** Numérelas consecutivamente con números arábigos, siguiendo el orden en que se citan por primera vez en el texto y asigne un título breve a cada uno. Las explicaciones irán como notas al pie y no en el encabezado. Explique todas las abreviaturas no usuales que se utilizaron en cada cuadro. Identifique las medidas estadísticas de variación, como la desviación estándar y el error estándar de la medida. No trace líneas horizontales ni verticales en el interior de los cuadros. Cerciórese de que cada cuadro sea citado en el texto. Los cuadros o tablas deben enviarse en un formato editable (word o excel) y no deberán insertarse en el texto como imagen.

13. **Ilustraciones (Figuras).** Deberán ser a color y numerarse con números arábigos. *Anales de Otorrinolaringología Mexicana* no se responsabiliza de pérdida de las ilustraciones y no serán regresadas al autor excepto si el trabajo no se publicase. No se aceptarán los letreros trazados a mano. Las letras, números, y símbolos deberán ser claros, y uniformes en todas las ilustraciones y de tamaño suficiente para que sigan siendo legibles. Los títulos y explicaciones detalladas se incluirán en los pies o epígrafes, no sobre las propias ilustraciones. **NO** debe repetirse la misma información en cuadros y figuras. Se optará por publicar el o la que muestre la información de manera más completa.

Si se utilizan fotografías de personas, éstas no deberán ser identificables o de lo contrario, habrá que anexar un permiso por escrito para poder usarlas (véase protección de los derechos del paciente a la privacidad). Si una figura ya fue publicada, se dará a conocer la fuente original y se presentará la autorización por escrito que el titular de los derechos de autor (*copyright*) concede para reproducirla. Este permiso es necesario, independientemente de quien sea el autor o la editorial, a excepción de los documentos del dominio público.

Unidades de medida. Las medidas de longitud, talla, peso y volumen se expresarán en unidades del sistema métrico decimal (metro, kilogramo, litro) o en sus múltiplos y submúltiplos. Las temperaturas deberán registrarse en grados Celsius. Los valores de presión arterial se indicarán en milímetros de mercurio. Todos los valores hepáticos y de química clínica se presentarán en unidades del sistema métrico decimal y de acuerdo con el Sistema Internacional de Unidades (SI).

Abreviaturas y símbolos. Utilice solo abreviaturas ordinarias (estándar). Evite abreviaturas en el título y resumen. Cuando se use por primera vez una abreviatura, ésta irá precedida del término completo (a menos que se trate de una unidad de medida común).

REFERENCIAS

International Committee of Medical Journal Editors. Uniform requirements for manuscripts submitted to biomedical journals. *N Engl J Med* 1997; 336: 309-15 Comité Internacional de Editores de Revistas Médicas. Requisitos uniformes para manuscritos destinados a revistas biomédicas. *An ORL Mex* 1998 volumen 43, número 2. Todo el texto de estas Instrucciones es una adaptación condensada del artículo citado; los ejemplos mencionados son los mismos usados en dicha cita.



Instrucciones para los autores

CESIÓN DE DERECHOS DE AUTOR

Los abajo firmantes estamos conformes con lo mencionado en los incisos previos, como en el tipo de crédito asignado en este artículo:

• TÍTULO DEL ARTÍCULO

• NOMBRE COMPLETO DEL AUTOR O AUTORES

• LOS AUTORES CERTIFICAN QUE SE TRATA DE UN TRABAJO ORIGINAL, QUE NO HA SIDO PREVIAMENTE PUBLICADO NI ENVIADO PARA SU PUBLICACIÓN A OTRA REVISTA. MANIFIESTAN QUE NO EXISTE CONFLICTO DE INTERESES CON OTRAS INSTANCIAS.

• TAMBIÉN ACEPTAN QUE, EN CASO DE SER ACEPTADO PARA PUBLICACIÓN EN ANALES DE OTORRINOLARINGOLOGÍA MEXICANA, LOS DERECHOS DE AUTOR SERÁN TRANSFERIDOS A LA REVISTA.

• NOMBRE Y FIRMA DE TODOS LOS AUTORES:

NOMBRE

FIRMA

<hr/>	<hr/>
<hr/>	<hr/>
<hr/>	<hr/>
<hr/>	<hr/>
<hr/>	<hr/>
<hr/>	<hr/>

• VISTO BUENO (NOMBRE Y FIRMA) DE AUTORIZACIÓN DE LA INSTITUCIÓN DONDE SE REALIZÓ EL TRABAJO:

NOMBRE

FIRMA

<hr/>	<hr/>
<hr/>	<hr/>
<hr/>	<hr/>

LUGAR: _____ FECHA: _____