



**Universidad**  
Zaragoza

# **Disección y estudio del grosor del septo interventricular y ventrículos en relación a la Miocardiopatía Hipertrófica**

---

**Dissection and study of the thickness of the interventricular septum and ventricles in relation to Hypertrophic Cardiomyopathy.**

**Autor:** Mikel Arrizabalaga Gil

**Director:** Juan de Dios Escolar Castellón

Trabajo de Fin de Grado. Facultad de Medicina.  
Departamento de Anatomía e Histología Humanas.  
Zaragoza 2019

# ÍNDICE

I.	Resumen/ Abstract.....	2-3
II.	Revisión bibliográfica	
	a. Recuerdo embriológico y anatómico.....	4-5
	b. Recuerdo fisiológico.....	6-7
	c. Concepto y epidemiología.....	8
	d. Historia.....	9
	e. Etiología.....	10-11
	f. Histología y tipos anatomopatológicos.....	12-18
	g. Fisiopatología	
	i. Teorías genéticas.....	19-21
	ii. Consecuencias funcionales.....	21
	h. Curso clínico.....	22-23
	i. Diagnóstico.....	24-27
	j. Tratamiento.....	28-29
	k. Estatificación y pronóstico.....	29-30
III.	Objetivos.....	30
IV.	Material y métodos.....	31-34
V.	Resultados.....	34-36
VI.	Discusión.....	37-38
VII.	Conclusión y agradecimientos.....	39
VIII.	Bibliografía.....	40-45

## 1. RESUMEN

- **Introducción:** La miocardiopatía hipertrófica (MCH) se define como un engrosamiento patológico del tabique interventricular y/o del ventrículo izquierdo, no explicable por sobrecarga. Supone la cardiopatía hereditaria más prevalente en nuestro medio y constituye la primera causa de muerte súbita en jóvenes y deportistas. Diversos estudios establecen una prevalencia poblacional de 1/500 (0.2%) y un riesgo de muerte anual del 1-2%, causada, en la mayor parte de los pacientes, por arritmias ventriculares. Se trata de una patología multifactorial que da lugar a una gran variedad de tipos morfológicos. La forma más frecuente de presentación es la hipertrofia septal asimétrica, aunque puede afectar a cualquier región del ventrículo izquierdo, incluido en ocasiones el derecho. El diagnóstico se basa en pruebas de imagen, especialmente la ecografía bidimensional, aunque en los últimos años técnicas como la resonancia magnética y el TAC están adquiriendo más relevancia. A su vez, el diagnóstico genético constituye una pieza clave en el *screening* y seguimiento de los familiares de primer grado. El objetivo principal del tratamiento consiste en mejorar la clase funcional del paciente sintomático y valorar el riesgo de muerte súbita cardíaca, con el objetivo de prevenirla.
- **Objetivo:** Medir los grosores del septo interventricular y ventrículos derecho e izquierdo en 15 corazones embalsamados provenientes de personas mayores de 65 años y comprobar si dichas medidas cumplen criterios de MCH.
- **Material y métodos:** 15 corazones embalsamados, pertenecientes a la colección de la Facultad de Medicina de Zaragoza, y procedentes de pacientes mayores de 65 años, se diseccionaron y, con la ayuda de una aguja y una regla, se midieron el grosor septal y el de las paredes de los ventrículos izquierdo y derecho.
- **Resultados:** 9 de 15 corazones cumplieron criterios morfológicos de miocardiopatía hipertrófica: cuatro de ellos con un grosor del septo interventricular y ventrículo  $\geq 15$  mm y cinco con un grosor ventricular  $\geq 15$  mm.
- **Conclusiones:** El número de corazones que cumple criterios morfológicos de MCH es muy superior al esperado según la prevalencia poblacional. A pesar de no poder afirmar que presenten MCH, nuestro estudio sugiere que un número tan alto de corazones con criterios compatibles, puede ser debido a la coexistencia de otras causas secundarias de hipertrofia y que, por lo tanto, el diagnóstico de la miocardiopatía hipertrófica en pacientes de edad avanzada no puede realizarse con este único método y que requiere un estudio multidisciplinar.
- **Palabras clave:** Miocardiopatía hipertrófica, hipertrofia ventricular, mutaciones sarcoméricas, obstrucción del tracto de salida, muerte súbita.

## 1. ABSTRACT

- **Introduction:** Hypertrophic cardiomyopathy is defined as a pathological thickening of the interventricular septum and / or left ventricle, which cannot be explained by overload. It is the most prevalent hereditary heart disease in our country and is the leading cause of sudden death in young people and athletes. Several studies establish a population prevalence of 1/500 (0.2%) and an annual death risk of 1-2%, caused, in most patients, by ventricular arrhythmias. The most frequent form of presentation is asymmetric septal hypertrophy, although it can affect any region of the left ventricle. Diagnosis is based on imaging tests, especially two-dimensional ultrasound, although in recent years techniques such as Magnetic Resonance and Computed Axial Tomography have become more relevant. In turn, genetic diagnosis is a key element in the screening and monitoring of first-degree relatives. The main objective of the treatment is to improve the functional class of the symptomatic patient and assess the risk of sudden cardiac death, with the aim of preventing it.
- **Objective:** To measure the thickness of the interventricular septum and that of the walls of the left and right ventricles in 15 embalmed hearts from people older than 65 years and to verify if these measures meet the morphological criteria of hypertrophic cardiomyopathy.
- **Material and methods:** 15 embalmed hearts, belonging to the collection of the Zaragoza Medicine School, from patients over 65 years of age, were dissected and, with the help of a needle and a ruler, the septal thickness and that of the walls of the left and right ventricles were measured in millimeters.
- **Results:** 9 of 15 hearts fulfilled morphological criteria of hypertrophic cardiomyopathy: four of them presented thickness  $\geq 15$  mm both in the left ventricular and interventricular septal and five presented left ventricular thickness  $\geq 15$  mm.
- **Conclusions:** The number of hearts that meet morphological criteria of hypertrophic cardiomyopathy (9/15) is much higher than expected according to the population prevalence. Despite not being able to claim that they present hypertrophic cardiomyopathy as a pathological entity, our study suggests that such a high number of hearts with compatible criteria may be due to the coexistence of other secondary causes of hypertrophy and that, therefore, the diagnosis of hypertrophic cardiomyopathy in elderly patients cannot be done by this single method, but requires a multidisciplinary study.
- **Key words:** Hypertrophic cardiomyopathy, ventricular hypertrophy, sarcomeric mutations, obstruction of the outflow tract, sudden death.

## 2. REVISIÓN

### 2.1 Recuerdo Embriológico y anatómico

El sistema cardiovascular proviene de la hoja germinativa mesodérmica<sup>(1)</sup> (Fig.1). La formación del corazón comienza en la tercera semana de gestación, cuando las células angiogénicas se aglutinan para generar los tubos endocárdicos derecho e izquierdo. Cada tubo contiene una aorta dorsal como tracto de salida y una vena vitelo-umbilical como tracto de entrada<sup>(2)</sup>.

Entre los días 20 y 21, con el plegamiento lateral y craneal del embrión, los tubos se ubican a nivel torácico, donde se fusionan formando el tubo cardíaco primitivo<sup>(3)</sup>. El tubo cardíaco primitivo a su vez se divide en 5 regiones que darán lugar al corazón del adulto: El seno venoso, que formará la aurícula derecha (AD) y el nodo sinoauricular, la aurícula primitiva, que dará lugar a parte de la AD y la aurícula izquierda (AI); el ventrículo primitivo, precursor del ventrículo izquierdo (VI); el bulbo cardíaco que formará el ventrículo derecho (VD) y finalmente el tronco arterioso, precursor de la aorta ascendente y arteria pulmonar.

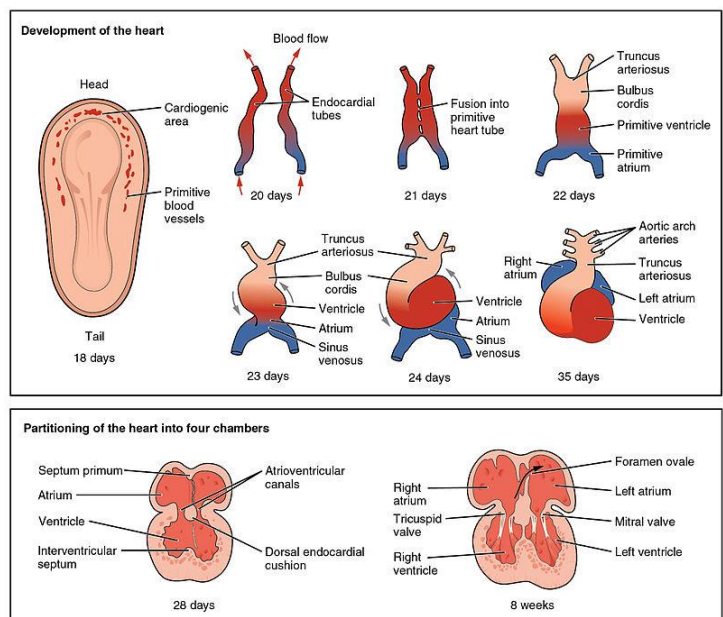


Figura 1. Fases embriológicas cardíacas. Se observan los tubos endocárdicos, con su posterior fusión y plegamiento. En la parte inferior, se observa el tabicamiento cardíaco. <http://cnx.org/content/col11496/1.6/>, Jun 19, 2013.

Tras formarse el tubo cardíaco primitivo, sobre el día 21, éste comienza a plegarse de manera que la porción craneal rota hacia abajo e izquierda mientras que la porción caudal lo hace hacia arriba y derecha, adoptando así la forma primitiva cardíaca<sup>(2-4)</sup>.

En la cuarta semana de vida empieza a producirse el tabicamiento cardíaco con la formación de las almohadillas auriculo-ventriculares (AV) y los septos auriculares y ventriculares. La partición de las aurículas, comienza el día 28, con la aparición del *septum primum*, que crece desde la pared dorsal en dirección a las almohadillas auriculoventriculares dejando un orificio denominado *ostium primum*. Tras la fusión del *septum primum* con las almohadillas, se produce en el septo auricular la aparición de un nuevo orificio, el *ostium secundum* y un nuevo septo, el *septum secundum*, cuyo borde libre formará el foramen oval, presente hasta el nacimiento. Durante la quinta semana, sigue formándose el tabique interventricular, cuyo cierre ocurre en la séptima semana, y las aurículas quedan separadas, comunicadas únicamente por el foramen oval. Durante las semanas 5-8 se produce la formación de los aparatos valvulares y de las principales arterias a partir de los arcos aórticos<sup>(2-4)</sup>.

El corazón es un órgano muscular ubicado en el mediastino medio, entre ambos campos pulmonares, con una forma de pirámide o cono, con el vértice orientado hacia abajo e izquierda. Se apoya sobre el diafragma en su cara inferior, y se relaciona anteriormente con el timo y el esternón, lateralmente con los pulmones, y posteriormente con el esófago. Se encuentra recubierto por el pericardio, que consta de 2 elementos: el **pericardio** fibroso, en estrecha relación con el diafragma inferiormente y las pleuras lateralmente, y el pericardio seroso, formado por una capa visceral, adherida al miocardio, y una parietal, unida al pericardio fibroso. Entre ambos, existe un pequeño espacio con líquido seroso. La **inervación cardíaca** depende del plexo cardíaco, formado por fibras simpáticas (cervicales y torácicas) y parasimpáticas, provenientes del nervio vago. La **irrigación cardíaca** depende del sistema coronario, originado en el seno aórtico. Consta de 2 grandes arterias coronarias: la derecha y la izquierda. La arteria coronaria izquierda se divide muy pronto en arteria circunfleja (irriga la parte lateral del VI) y descendente anterior (irriga los 2/3 anteriores del tabique interventricular, ambos ventrículos y ápex). La coronaria derecha da lugar a la interventricular posterior e irriga la mayor parte del VD y tercio posterior del tabique<sup>(4)</sup>.

Los **espacios internos** del corazón (Fig.3) forman cuatro cavidades: dos aurículas y dos ventrículos. Las cavidades derechas e izquierdas se encuentran separadas entre sí por los septos auricular y ventricular respectivamente, mientras que las aurículas y ventrículos de cada lado están comunicados a través de las válvulas auriculoventriculares (AV). El **circuito derecho o pulmonar**, está constituido por la AD, que recibe la sangre venosa procedente de las venas cava superior e inferior y del seno coronario; y por el VD, encargado de bombear la sangre a las arterias pulmonares. El **circuito izquierdo o sistémico**, recibe la sangre proveniente de las venas pulmonares en la AI, para posteriormente, en el VI, bombearla hacia la arteria aorta. El **aparato valvular** (Fig.2) está formado por cuatro válvulas, dos AV y dos semilunares que asientan sobre anillos fibrosos. Las válvulas AV se encuentran situadas entre los atrios y los ventrículos, permitiendo el llenado diastólico e impidiendo la regurgitación sistólica. En ellas se anclan las **cuerdas tendinosas** de los músculos papilares, fundamentales para evitar la insuficiencia valvular durante la sístole. La derecha, denominada tricúspide, consta de tres valvas mientras que la izquierda o mitral posee dos. Las válvulas semilunares se encuentran situadas al inicio de los troncos arteriales (pulmonar en la derecha y aórtica en la izquierda) y constan de tres valvas<sup>(4)</sup>.

El corazón **histológicamente** se compone de endocardio, miocardio y epicardio. Posee el sistema excitoconductor, encargado de generar y transmitir el potencial de acción que generará la contracción. Está formado por el nódulo sinusal, ubicado en la aurícula derecha, vías de conducción auricular, nódulo AV y haces de Hiss y Purkinje. La unidad funcional básica lo constituye la sarcómera, detallada a continuación.

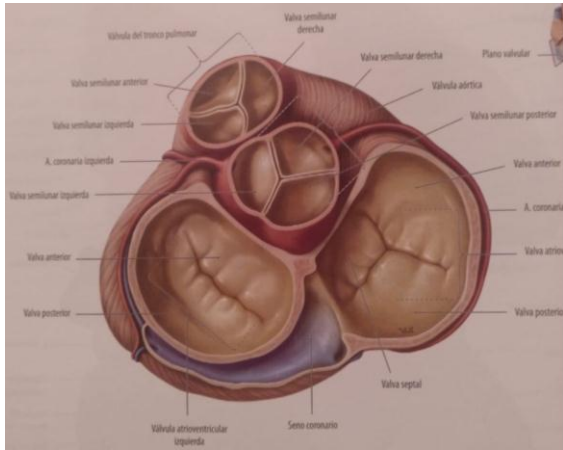


Figura 2. Corte axial del corazón. Se observan los complejos valvulares: semilunares anteriormente, AV posteriormente. Prometheus (4) pag 98.

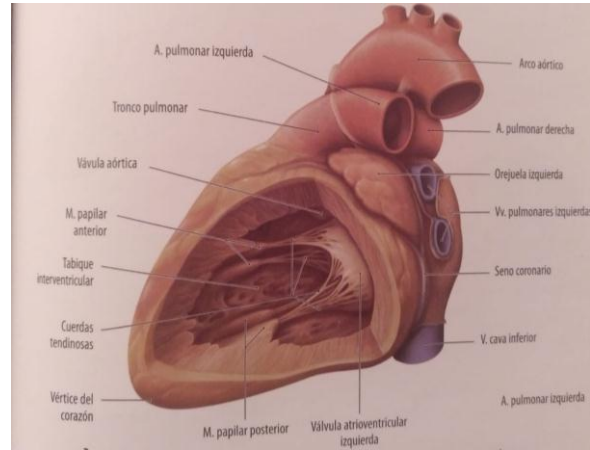


Figura 3. Visión lateral del VI, se observa la cavidad ventricular con los músculos papilares. Prometheus<sup>(4)</sup> pag 97.

## 2.2 Recuerdo fisiológico

El sarcómero (fig.4) constituye la unidad funcional básica de la contractilidad cardíaca. Ésta es el resultado final de la interacción entre la cabeza de miosina y los filamentos de actina. Para que ello tenga lugar es necesaria la entrada de  $Ca^{2+}$  al interior celular<sup>(5)</sup>.

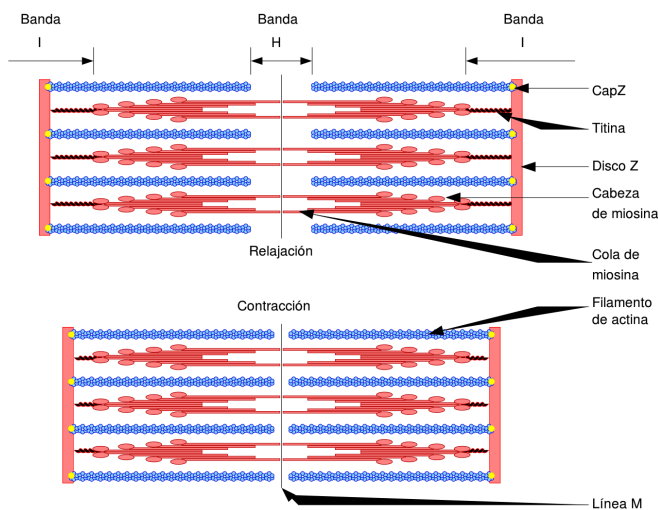


Figura 4. Representación del sarcómero en relajación (superior) y contracción (inferior), con los componentes estructurales explicados. <https://curiosoando.com/contraccion-del-musculo-esqueletico>.

El **sarcómero** es aquella parte de la miofibrilla que se extiende entre los dos discos o líneas Z. En su interior comprende los filamentos finos y los filamentos gruesos. En el proceso de contracción intervienen diversas proteínas, tanto contráctiles como de unión, susceptibles de experimentar mutaciones en la MCH<sup>(5,6)</sup> (Fig.5):

- **Miosina:** Forma los filamentos gruesos del sarcómero. Presenta cabezas globulares que contienen ATPasa, una enzima básica en la contracción y relajación miocárdica. Las cabezas de miosina son las que entran en contacto con la actina y provocan el desplazamiento de la misma para generar la contracción. Permanece estable dentro del sarcómero gracias a su unión con la proteína M, encargada también de unir estos filamentos gruesos con los de los sarcómeros contiguos, y a la titina, una proteína de gran longitud que une los filamentos gruesos con la línea Z, aportando estabilidad elástica durante la contracción.

- **Actina:** Compuesta de dos cadenas enrolladas de forma helicoidal. Forma los filamentos finos junto con la troponina y tropomiosina. Están unidos entre sí por medio de la Alfa-actinina, que también los fija a la línea Z. Cada dos filamentos finos de actina, se encuentra uno grueso de miosina.
  
- **Tropomiosina:** Se encuentra entre las moléculas de actina, impidiendo en reposo la interacción entre la miosina y actina.
  
- **Troponina:** Es una proteína de pequeño tamaño, compuesta por:
  - **Troponina C (TnC):** Encargada de unirse al calcio liberado por el retículo sarcoplásmico durante la contracción para permitir la interacción de la actina con la miosina.
  - **Troponina I (TnI):** Tiene una alta afinidad por la actina. Presenta un papel fundamental en la relajación miocárdica, ya que inhibe la interacción actina-miosina influyendo sobre la ATPasa de las cabezas de miosina, inhibiendo su actividad durante la relajación.
  - **Troponina T (TnT):** Su función principal es regular la actividad de los sitios de unión entre la actina y la miosina, generando cambios sobre la tropomiosina.
  
- **Proteínas Accesorias:** Su función es estabilizar el sarcómero gracias a que mantienen alineados los filamentos finos y gruesos, estas proteínas son la Titina, actinina, nebulina, tropomodulina, desmina y la proteína C.

En situación de reposo, el complejo tropomiosina-troponina se encuentra ocupando los lugares de unión entre ambos filamentos. Cuando llega el impulso despolarizante, se produce un aumento de  $Ca^{2+}$  intracelular, que se une a la troponina C. Esto genera un cambio de morfología en la tropomiosina dejando expuestos los puntos de interacción entre ambos filamentos. Tras esto, las cabezas de miosina se unen a los filamentos de actina, traccionando de ellos y generando la contracción (Fig.6). Para que este proceso tenga lugar, resulta fundamental la actividad ATPasa de la cabeza de la miosina ya que permite hidrolizar el ATP a ADP, obteniendo la energía necesaria para generar el cambio morfológico de la cabeza que tracciona de los filamentos finos. La relajación se produce con el desacoplamiento de la cabeza de miosina y la disminución de  $Ca^{2+}$  intracelular <sup>(7)</sup>.



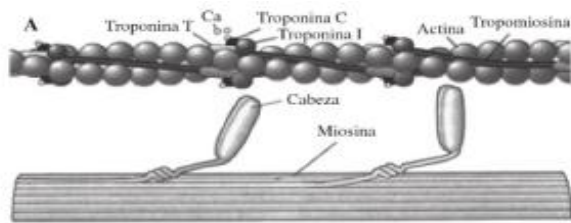


Figura 5. Representación de los filamentos finos en la parte superior, formados por la cadena helicoidal de actina, junto con las troponinas y tropomiosina. Inferiormente se observa el filamento grueso de miosina<sup>(72)</sup>.

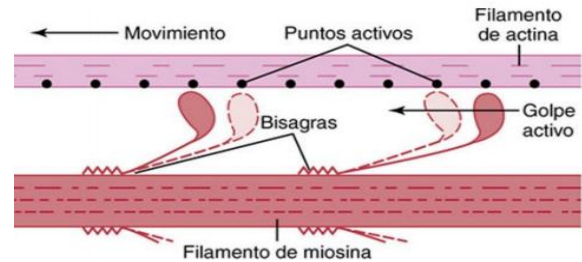


Figura 6. Acoplamiento de las cabezas de la miosina con los filamentos de actina, se observa el cambio morfológico de las cabezas que genera la contracción<sup>(72)</sup>.

### 2.3 Concepto y epidemiología

El concepto de miocardiopatía comprende aquellas alteraciones estructurales y funcionales del miocardio que no son explicadas por una limitación al flujo coronario o por condiciones de carga anómalas<sup>(8-10)</sup>. Actualmente existen 2 clasificaciones vigentes: *La American Heart Association (AHA)* en 2006, basándose en la genética molecular, dividió las miocardiopatías entre primarias (afectación estructural o funcional del corazón no debida a un proceso sistémico) de aquellas que son secundarias<sup>(11)</sup>. Por otra parte, en 2008, *la Sociedad Europea de Cardiología* propuso una clasificación basada en las características morfológicas y funcionales del corazón sin hacer distinción entre primarias o secundarias y excluyendo las canalopatías<sup>(12-14)</sup>. Dentro de este grupo heterogéneo de enfermedades se encuentra la miocardiopatía hipertrófica.

Se define la **miocardiopatía hipertrófica (MCH)** como un engrosamiento patológico del tabique interventricular y/o del VI, no explicable por sobrecarga y que no asociado a dilatación<sup>(15,16)</sup>. Hasta en el 60% de los casos tiene una base genética autosómica dominante, lo que la convierte en una de las cardiopatías hereditarias más importantes<sup>(17,18)</sup>.

Epidemiológicamente, la MCH supone la enfermedad cardiovascular hereditaria más prevalente y la causa más frecuente de muerte súbita en jóvenes deportistas<sup>(13,19,20)</sup>. Se han realizado múltiples estudios en Estados Unidos de América (USA), Unión Europea (EU), Japón y China en los que se cifra una prevalencia de 1/500 (0,2%) mostrando prevalencias similares en diferentes grupos étnicos<sup>(8,17,21)</sup>. A pesar de ser una enfermedad hereditaria, no se trata de una enfermedad congénita, puesto que la prevalencia se incrementa conforme avanza la edad, principalmente durante la adolescencia, siendo las tasas de prevalencia más altas en pacientes mayores de 25 años<sup>(18,20,22)</sup>. Los diferentes estudios han demostrado una prevalencia similar entre hombres y mujeres<sup>(21,23,24)</sup>. Según diferentes estudios, la mortalidad en pacientes adultos con MCH ronda una incidencia anual de muerte de un 1-2%, siendo la primera causa en los mismos las arritmias ventriculares<sup>(24,25)</sup>.

## 2.4 Historia

La MCH ha supuesto un reto diagnóstico a lo largo de la historia, recibiendo denominaciones y descripciones muy diversas, lo que es un claro reflejo de su heterogeneidad morfológica y clínica <sup>(24)</sup>.

Las primeras referencias a la muerte súbita cardiaca las encontramos hace 2400 años en los Aforismos de Hipócrates *“Aquellos que están sujetos a frecuentes y severos ataques de desmayos sin una causa evidente mueren de repente”* <sup>(26)</sup>. Durante los siglos XVII y XVIII diferentes autores como Theophile Bonet, John Baptiste Morgagni o William Harvey describieron corazones con un aumento de la masa muscular que provocaba una obstrucción del flujo sanguíneo en el ventrículo izquierdo hacia la aorta, e intentaron relacionarlo con cuadros clínicos de muerte súbita, dolor torácico y síncope <sup>(27)</sup>.

Las primeras reseñas de la MCH en la literatura vienen de la mano de dos anatomopatólogos franceses, Hallepeau y Liouville, quienes describieron el aspecto clásico de la hipertrofia asimétrica del tabique interventricular en 1869 <sup>(28)</sup>.

Finalmente, en el año 1958 fue definida por el anatomopatólogo D. Teare. En una serie de casos, publicados en el British Heart Journal, Teare describió una hipertrofia asimétrica del tabique interventricular en 8 pacientes de entre 14 y 44 años de edad fallecidos por muerte súbita y definió las **3 características morfológicas esenciales** <sup>(27)</sup> (fig.7):

1. Hipertrofia septal asimétrica del ventrículo.
2. La desorganización de los miocitos.
3. La fibrosis.

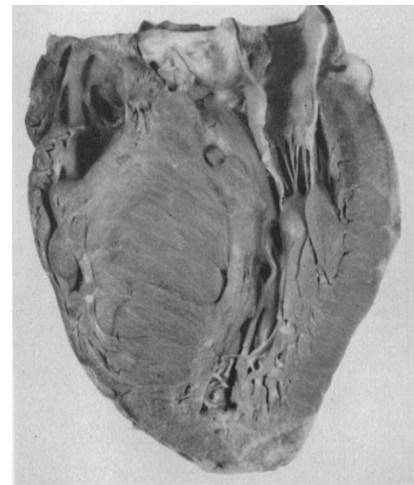


Figura 7. Muestra patológica de un informe del Dr. Teare en el Hospital St. George en Londres. Muestra hipertrofia asimétrica del VI, especialmente del tabique interventricular <sup>(24)</sup>.

La descripción de Teare permitió constituir un cuadro anatomofisiológico que explicaba el conjunto de alteraciones hemodinámicas (obstrucción al tracto de salida e insuficiencia diástolica) y arritmogénicas que en la actualidad son la base del diagnóstico ecocardiográfico. Por otra parte, en la última década de los años 90, se dio un paso decisivo en la comprensión de la MCH con el descubrimiento de una mutación puntual de la miosina. Tras años de investigación se han descrito más de 400 mutaciones causales en trece proteínas sarcoméricas, dando comienzo la era de la cardiología molecular genética <sup>(19,29)</sup>.

## 2.5 Etiología

La etiología de la MCH ha supuesto un nuevo foco de controversia.

- La **guía americana y diferentes artículos** consideran como etiología únicamente las mutaciones genéticas. En estas guías se excluyen las causas secundarias, a las que denominan “*síndromes con hipertrofia ventricular*” (Fig.8). Consideran que es una enfermedad familiar en aproximadamente 2/3 de los casos con un patrón autosómico dominante <sup>(30,31)</sup>. El tercio restante serían genes desconocidos, menos frecuentes y por tanto más difíciles de detectar al tratarse de casos esporádicos o familias pequeñas <sup>(23,32,33)</sup>.

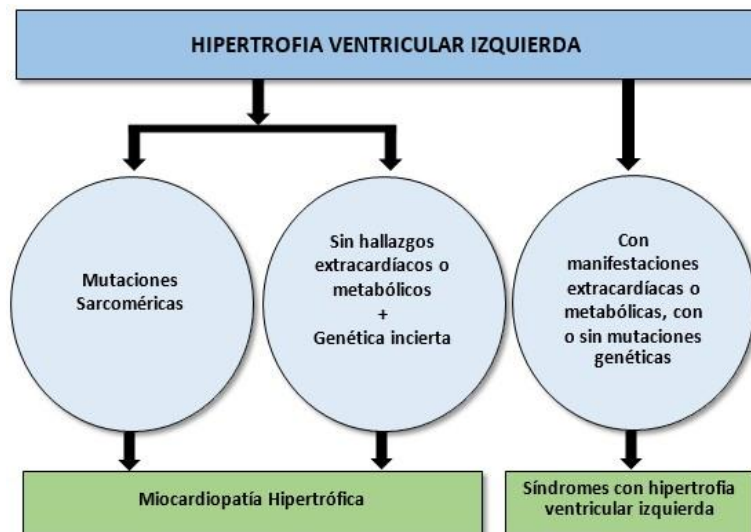


Figura 8. Clasificación etiológica de la MCH según la Guía Americana (28). Se excluyen del diagnóstico aquellas causas secundarias o metabólicas, independientemente de la presencia de mutaciones.

- Por el contrario, **las Guías Europea y Española** dividen la etiología entre causas genéticas primarias, por mutaciones en las proteínas sarcoméricas, y patologías en las que la hipertrofia es secundaria a un proceso sistémico (fig.10):
  - En hasta un 60% de los adolescentes y adultos con MCH, la enfermedad es un rasgo autosómico dominante causado por mutaciones en genes de proteínas sarcoméricas cardiacas <sup>(29,33)</sup> (Fig.9). Esto implica que cada descendiente tiene un 50% de probabilidad de heredar la enfermedad pero, como la penetrancia depende de la edad, puede ocurrir que cuando se realice el examen no haya datos aparentes todavía y sean falsos negativos (34,35). El primer gen en ser descubierto fue el llamado MYH7, que codifica la proteína B miosina del sarcómero. Actualmente hay cientos de mutaciones identificadas <sup>(36,37)</sup>. Las más frecuentes son MYH7 (proteína B del sarcómero) y MYBPC3 (proteína C) siendo causantes del 50% de las formas hereditarias <sup>(26,38)</sup>:

1. La forma clásica, debida en la mayoría de las ocasiones a mutaciones de la **β miosina (MYH7)**, da lugar a una hipertrofia masiva presente ya en la adolescencia y con una tendencia importante a la muerte súbita <sup>(19,39)</sup>. Se trata de una de las proteínas de mayor tamaño del organismo (222 kD), cuya función es la generación de la fuerza de contracción y el acortamiento de las miofibrillas <sup>(35)</sup>.
2. Las asociadas a la **Troponina TNNT**, tienen especial tendencia a la muerte súbita con escasa o nula hipertrofia <sup>(19)</sup>. Esto es debido a su mecanismo fisiopatológico, ya que, a diferencia de las mutaciones motoras, la troponina tiene una función inhibitoria modulando la sensibilidad al  $Ca^{2+}$  en la contracción cardíaca. La mutación disminuye la acción inhibitoria, de manera que hay un aumento de sensibilidad al  $Ca^{2+}$ , y una mayor fuerza de contracción, sin necesidad de una hipertrofia compensatoria <sup>(40)</sup>.

Gene	Protein	Function	Missense (ZScore)	LoF (pLI)
Established causal gene HCM (large families)				
<b>MYH7</b>	<b>β-Myosin heavy chain</b>	ATPase activity, force generation	6.54	0.00
<b>MYBPC3</b>	<b>Myosin-binding protein C</b>	Cardiac contraction	0.69	0.00
<b>TNNT2</b>	<b>Cardiac troponin T</b>	Regulator of actomyosin interaction	1.54	0.01
<b>TNNI3</b>	Cardiac troponin I	Inhibitor of actomyosin interaction	1.88	0.17
<b>TPM1</b>	α-Tropomyosin	Places the troponin complex on cardiac actin	3.42	0.80
<b>ACTC1</b>	Cardiac α-actin	Actomyosin interaction	5.25	0.95
<b>MYL2</b>	Regulatory myosin light chain	Myosin heavy chain 7-binding protein	0.86	0.02
<b>MYL3</b>	Essential myosin light chain	Myosin heavy chain 7-binding protein	0.75	0.89
<b>CSRP3</b>	Cysteine- and glycine-rich protein 3	Muscle LIM protein (MLP), a Z disk protein	-0.66	0.00
Likely causal genes for HCM (small families)				
<b>FHL1</b>	Four-and-a-half LIM domains 1	Muscle development and hypertrophy	1.29	0.92
<b>MYOZ2</b>	Myozenin 2 (calsarcin 1)	Z disk protein	0.03	0.02
<b>PLN</b>	Phospholamban	Regulator of sarcoplasmic reticulum calcium	0.57	0.11
<b>TCAP</b>	Tcap (telethonin)	Titin capping protein	0.45	0.08
<b>TRIM63</b>	Muscle ring finger protein 1	E3 ligase of proteasome ubiquitin system	0.02	0.00
<b>TTN</b>	Titin	Sarcomere function	-5.48	0.00

Figura 9. Mutaciones más prevalentes asociadas a la MCH, las 3 más importantes son la MYH7, MYBPC3 y las de la troponina TNT. <sup>(41)</sup>

3. Las relacionadas con la **proteína C, MYBPC3**: Diferentes artículos la localizan como la causa más comúnmente identificada de MCH <sup>(41,42)</sup>. Tiene funciones tanto estructurales como reguladoras del sarcómero, interviniendo en la relajación. Tradicionalmente se ha considerado que causan una presentación más tardía de hipertrofia y mejor pronóstico con menor asociación a muerte súbita <sup>(43,44)</sup>.

Si bien, conviene señalar que estas diferencias en la evolución y pronóstico descritas según el tipo de mutación se basan en estudios pequeños y aún no tienen un nivel de evidencia suficiente, tal y como demostró un meta análisis realizado en el año 2013 <sup>(45)</sup>. Por tanto, la variabilidad en el fenotipo podría estar influenciada por la mutación causal, pero también por otras variables no genéticas <sup>(38,46)</sup>. Lo que sí está claro es que los pacientes que tienen mutaciones múltiples, aproximadamente un 5% del total, presentan alteraciones más precozmente y tienen más prevalencia de historia familiar y muerte súbita <sup>(47,48)</sup>. También suelen presentar mayor hipertrofia, fibrosis y alteraciones microvasculares <sup>(49,50)</sup>.

- Se estima que aproximadamente un 10% de los casos adultos son debidos a otras anomalías genéticas no relacionadas con las proteínas sarcoméricas. Dentro de ellas encontramos enfermedades metabólicas y neuromusculares hereditarias, anomalías cromosómicas y síndromes genéticos <sup>(17,39,51)</sup>. Como ejemplo de estas enfermedades tenemos la enfermedad de Anderson-Fabry <sup>(46)</sup>, Ataxia de Friederich <sup>(52)</sup> o la amiloidosis <sup>(53)</sup>.

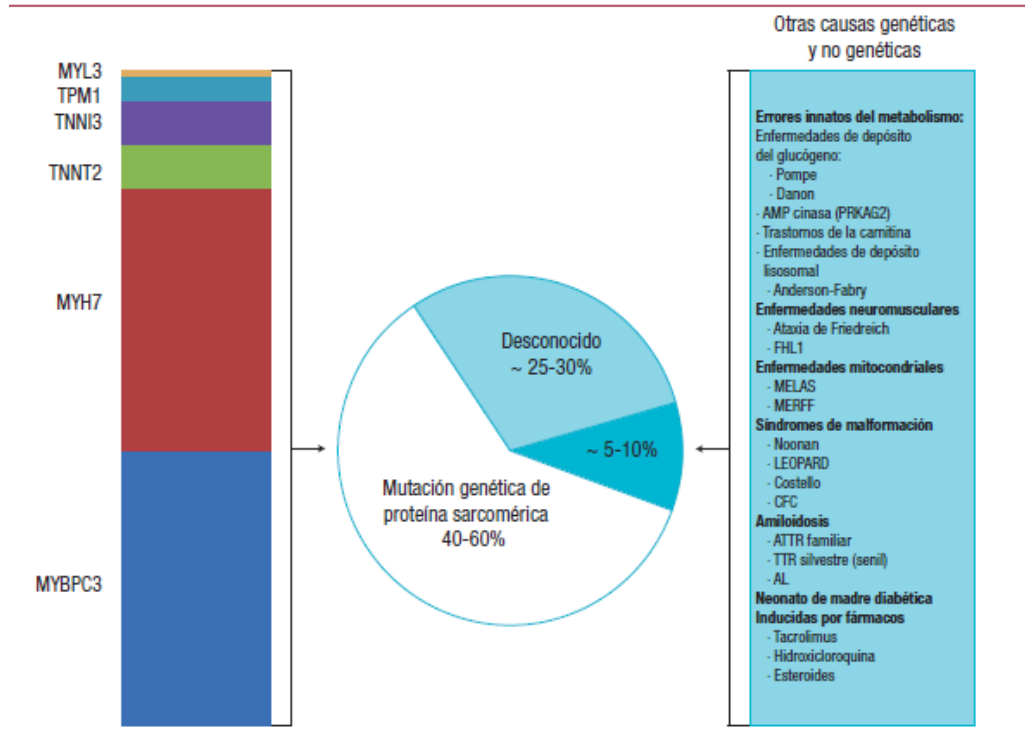


Figura 10. Principales causas etiológicas de la MCH. La mayor parte son debidas a mutaciones sarcoméricas conocidas, un 5-10% debido a causas secundarias, y en torno a un 30% idiopáticas. Guía Española de Cardiología <sup>(14)</sup>

## 2.6 Histología y tipos anatomopatológicos

Tradicionalmente la literatura ha descrito tres características histopatológicas básicas en la MCH, a las que posteriormente se han añadido otras dos, aunque ninguna de ellas es patognomónica <sup>(34,54,55)</sup>:

CARACTERÍSTICAS HISTOPATOLÓGICAS DE LA MHC
Hipertrofia del miocito
Desorganización miofibrilar
Fibrosis intersticial
Disfunción microvascular
Anomalías de la válvula mitral y músculos papilares

El desorden e hipertrofia de los miocitos es la característica más relevante de la MCH (fig.12). Es importante destacar que esta desorganización no es uniforme al no estar presente en todo el corazón. Puede llegar a afectar a más del 20% del ventrículo, siendo especialmente frecuente en la región medial y anterior del septo, dando lugar a la clásica hipertrofia concéntrica asimétrica <sup>(34)</sup>. A su vez, se acompaña de un aumento notable del tejido intersticial que puede ser pericelular, parcheado o en zonas extensas <sup>(54)</sup> (Fig.11). Por otra parte, existe una disfunción microvascular coronaria, especialmente en las coronarias intramurales, que presentan paredes engrosadas y colágena en la íntima, generando una limitación del flujo. Esto ayudaría a explicar por qué la sintomatología y el riesgo de muerte súbita aumentan durante el ejercicio <sup>(55)</sup>. Por último, cabe destacar la presencia de anomalías en la válvula mitral, con alargamiento y agrandamiento de sus valvas, así como una inserción anómala de los músculos papilares en la región mitral anterior (fig.15). Todo ello favorece un gradiente en el tracto de salida patológico <sup>(55)</sup>.

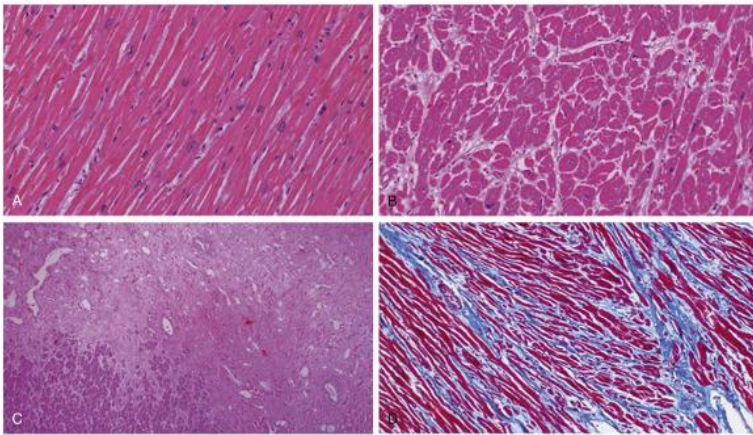


Figura 11. Imagen extraída de la referencia 29. En ella observamos la distribución normal de los miocitos (a), respecto a la intensa desorganización que existe en la MCH (B), áreas extensas de fibrosis y necrosis (C y D)

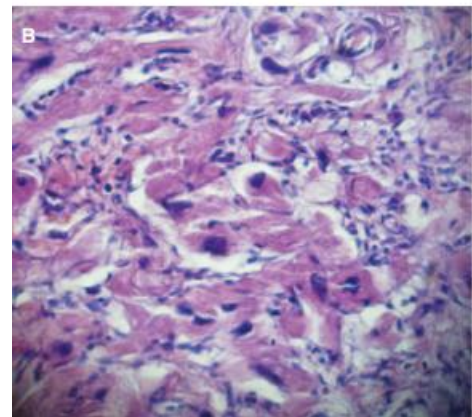
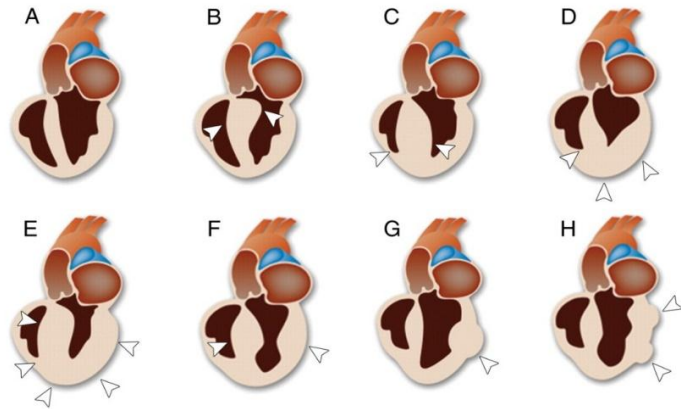


Figura 12. Muestra histológica donde se observa una intensa desorganización de los miocitos, junto con hipertrofia de estos <sup>(52)</sup>.

La expresión fenotípica de la MCH es muy variable teniendo en cuenta que puede afectar a cualquier parte del VI, e incluso en ocasiones al derecho. La forma de presentación más común es la denominada hipertrofia asimétrica septal, aunque existen otras variantes como la apical, medioventricular u obstructiva que a continuación se detallan <sup>(56)</sup> (Fig.13). El conocimiento de la morfología resulta fundamental, no sólo durante el proceso diagnóstico, sino también de cara a establecer un pronóstico y seguimiento, puesto que influye notablemente en las manifestaciones clínicas; siendo ejemplo de ello la forma obstructiva, con un mayor riesgo de muerte súbita que el resto, o la apical, que presenta un pronóstico benigno <sup>(57)</sup>.

Figura 13. Representación de las variantes morfológicas de la MCH respecto a un corazón sano (54).

- A) Corazón normal
- B) MCH obstructiva
- C) Asimétrica septal
- D) Apical
- E) MCH simétrica
- F) Medioventricular
- G) Masiva
- H) No contigua



- **Hipertrofia septal asimétrica:** Constituye la forma más prevalente de MCH, presente aproximadamente en un 60-70% de los casos <sup>(57,58)</sup>. En ella, el tabique interventricular se agranda desproporcionalmente de manera irregular, afectando principalmente a la región anteroseptal del miocardio <sup>(59)</sup> (Fig.14,15). En ocasiones puede verse comprometida la longitud total del septo, desde la base hasta el ápex, o únicamente las paredes anteriores o posteriores <sup>(64)</sup>. Desde el punto de vista clínico y diagnóstico, se utiliza este término cuando hay afección de al menos un segmento septal que muestra una asimetría significativa respecto a la mayoría de segmentos de la pared lateral del VI <sup>(60)</sup>. En las técnicas de imagen se observa un contorno sigmoideo del septo que estrecha la cavidad del VI generando en ocasiones una obstrucción en el tracto de salida (aproximadamente del 20% al 30% de los pacientes) <sup>(54)</sup>. El diagnóstico de la hipertrofia septal asimétrica se basa en la presencia de un grosor septal igual o superior a 15mm en diástole o cuando la relación del grosor septal respecto al grosor de la pared inferior es superior a 1,5 <sup>(17,57)</sup>.

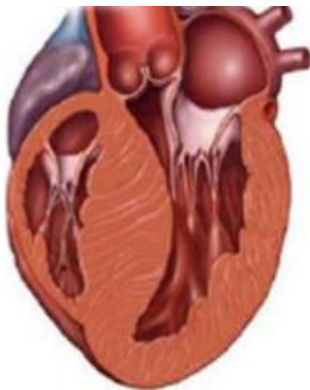


Figura 14. Engrosamiento asimétrico del tabique interventricular con morfología sigmoidea. Obstruye el tracto de salida aórtico <sup>(113)</sup>

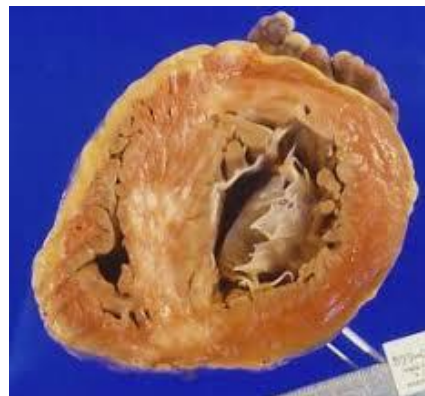

Figura 15. Corte axial de un corazón con MCH. Se observa una hipertrofia intensa en el septo interventricular junto con zonas fibrosas/infartadas (punteado blanco) <sup>(95)</sup>.

- **Hipertrófica obstructiva (Fig.16):** Históricamente se hacía referencia a esta forma macroscópica cuando la hipertrofia afectaba a la región superior del septo. Actualmente se define como la existencia de un gradiente superior a 30 mmHg entre el tracto de salida del VI y la aorta, en reposo y/ o con provocación, independientemente del fenotipo de MCH <sup>(31,57)</sup>. La obstrucción está presente en el 70% de los pacientes con MCH, aunque en reposo se encuentra solo en el 30-35% <sup>(60)</sup>, tal y como demostró un estudio, realizado en el año 2006, en el que se analizaron a 320 pacientes con MCH, en el que se constató que la mitad de las formas obstructivas se diagnosticaron únicamente tras una provocación fisiológica mediante pruebas de esfuerzo o maniobras de valsalva <sup>(61)</sup>. Clínicamente resulta fundamental diagnosticarlas, especialmente las presentes en reposo, ya que constituyen un factor de riesgo independiente para el desarrollo de muerte súbita <sup>(62)</sup>.

Los mecanismos responsables de la obstrucción son complejos y han sido ampliamente estudiados. Se asocian a <sup>(54,63)</sup>:

1. Disminución del diámetro en el tracto de salida.
2. Hipertrofia del tabique interventricular, que protruye hacia la cavidad ventricular.
3. Movimiento anterior de la válvula mitral durante la sístole ventricular (SAM).
4. Aumento del tamaño de las valvas mitrales (Fig. 18).
5. Eyección ventricular hiperdinámica, como consecuencia del aumento en la fuerza de contracción, que da lugar a un efecto Venturi.
6. Anomalías en el aparato valvular mitral y músculos papilares.

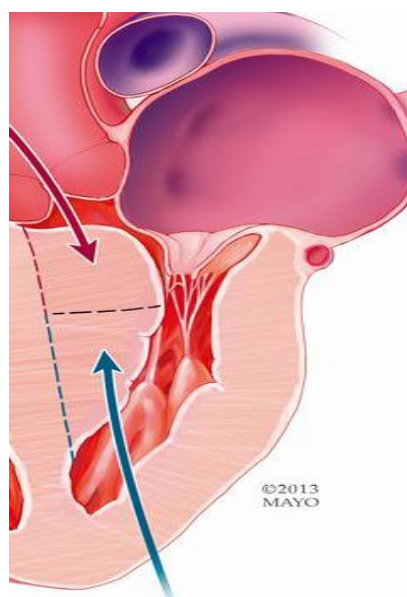


Figura 16. Se observa obstrucción en el tracto de salida del VI como consecuencia de un engrosamiento patológico de la región septal superior. <sup>(113)</sup>, imagen de Mayo Clinic).



El **movimiento anterior de la válvula mitral (SAM)** (Fig.17) consiste en el desplazamiento de la valva anterior hacia el septo interventricular durante la sístole cardíaca. Esto genera insuficiencia mitral, obstrucción del tracto de salida aórtico <sup>(63)</sup> y una lesión en el aparato valvular por traumatismo repetido <sup>(55)</sup>. Aunque el mecanismo no está del todo claro, la explicación ampliamente aceptada es que durante la sístole, la presencia de un flujo a gran velocidad que fluye por un tracto de salida estrechado por la hipertrofia septal, genera un efecto Venturi, succionando la valva mitral anterior anteriormente y elevándola hacia el tabique interventricular <sup>(61,64)</sup>.

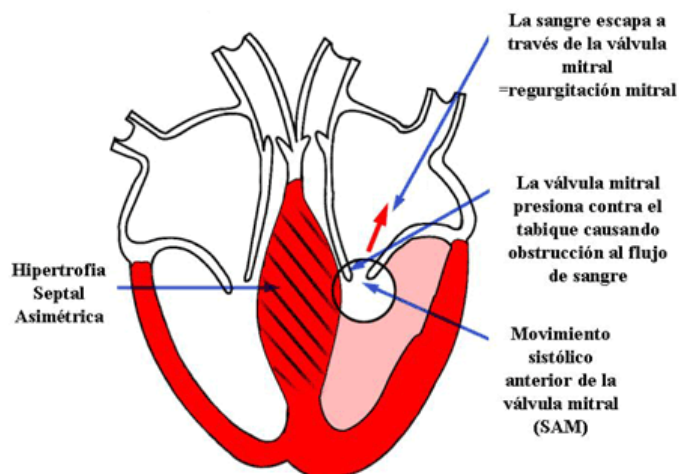


Figura 17. Desplazamiento de la valva anterior mitral hacia el septo interventricular durante la sístole. Genera por una parte obstrucción en el tracto de salida y por otra insuficiencia mitral. Imagen obtenida de murciasalud.es

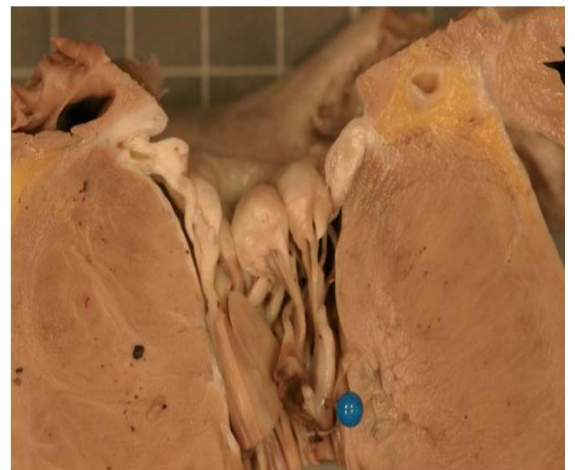

Figura 18 Imagen en la que se observa un aparato valvular mitral engrosado junto con una inserción proximal de los músculos papilares, con las cuerdas tendinosas acortadas. Imagen obtenida de Scielo.

A su vez intervienen en la obstrucción las **anomalías** encontradas en la **válvula mitral y músculos papilares**, en ambas se encuentra un desplazamiento anterior <sup>(55)</sup>. Respecto a las alteraciones encontradas en la válvula mitral, destaca un aumento del área mitral global producida por la elongación de las valvas <sup>(63)</sup>. En el aparato subvalvular se han descrito diversas anomalías como la fijación de las cuerdas tendinosas en la base de las valvas mitrales, o, en menor frecuencia, la inserción anómala del músculo papilar (Fig.18) anterolateral en la valva anterior mitral <sup>(60,63)</sup>, suponiendo un obstáculo en el tracto de salida.

- **Hipertrófica concéntrica:** Es considerado el segundo fenotipo más frecuente, llegando a estar presente en el 42% de los pacientes en algunos estudios <sup>(55)</sup>. Se define por la presencia de un engrosamiento difuso y concéntrico del VI, con una dimensión de la cavidad ventricular disminuida, sin evidencia de una causa secundaria que la explique <sup>(54,57)</sup> (Fig. 19-20). El diagnóstico de esta entidad es complejo, puesto que debe hacerse siempre tras la exclusión de otras causas de hipertrofia concéntrica, como son la hipertensión arterial, estenosis aórtica, amiloidosis, sarcoidosis o enfermedad de Fabry <sup>(65)</sup>. Para ello han de emplearse técnicas de imagen más complejas como la resonancia magnética <sup>(66)</sup>.

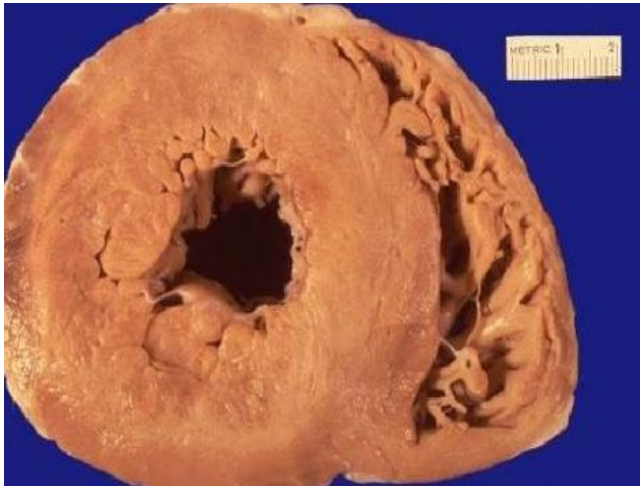

Figura 19. En la imagen se observa una hipertrofia que afecta a la totalidad de la pared del ventrículo izquierdo, de manera concéntrica, provocando una disminución de la cavidad ventricular. Imagen obtenida de Scielo.

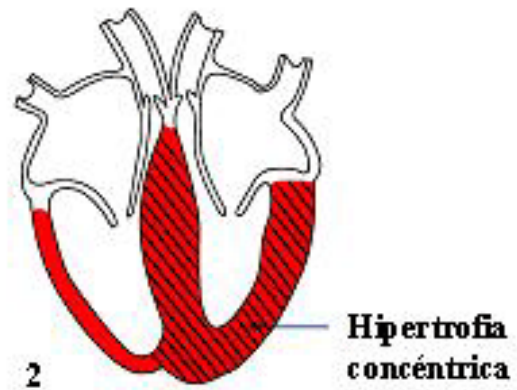


Figura 20. Representación de la MCH concéntrica. La hipertrofia afecta de manera casi simétrica a todo el ventrículo y septo interventricular. Imagen obtenida de Murcia Salud.

- **Hipertrofia apical:** También llamada síndrome de Yamaguchi. Se trata de una forma poco frecuente, donde la hipertrofia afecta predominantemente al ápex cardíaco <sup>(54,57)</sup> (Fig.21). Fue descrita por primera vez entre 1976 y 1979 en estudios realizados sobre pacientes japoneses, donde la prevalencia llega a representar el 15-20% de las formas de MHC <sup>(67,68)</sup>. En cambio, la prevalencia en países occidentales se sitúa únicamente en torno al 2% <sup>(56)</sup>. Estos estudios demostraron la existencia de una hipertrofia predominante apical en “corazón de naipe”.

En los sujetos con hipertrofia apical, el grosor medio de la pared anterior y posterior del ventrículo izquierdo era mayor que en los pacientes sin patología cardíaca, pero menor que en aquellos que presentaban otras formas de MCH. Por el contrario, presentaban un grosor apical medio mucho más grande que los pacientes con otras formas de MCH <sup>(67)</sup>. Basándose en estas características se establecieron los criterios diagnósticos de esta entidad: Un grosor absoluto de la pared apical superior a 15mm o una relación de los grosores de las paredes ventriculares izquierdas respecto al ápex de 1.3-1.5 <sup>(69)</sup>. Además, en estos pacientes no se observó obstrucción en el tracto de salida, ni en reposo ni tras prueba de esfuerzo, puesto que la mitad superior del septo presentaba una morfología normal y el aparato valvular y subvalvular no presentaban anomalías <sup>(67)</sup>.

A diferencia de las formas más prevalentes, la forma apical es más frecuente en hombres de mediana edad, presenta un pronóstico relativamente benigno y el riesgo de muerte súbita es reducido <sup>(70)</sup>. A pesar de ello, en un tercio de los pacientes se asocia a angina, infarto de miocardio y trombo apical, constituyendo un factor riesgo de accidente cerebrovascular <sup>(54,68)</sup>.

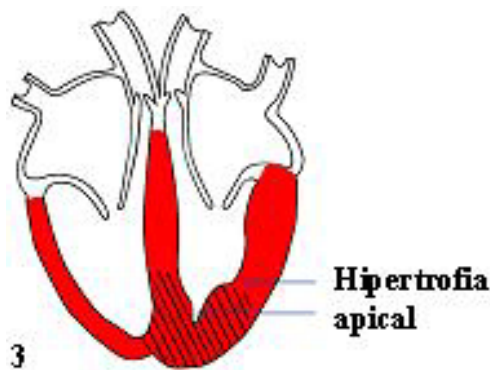


Figura 21. Representación de la MCH apical, con una hipertrofia que afecta predominantemente al ápex, sin comprometer a las porciones superiores del septo ni del VI. Imagen obtenida de murciasalud.es

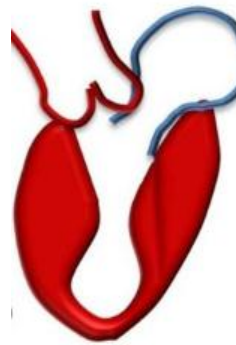


Figura 22. MCH medioventricular: se observa una hipertrofia que afecta a las regiones medias del ventrículo izquierdo y septo interventricular, respetando el tracto de salida y la región apical. <sup>(69)</sup>

- **Hipertrófica medioventricular:** Se trata de una variante poco frecuente de MCH. En este fenotipo, la hipertrofia afecta predominantemente al tercio medio de la pared del VI, incluyendo septo y pared libre, dándole una forma característica de reloj de arena o mancuerna<sup>(71)</sup> (Fig.22). Durante la sístole, puede existir una aposición de la pared media con el septo, generando una obstrucción a nivel medioventricular cuya consecuencia es una sobrecarga de presión sobre la región apical, incrementando el estrés miocárdico y limitando la perfusión. Esto, aumenta el riesgo de dilatación apical, formación de aneurisma con un aumento del riesgo de trombosis y embolia, además de necrosis miocárdica. Por todo ello es considerado un fenotipo que predispone a eventos arrítmicos y muerte súbita <sup>(71,72)</sup>.
- **Hipertrófica masiva:** Es una forma muy infrecuente de MCH en la cual hay una hipertrofia masiva focal de un único segmento del VI, simulando una masa neoplásica. Para realizar el diagnóstico diferencial resultan fundamentales pruebas de imagen como el TAC o la RM, que permiten distinguir un patrón de fibrosis no presente en las neoplasias, y la contractilidad del segmento hipertrofiado <sup>(54,56,57)</sup>.
- **Hipertrofia no contigua:** En estudios recientes se han descrito formas de MCH en las cuales hay segmentos con hipertrofia separados por regiones sin alteraciones morfológicas, dando un aspecto abultado <sup>(73)</sup>.
- **Compromiso del ventrículo derecho:** Aunque la MCH es una enfermedad propia del VI, el VD se encuentra comprometido en el 17% de los pacientes según últimos estudios <sup>(74)</sup>. Al estar ambos ventrículos en estrecha relación anatómica, la afectación es consecuencia de una extensión directa de la hipertrofia ventricular izquierda y compromete principalmente a las regiones apical y media del ventrículo derecho. En casos graves puede llegar a generar obstrucción del tracto de salida pulmonar, arritmias supraventriculares y tromboembolismo pulmonar<sup>(54)</sup>.

## 2.7 Fisiopatología

### A. teorías genéticas de la hipertrofia

Tal y como se ha detallado en los apartados de epidemiología y etiología, la MCH es, en la mayor parte de las ocasiones, el resultado de un conjunto de mutaciones en las proteínas que componen el sarcómero. A pesar de ser congénitas, la alteración estructural no está presente desde el nacimiento, sino que requiere años de evolución, desarrollándose a lo largo de la vida del paciente <sup>(18,20)</sup>. Además, para una misma mutación, el fenotipo no es igual en todos los individuos, lo que sugiere que intervienen múltiples factores más allá del gen mutado, como lo son factores epigenéticos, sexo, variabilidad individual o factores ambientales <sup>(34,75)</sup>.

Las **teorías actuales** defienden que las mutaciones en las proteínas del sarcómero, generan alteraciones en la contractilidad del miocito, lo que activa múltiples vías de señalización intracelular que llevan progresivamente a un proceso de hipertrofia y fibrosis (Fig.23). Esto explicaría por qué las alteraciones estructurales no están presentes desde el nacimiento y requieren años de evolución hasta generar hipertrofia <sup>(19,22)</sup>.

Se propone que la hipertrofia es la respuesta del miocito al aumento del estrés mecánico intentando compensar una contracción alterada <sup>(19,76)</sup>.

Son múltiples los mecanismos que comprometen la contractilidad cardíaca puesto que dependiendo del tipo de mutación, se afectan proteínas distintas, y, a su vez, dentro de estas distintos segmentos <sup>(77,78)</sup>. Dentro de estas vías, se han descrito:

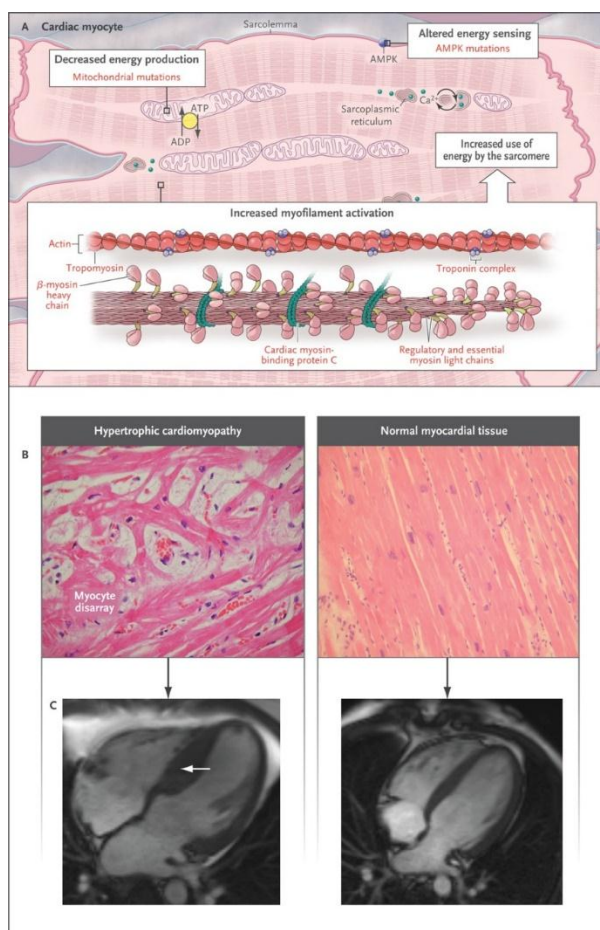


Figura 23. Esquema de la patogénesis de la MCH. Las mutaciones sarcoméricas generan alteraciones de la contracción, lo que activa vías de señalización intracelular en el miocito (parte superior). Estas vías, a largo plazo, generan hipertrofia, desorganización y fibrosis, generando la MCH <sup>(82)</sup>.

1. **Alteraciones en la contractilidad:** Estudios experimentales han demostrado, gracias a la prueba de motilidad *in vitro*, la existencia de anomalías en la contracción <sup>(76)</sup>. Existe controversia sobre si hay hiper o hipocontracción ya que alteraciones de la  $\beta$ -miosina en las zonas motoras de la cabeza, provocarían una disminución de la fuerza mientras que, mutaciones como la Arg403Gln o Arg703 Gly, dan lugar a un aumento de la fuerza contráctil <sup>(79)</sup>. En última instancia, se considera que la hipertrofia no depende tanto de si existe hiper o hipocontractilidad, sino de la pérdida de eficiencia contráctil <sup>(19)</sup>. La disineria contráctil sería por tanto el factor común a las diversas mutaciones, generando condiciones de carga asimétricas, estrés parietal y activación de mecanismos autocrinos y paracrinos (como los factores de crecimiento, colágenos tipo 1 y 2, angiotensina 2...) que llevan al remodelamiento e hipertrofia miocárdica <sup>(6)</sup>.
2. **Alteraciones en el consumo energético:** Empleando la espectroscopia con resonancia magnética se ha objetivado que existe un aumento excesivo del consumo energético durante la contracción cardíaca <sup>(80)</sup>. Se considera que es una respuesta compensadora por parte de la miosina “normal” a la pérdida de eficacia contráctil <sup>(19,76)</sup>.
3. **Aumento de la sensibilidad al calcio:** Las evidencias demuestran la presencia de un exceso de  $Ca^{2+}$  durante la fase de contracción, junto con un aumento de la sensibilidad al mismo <sup>(19,76,81)</sup>. Se piensa que es una respuesta por parte del miocito para aumentar la fuerza de contracción al ser esta defectuosa y con un gasto energético excesivo <sup>(82)</sup>. El  $Ca^{2+}$  no sólo aumenta la fuerza de contracción, sino que es un potente estímulo de activación de vías intracelulares como la de la calcineurina-calmodulina generando hipertrofia y fibrosis <sup>(76,80)</sup>.

En resumidas cuentas, en las miofibrillas se expresan tanto la proteína normal como la proteína con la mutación en una proporción 1-1, ya que la mitad son de procedencia paterna y la otra mitad materna <sup>(19)</sup>. Estas mutaciones causan desequilibrios en la generación de fuerza y limitan gravemente la eficiencia contráctil del miocardio. Como respuesta, el miocito presenta un aumento excesivo del gasto energético en la contracción y aumenta el  $Ca^{2+}$  intracelular, lo que activa múltiples vías de señalización que a largo plazo generan hipertrofia, desorganización y fibrosis.

## **B. CONSECUENCIAS FUNCIONALES**

- 1. Insuficiencia cardíaca diastólica:** La hipertrofia ventricular, junto con la fibrosis y desorden de los miocitos, genera una disminución de la distensibilidad, lo que sumado a la falta de relajación por el exceso de  $\text{Ca}^{2+}$  intracelular, da lugar a una insuficiencia cardíaca diastólica, con función sistólica preservada. A su vez, este aumento de presión se transmite a la aurícula izquierda, dilatándola y favoreciendo la aparición de arritmias <sup>(83,84)</sup>.
- 2. Isquemia:** Varios mecanismos se han visto involucrados en la producción de la isquemia: Por una parte, existen alteraciones histológicas en las arterias coronarias intramurales, con un aumento de grosor y fibrosis de la íntima e hipertrofia de la mediana, lo que da lugar a una reducción del aporte coronario <sup>(19)</sup>. Por otra parte, la contracción excesiva junto con una menor relajación, provoca la compresión de las arterias intramurales dificultando el llenado coronario durante la fase diastólica <sup>(85)</sup>. Además de esto, la hipertrofia masiva, supone un aumento de las necesidades de oxígeno, que no es compensado con un incremento paralelo de la vascularización <sup>(83)</sup>.
- 3. Arritmias:** Constituyen la principal causa de muerte, siendo la más grave la fibrilación ventricular y la más frecuente la fibrilación auricular <sup>(84)</sup>. Actualmente se le concede gran importancia al denominado “remodelado eléctrico”, que aparece a la vez que el remodelado cardíaco típico de la MCH. Consiste en un conjunto de modificaciones en los canales iónicos que intervienen en la repolarización, generando un desequilibrio entre la entrada de  $\text{Na}$  y  $\text{Ca}^{2+}$  y salida de  $\text{K}$ , lo que alarga el potencial de acción y favorece los circuitos de reentrada <sup>(76,86)</sup>. Además, el desorden de los miocitos, la isquemia y sobre todo la fibrosis son un sustrato para la formación de arritmias. La presencia de fibrosis se relaciona directamente con el riesgo de muerte súbita puesto que altera los circuitos eléctricos del corazón favoreciendo la taquicardia y fibrilación ventricular <sup>(87)</sup>.
- 4. Obstrucción del tracto de salida:** El ventrículo izquierdo ha de realizar una presión mucho mayor que la existente en la aorta para eyectar la sangre, puesto que se ve obligado a vencer la obstrucción. Es el denominado gradiente de presión. Esto se asocia a un riesgo aumentado de síncope, isquemia y muerte súbita y se manifiesta característicamente como un soplo sistólico que aumenta con las maniobras de Valsalva <sup>(83)</sup>. A esto se le suma el ya explicado movimiento de la valva anterior mitral, que contribuye a la obstrucción y genera daños sobre el aparato valvular por microtraumatismos.

## 2.8 CURSO CLINICO

La gran variabilidad genética se traduce en un amplio espectro de manifestaciones clínicas<sup>(34)</sup>. Diversos estudios descriptivos realizados por “Maron et al” han demostrado que la hipertrofia ventricular se desarrolla de manera gradual principalmente durante la adolescencia y hasta los 25-30 años, siendo una causa muy poco frecuente de insuficiencia cardíaca en niños pequeños y lactantes<sup>(88,89)</sup>. Además, se observó que en pacientes mayores existe una cierta regresión de la hipertrofia, atribuida a un sesgo de supervivencia, al fallecer prematuramente aquellas formas con mayor hipertrofia<sup>(89)</sup>. Por otra parte, el sexo femenino se ha asociado con un aumento de los síntomas y de las complicaciones en mujeres mayores de 55 años, lo que sugiere un curso clínico diferente según el sexo, en el que podrían intervenir factores sociales, endocrinos y genéticos<sup>(23)</sup>.

Como consecuencia del curso progresivo de desarrollo de la hipertrofia, la mayoría de pacientes se encuentra asintomáticos durante muchos años, llegando a estar el 25% sin síntomas durante toda la vida<sup>(90)</sup>. La ausencia de síntomas no implica benignidad, ya que la muerte súbita es en muchas ocasiones la primera forma de manifestación, especialmente en jóvenes y deportistas<sup>(58)</sup> (Fig.24). En los pacientes sintomáticos, lo más frecuente es:

- **Disnea:** Es el síntoma predominante, estando presente hasta en un 90% de los pacientes sintomáticos<sup>(19)</sup>. Se trata de una disnea principalmente de esfuerzo, que debuta en pacientes jóvenes deportistas como consecuencia de la función diastólica alterada<sup>(34)</sup>. Durante el esfuerzo físico, la taquicardización fisiológica del corazón acorta el periodo diastólico, que ya de por sí está alterado.

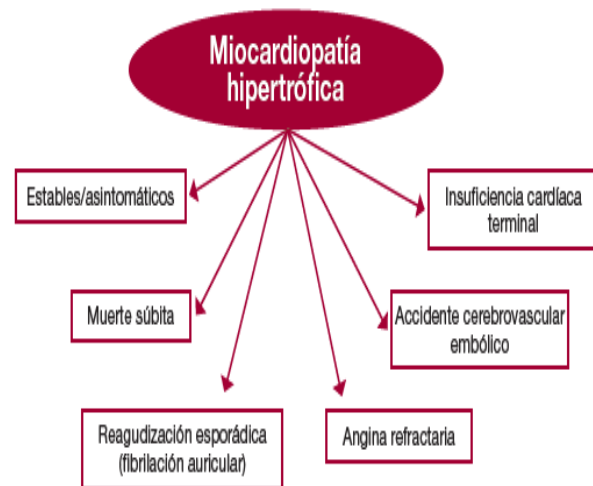

Figura 24. Principales manifestaciones clínicas de la MCH. El gran polimorfismo genético da lugar a un espectro diverso de manifestaciones clínicas, pudiendo estar asintomáticos toda la vida<sup>(16)</sup>

- **Dolor torácico:** Es la segunda manifestación más frecuente en los pacientes sintomáticos. Se trata de un dolor que puede presentar características anginosas y que se desencadena principalmente durante el ejercicio físico, aunque también puede ocurrir en reposo o desencadenado tras comidas copiosas e ingesta de alcohol<sup>(91,92)</sup>. El mecanismo que lo subyace es el ya explicado desbalance entre la demanda de O<sub>2</sub>, aumentada por la hipertrofia, y una menor oferta por parte de las coronarias,

que presentan cambios histológicos de fibrosis y una mayor compresión extrínseca por la falta de relajación diastólica, lo que compromete el flujo coronario <sup>(85)</sup>.

- **Mareos, palpitations y síncope:** La presencia de mareos y palpitations en pacientes jóvenes y deportistas puede ser una de las manifestaciones iniciales <sup>(19)</sup>. El síncope es una manifestación menos frecuente, que se observa sobre todo en las formas con amplia obstrucción, pero su presencia es un marcador de riesgo de muerte súbita, especialmente cuando ocurre en reposo <sup>(93)</sup>.
- **Fibrilación auricular(FA):** Constituye la arritmia más frecuente en la MCH, llegando a estar presente en el 20% de los pacientes <sup>(84)</sup>. Es consecuencia de la dilatación que ocurre en la AI debido al exceso de presión que se transmite desde el ventrículo con insuficiencia diastólica <sup>(17,19)</sup>. Un meta análisis realizado en el año 2013 <sup>(94)</sup> evidenció que la FA presenta una prevalencia del 22,5% en los pacientes con MCH. Las consecuencias directas de esto son una descompensación de la función cardíaca, ya que empeora aún más la función diastólica, y un alto riesgo de accidente embólico cerebral y periférico, siendo la prevalencia de embolismo del 27,1%.
- **Muerte súbita (MSC):** La mayoría de estudios descriptivos actuales defienden una incidencia anual de muerte cardiovascular entre el 1-2%, siendo la principal causa la fibrilación ventricular espontánea <sup>(17,25,31)</sup>. Supone el 50% del total de muertes relacionadas con la MCH, seguida de la insuficiencia cardíaca (35%) y el embolismo (15%) <sup>(25)</sup>. En todo paciente con MCH se debe valorar el riesgo de muerte súbita, de cara a prevenirla con un desfibrilador automático implantable (DAI), tal y como se detallará más adelante.
- **Insuficiencia cardíaca (IC):** La presencia de IC aguda es infrecuente, asociada cuando ocurre a la presencia de arritmias como la FA <sup>(17,31)</sup>. El curso habitual es la de una insuficiencia cardíaca diastólica progresiva, con un aumento de presiones en las cavidades izquierdas y fracción de eyección mantenida. A pesar de ello, hasta un 5% de los pacientes en fases avanzadas acaban desarrollando IC sistólica terminal, con una rápida progresión (3 años) hacia el fallecimiento <sup>(19,57)</sup>.

## 2.9 Diagnóstico

Los criterios diagnósticos comprendidos por las guías española, europea y americana son: <sup>(15,17,31)</sup>.

CRITERIOS DIAGNÓSTICOS SEGÚN LAS GUÍAS CLÍNICAS
<ul style="list-style-type: none"><li>• <b>Adulto:</b> Grosor del septo IV o del VI en cualquier región &gt; 15 mm demostrado por pruebas de imagen y no explicable por sobrecarga.</li><li>• <b>Niño:</b> Se considera como un engrosamiento de la pared o septo en cualquier punto superior a 2 desviaciones estándar respecto a la media poblacional.</li><li>• <b>Familiares de primer grado:</b> En familiares de primer grado de pacientes diagnosticados de MCH se considera como patológico un grosor en cualquier punto del VI &gt; 13 mm diagnosticado por prueba de imagen.</li></ul>



El proceso diagnóstico de MCH tiene un carácter multidisciplinar (Fig.25) en el que se comienza con la sospecha clínica, gracias a la exploración y a anomalías en el electrocardiograma (ECG), aunque en la mayoría de las ocasiones son inespecíficas <sup>(57)</sup>. Es por ello que las pruebas de imagen suponen a día de hoy la base del diagnóstico, siendo la ecografía la prueba más comúnmente utilizada <sup>(17,31)</sup>. Si bien, y tal y como se ha detallado, la etiología genética tan diversa da lugar a múltiples tipos de fenotipos, con distinto curso clínico, en los que la hipertrofia puede ser tardía, por lo que puede resultar fundamental valorar otros aspectos como son la fibrosis miocárdica, zonas isquémicas o alteraciones contráctiles. Es por ello que en los últimos años, pruebas de imagen como la resonancia magnética o el TAC han ido adquiriendo más relevancia en el proceso diagnóstico y evaluación funcional de la MCH <sup>(59)</sup>. Por otra parte, el estudio genético se emplea en los pacientes diagnosticados para realizar el screening a los familiares de primer grado <sup>(95)</sup>.

La importancia del diagnóstico precoz radica en prevenir el riesgo de muerte súbita en el paciente así como descartar la patología en sus familiares de primer grado. Si bien, tal y como se ha explicado, la hipertrofia puede tardar años en desarrollarse, razón por la cual un ecocardiograma normal realizada en un niño o adolescente no excluye el diagnóstico <sup>(19)</sup>. Además existen formas de MCH en las que la fibrosis y desorganización de los miocitos, con el riesgo de muerte súbita que esto supone, están presentes antes que la propia hipertrofia <sup>(96)</sup>.

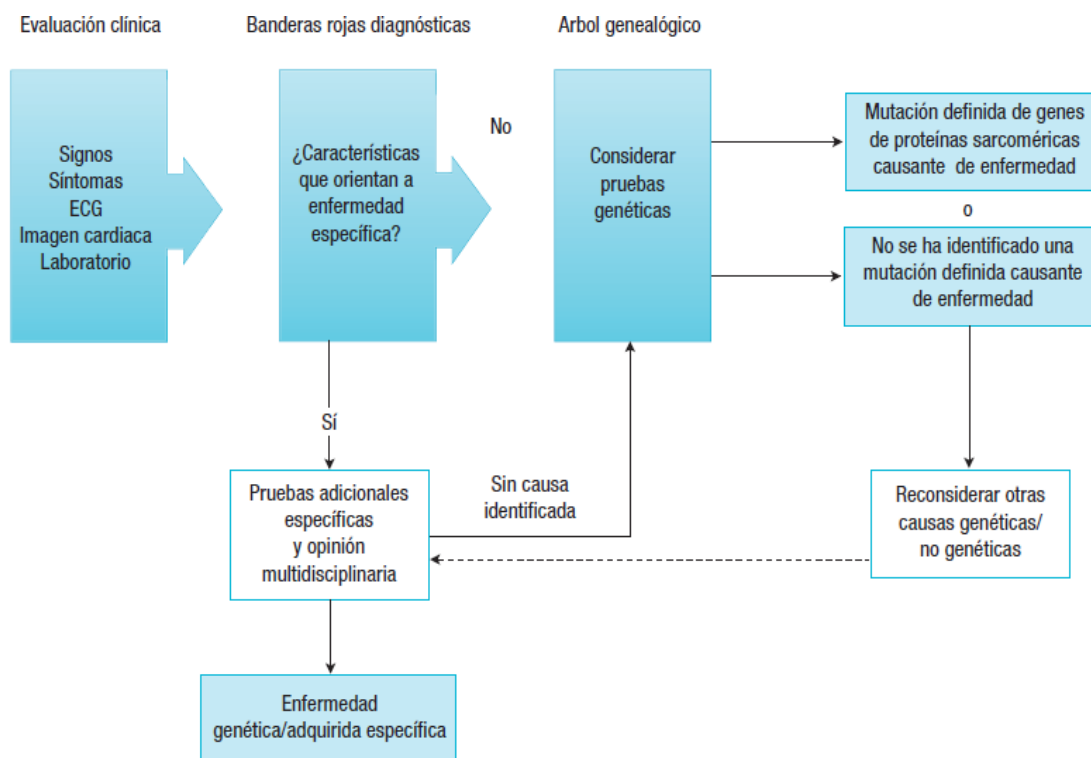


Fig. 25. Proceso diagnóstico del paciente con MCH. El diagnóstico comienza con la exploración clínica y un ECG. Se confirma mediante pruebas de imagen. El estudio genético se recomienda a todos los pacientes diagnosticados <sup>(14.)</sup>

La sospecha diagnóstica debe comenzar ante todo paciente joven o deportista que presente síntomas de disnea, palpitaciones, dolor torácico o síncope. Lo primero a realizar es la **exploración física**: puede ser anodina en pacientes que no presenten gradiente de obstrucción o en formas apicales <sup>(17,19)</sup>. En los pacientes con obstrucción al tracto de salida, las manifestaciones más frecuentemente encontradas son <sup>(17,19,46)</sup>:

- **Latido apical** desplazado hacia la izquierda y de mayor intensidad de lo habitual con un **cuarto tono** auscultado al final de la diástole como consecuencia de un ventrículo rígido con poca distensibilidad.
- **Pulso carotideo bisferiens**: Consiste en un ascenso del pulso con el comienzo de la eyección de la sangre, seguido de un descenso en mesosístole al establecerse la obstrucción por el efecto Venturi y el movimiento mitral anterior, para finalizar con un nuevo ascenso antes del cierre al reducirse la severidad de la obstrucción.
- **Soplo sistólico de eyección en área esternal**: Es la manifestación más característica y una de las más descritas en la MCH tanto por su relación con la morfología como por sus características distintivas de otros soplos. Es consecuencia directa de la presencia de obstrucción al tracto de salida junto con la existencia de un gradiente de presión aórtico-ventricular. A diferencia de otros soplos, aumenta con las maniobras de Valsalva y disminuye con el aumento del retorno venoso.
- **Insuficiencia mitral**: En pacientes con movimiento sistólico anterior se asocia además un soplo leve de insuficiencia mitral.

El **Electrocardiograma (ecg)** suele presentar anomalías en la mayor parte de los pacientes con MCH, presentando falsos negativos en tan sólo un 6%-10% de ellos <sup>(22,97)</sup>. Se trata por ello de una prueba sensible útil en el manejo inicial ante la sospecha de MCH que actualmente está recogido en las principales guías clínicas como la primera prueba a realizar junto con una exploración detallada <sup>(15,17,31)</sup>. Los signos electrocardiográficos no son específicos de la MCH, puesto que están presentes en otras patologías, pero su presencia ante un cuadro clínico compatible es suficiente para indicar un estudio de imagen <sup>(98)</sup>. Las anomalías más relevantes son la presencia de una hipertrofia del VI con complejos QRS de alto voltaje, ondas Q anormales que representan la hipertrofia septal y ondas T invertidas <sup>(19,22)</sup> (Fig.26).

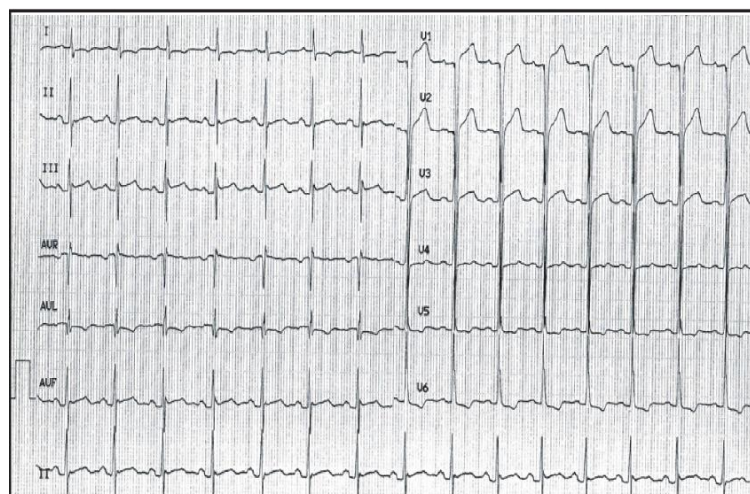


Figura26.(13), se observan QRS con alto voltaje en V3 -V6 con S profundas en precordiales derechas además de alteraciones de la repolarización (T negativa) en v6.

El **ecocardiograma(Eco)** es la técnica más empleada hoy en día para realizar el diagnóstico y seguimiento de la MCH en sus diferentes modalidades, siendo la bidimensional la más utilizada <sup>(99)</sup>. Actualmente, las guías clínicas establecen el punto de corte en 15mm, aunque existen formas genéticas y secundarias con grosores de 13-14mm <sup>(17,46)</sup>. La hipertrofia afecta principalmente al septo interventricular en la región basal, aunque puede estar presente la región posterior y pared lateral <sup>(100)</sup>(Fig.27). En el caso de cribado familiar, en los familiares de primer grado un grosor de 13mm se considera diagnóstico <sup>(15)</sup>. El ecocardiograma permite valorar además:

- **Obstrucción al tracto de salida (OTSVI):** Se define como la existencia de un gradiente aórtico-ventricular igual o superior a 30 mm Hg <sup>(17,95)</sup>. Es considerado grave cuando es superior a 50 mm Hg, al generar importantes alteraciones hemodinámicas que favorecen la muerte súbita <sup>(61)</sup>. Su presencia es consecuencia directa de la obstrucción en el tracto de salida, eyección hiperdinámica de la sangre y anomalías en el complejo valvular mitral y músculos papilares <sup>(101)</sup>.
- **Valoración de la función diástólica:** La insuficiencia diástólica es la principal causa de IC en la evolución de la MCH. Puede ser evaluada mediante ecocardiograma realizando una valoración global de la función ventricular que incluya velocidades de flujo, presión telediástólica y telesístólica, presión sistólico y diámetro de la AI <sup>(102)</sup>.
- **Anomalías del aparato valvular mitral y músculos papilares:** El ecocardiograma junto con la resonancia son las técnicas de elección para valorar las anomalías de la obstrucción al tracto de salida. El movimiento sistólico anterior (SAM) no es patognomónico de la HCM pero su presencia es muy específica (97%), especialmente cuando existe hipertrofia septal <sup>(54,57)</sup>. La Eco permite valorar el área mitral y la existencia de una Insuficiencia mitral como consecuencia del movimiento mitral anterior <sup>(103)</sup>. Además es importante tener en cuenta que el grado de regurgitación mitral es proporcional al gradiente que existe en el tracto de salida, siendo útil como marcador del grado de obstrucción <sup>(54)</sup>.
- **Doppler:** Diversos estudios han objetivado que las alteraciones sistólicas y diastólicas encontradas en la Eco-doppler aparecen antes de que se desarrolle la hipertrofia, siendo un método útil en el seguimiento de los familiares de primer grado para predecir la evolución a MCH <sup>(104,105)</sup>.

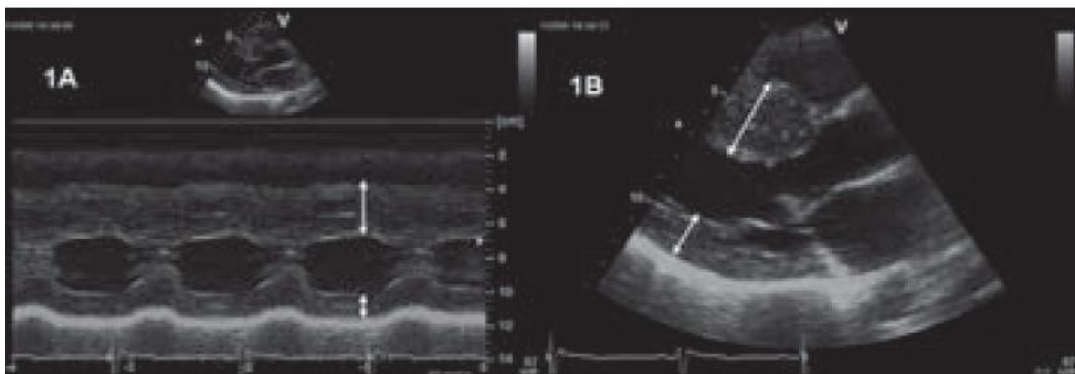


Figura 27. Ejemplo de MCH asimétrica valorada por ECO. En ella vemos la diferencia de grosor de la pared ventricular en 2 segmentos distintos del VI (flechas blancas). La flecha superior refleja un engrosamiento mayor que la inferior <sup>(16)</sup>.

En algunas ocasiones, el ecocardiograma puede presentar limitaciones en la valoración de MCH, como es el caso de fenotipos con menor hipertrofia o si se realiza de manera precoz<sup>(99)</sup>. Es por ello que en los últimos años, técnicas como la **RM o el TAC** han ido ganando peso en el proceso diagnóstico<sup>(54,57)</sup>. La RM aporta una mejor valoración de la hipertrofia y con técnicas como la del estrés de miosina o realce retardado permite determinar el aporte coronario y las zonas de fibrosis miocárdicas<sup>(106)</sup>. Por su parte, el TC multidetector permite valorar con gran exactitud la morfología y función cardíaca además de poder realizar una reconstrucción angiográfica coronaria de alta calidad<sup>(54)</sup>.

Las guías actuales recogen la importancia de realizar un **estudio genético** a aquellos pacientes diagnosticados de MCH<sup>(15,17)</sup> (Fig.28). Existen diversos métodos de análisis como son la secuenciación de alto rendimiento, que permiten analizar exonemas enteros<sup>(107)</sup> o métodos convencionales. Independientemente del método disponible, el análisis debe incluir los principales genes responsables de las formas familiares<sup>(95)</sup>. Cuando se identifica una mutación en el paciente afecto, los familiares de primer grado deben ser estudiados mediante análisis genético y en caso de ser positivo realizar una valoración clínica y posterior seguimiento (Fig.28). En caso de no encontrar una mutación causal en el paciente, se debe ofrecer a los adultos de primer grado un cribado con ECG y ECO<sup>(15,17,108)</sup>. Por otra parte, conviene recordar que la ausencia de signos de hipertrofia en un ecocardiograma no excluye la progresión futura a MCH, por lo que se recomienda un seguimiento con ecocardiograma a intervalos anuales en la adolescencia y de 5 años en los adultos<sup>(99,108)</sup>.

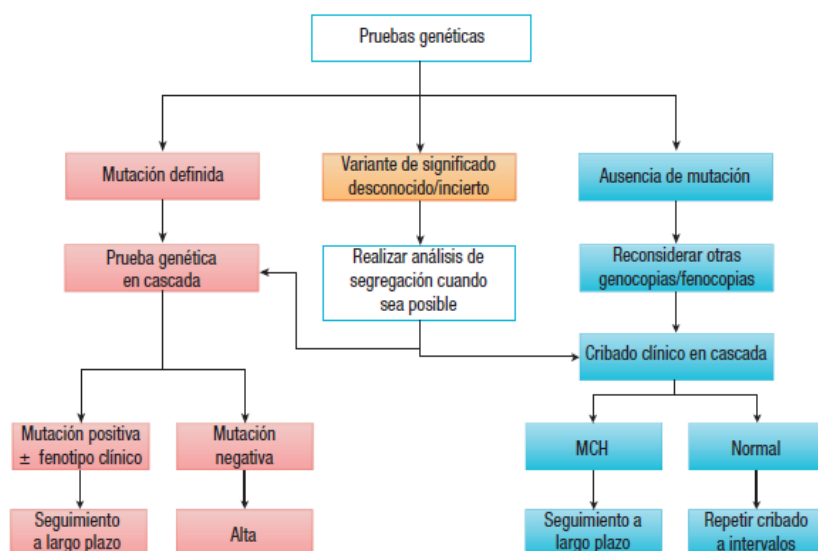


Figura 28. Recomendaciones de la Guía Española de Cardiología<sup>(14)</sup>. En todo paciente diagnosticado de MCH se recomienda realizar un test genético de la mutación causal con el objetivo de detectar dicha mutación en los familiares de primer grado y establecer una prevención primaria. En caso de no encontrarla, se ofrece un seguimiento periódico con ECG de control.

## **2.10 Tratamiento**

A día de hoy, existe una falta de evidencia clara en torno al tratamiento, puesto que la mayoría de las recomendaciones recogidas en los meta análisis y guías clínicas provienen de ensayos clínicos relativamente pequeños <sup>(17,109)</sup>. A grandes rasgos, las bases del tratamiento consisten en reducir los síntomas del paciente y mejorar su capacidad funcional, así como valorar y reducir el riesgo de muerte súbita. Resulta importante destacar que la mayoría de las indicaciones van dirigidas a los pacientes que presentan OTSVI, siendo un factor determinante en la estrategia terapéutica, ya que aumenta la sintomatología y el riesgo de muerte súbita <sup>(62,110)</sup>.

- **Recomendaciones genéricas:** Las diferentes guías <sup>(15,17,31)</sup> recogen la importancia del control de los factores de riesgo cardiovascular (diabetes, hipertensión arterial, hipercolesteronemia). Por otra parte, especialmente en pacientes con obstrucción al tracto de salida, se contraindica la realización de ejercicio intenso, especialmente isométrico, al haberse documentado un aumento significativo del riesgo de muerte súbita <sup>(110)</sup>.
- **Tratamiento farmacológico:** A día de hoy es la base del tratamiento sintomático. El objetivo principal es reducir la presión diastólica para favorecer el llenado y mejorar la capacidad funcional. Por ello, los beta bloqueantes son los fármacos de primera línea, al haber demostrado disminuir la sintomatología anginosa y la disnea, la obstrucción en el tracto de salida y la prevalencia de arritmias ventriculares <sup>(33,109)</sup>. Diferentes estudios han demostrado también que el uso concomitante de disopiramida en pacientes mal controlados con B-bloqueantes logra una mejoría sintomática y funcional <sup>(111)</sup>. Como tratamiento de segunda línea, se aconseja el empleo de los antagonistas del calcio no vasodilatadores verapamil/diltiazem, excepto en formas obstructivas severas <sup>(82,109,112)</sup>. Por último, se debe evitar en los pacientes con OTSVI todas aquellas medidas que aumenten el gradiente: hipovolemia, hipotensión e inotropismo positivo. Esto limita la administración de diuréticos o vasodilatadores y contraindica el empleo de digoxina <sup>(17,31,109)</sup>.
- **Tratamiento quirúrgico:** Indicado en aquellos pacientes con MCH obstructiva que permanezcan sintomáticos a pesar de un correcto tratamiento farmacológico y que presenten un gradiente >50 mm Hg <sup>(31,113)</sup>. Recientes ensayos han sugerido que también obtiene beneficios en las formas obstructivas aunque el gradiente esté levemente elevado <sup>(114)</sup>. Actualmente se emplean 2 técnicas: la **miotomía de morrow** y la **ablación septal con alcohol**:
  - a. **Miotomía septal de Morrow:** Técnica quirúrgica de elección, mejorada por la Clínica Mayo. Comienza con una incisión en el septo por debajo de la válvula aórtica, en dirección hacia la valva anterior mitral, para, posteriormente, descender hacia el vértice cardíaco extirpando el tabique hipertrofiado <sup>(113)</sup> (Fig.29). El principio de esta técnica consiste en la demostración de que la mejoría sintomática depende más de la longitud de la porción reseca que de la profundidad de la escisión <sup>(115)</sup>. Consigue reducir significativamente el gradiente, mejorar la clínica a largo plazo en el 90% de los pacientes, con tasas de supervivencia similares a la población normal y una mortalidad operatoria inferior al 2% <sup>(17,113,116)</sup>. Permite además reparar las anomalías del complejo mitral (Fig.30).

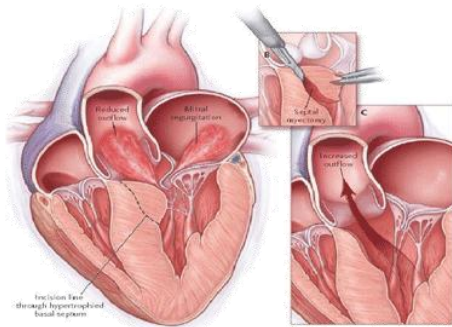


Figura 29. Miotomía de Morrow. Se realiza una incisión en la parte superior del tabique interventricular, con dirección hacia el ápex, para reducir la obstrucción mecánica al tracto de salida. Obtenida de <http://cirugiacardiacalafe.com/unidadMiocardiopatiaH.html>.

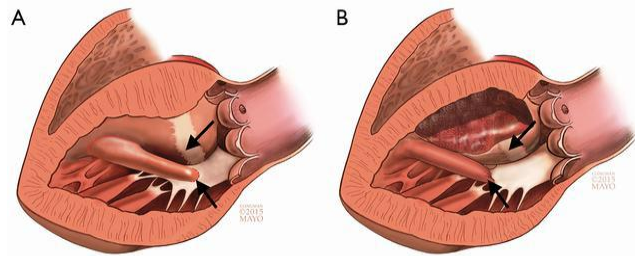


Figura 30. A) Se observa MCH obstructiva con inserción anómala del M. papilar en el aparato mitral. B) Tras Miotomía de Morrow, se observa la resección del tabique interventricular y la reparación de la inserción papilar.<sup>(113)</sup>

- b. **Ablación septal con alcohol:** Se considera como tratamiento quirúrgico alternativo en aquellos pacientes que no puedan ser sometidos a la miotomía de Morrow, siendo una alternativa útil en pacientes de avanzada edad o con grandes comorbilidades<sup>(17,31)</sup>. Consiste en la introducción de etanol mediante cateterismo y angiografía en el recorrido de la descendente anterior izquierda. El etanol genera un infarto iatrogénico en la distribución del tabique basal que a largo plazo da como resultado una remodelación con disminución de la obstrucción<sup>(113,117)</sup>. Esta técnica requiere una valoración previa de la anatomía coronaria, ya que solo podrá emplearse si se corresponde topográficamente con la región septal<sup>(117)</sup>. La principal complicación es el bloqueo auriculoventricular completo, presente en el 7-20% de los pacientes<sup>(95)</sup>.

## 2.11 Estadificación y pronóstico

Se cifra una muerte anual entre un 1- 2%, siendo la principal causa la muerte súbita por fibrilación ventricular<sup>(25,34)</sup>. Puede suceder a cualquier edad, pero es especialmente frecuente en adolescentes y adultos jóvenes, donde en muchas ocasiones, es la primera manifestación clínica<sup>(65,95)</sup>.

Debido a esto, se ha creado un modelo de predicción de riesgo de MSC (*HCM Risk-SCD*) en el que se combinan diversas variables recogidas por la literatura (Fig.31) como factores de riesgo, con el objetivo de establecer qué pacientes requieren la implantación de un desfibrilador automático implantable (DAI)<sup>(118)</sup>.

Este modelo divide a los pacientes en 3 grupos según el riesgo a 5 años de muerte súbita: Alto riesgo (más de un 6%), riesgo medio (4-6%) y bajo riesgo (<4%).

Las indicaciones actuales establecen la recomendación de tratar con un desfibrilador automático implantable (DAI) a aquellos pacientes con riesgo alto o con antecedente previo de arritmia maligna <sup>(17,31)</sup>. En pacientes con riesgo medio se debe individualizar la indicación <sup>(118)</sup>.

A su vez, se recomienda un seguimiento de por vida con ECG y revisión clínica cada 1-2 años incluyendo ECO; prueba de esfuerzo cada 3 años y RM si está disponible cada 5 <sup>(15,17)</sup>.

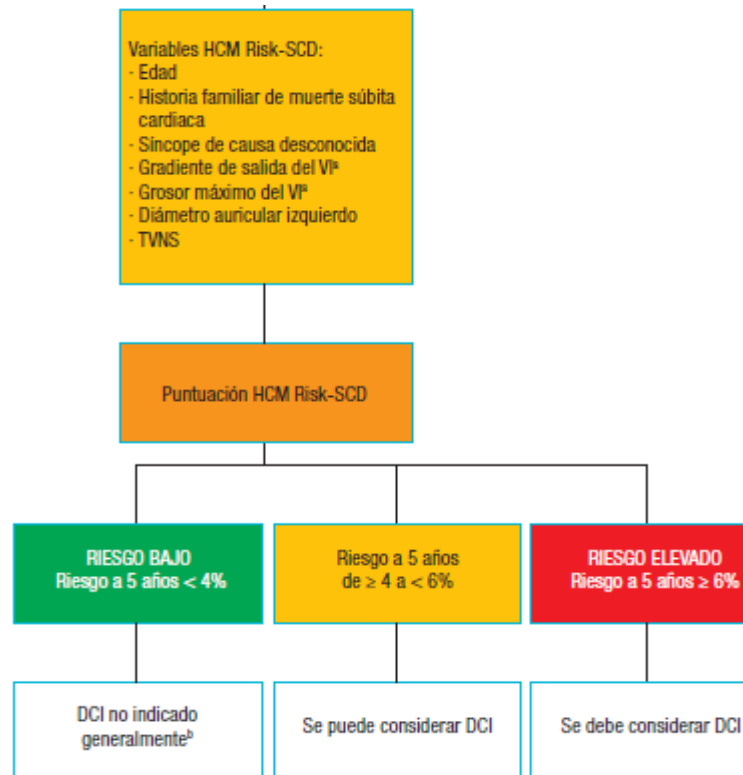


Figura 31 Recomendaciones de la Guía Española <sup>(14)</sup>. En cada paciente diagnosticado de MCH se valoran los ítems incluidos en el modelo Risk-SCO (edad, Historia familiar de MSC, existencia de gradiente..) estableciendo el riesgo Individual de MSC a 5 años. Si es superior a un 6% está indicada la implantación de un DAI.

Los programas de cribado poblacional actuales consisten en la realización de un ECG y valoración clínica a los deportistas de alto rendimiento federados, con indicación de ECO en aquellos que haya anomalías <sup>(119)</sup>.

### 3. OBJETIVOS

El diagnóstico de la MCH se basa en criterios morfológicos que incluyen un grosor  $\geq 15$  mm del tabique interventricular o de cualquier región del VI que no es explicada por sobrecarga mecánica. Estos criterios pueden presentar limitaciones diagnósticas en determinadas formas de MCH que cursan con poca hipertrofia y en pacientes ancianos, en los que la coexistencia de otras comorbilidades dificulta el diagnóstico basado en los criterios anatómicos.

El objetivo de este trabajo es diseccionar 15 corazones embalsamados provenientes de personas mayores de 65 años para, posteriormente, medir los grosores tanto del septo interventricular como de las paredes de ambos ventrículos y comprobar si dichas medidas cumplen criterios diagnósticos de MCH.

## 4. MATERIAL Y METODOS

Para llevar a cabo el estudio se han empleado 15 corazones humanos de adultos facilitados por el departamento de Anatomía e Histología de la Universidad de Zaragoza, donde se utilizan para la docencia (Fig. 32).



Figura 32. Corazones del Departamento de Anatomía e Histología

Seis de las piezas estaban embalsamados mediante la técnica de Cambridge, cuya composición consiste en:

- Fenol 90%: 12,5%
- Etanol 96%: 62,5%
- Formaldehido solución: 7,5%
- Glicerina: 17,5%

Las nueve restantes se encontraban embalsamadas con la técnica mediante la fórmula del departamento de Anatomía e histología, compuesta por

- Sulfato de cobre: 250 gr
- Sal (común): ½ kg
- Alcohol etílico 100%: 1L
- Glicerina líquida: 3L
- Formol (formalina): 6L
- Agua de grifo: 10L

A su vez todas las piezas permanecían inmersas en el mismo líquido conservante:

- Agua destilada: 9L
- Glicerina: 3L
- Potasio acetato: 1,5 kg
- Formol 10%: 54cc
- Cristales de Timol



Para el trabajo de campo se ha contado con una aguja de 9 cm, una regla calibrada en milímetros y unas tijeras para la disección. Debido a que son piezas propiedad de la Facultad de Medicina, utilizadas con fines didácticos, se decidió realizar las incisiones y mediciones conservando la estructura anatómica lo mejor posible. Tan solo en aquellos corazones portadores de posible patología se ha realizado una disección coronal para valorar el septo.

La disección se ha realizado comenzando con una incisión que seguía la inserción del tabique anterior del VD, para separarlo del septo (Fig.33, 34). Posteriormente el VI fue abierto por la mitad de la cara posterior hasta el ápex, sin llegar al surco auriculoventricular (Fig 35, 36).

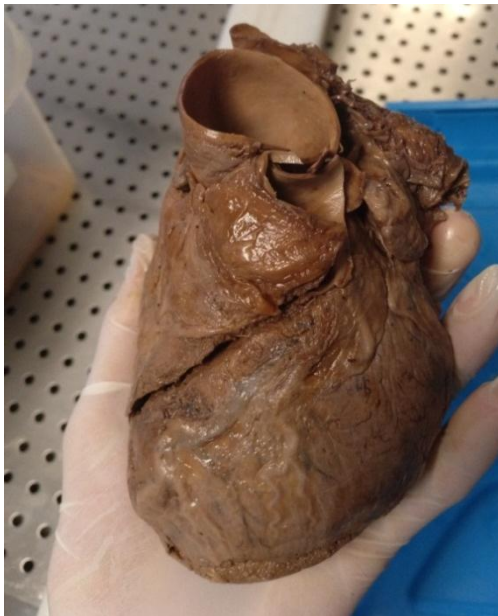

Figura 33. Pieza 4. Disección del VD. Se observa la incisión descendente para acceder a la cavidad ventricular.

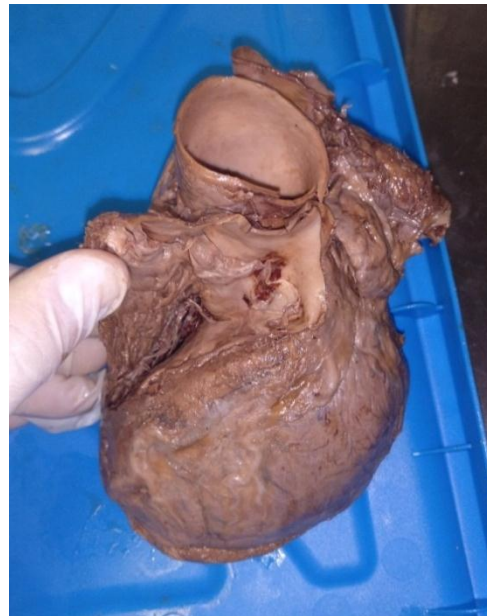

Figura 34. Pieza 4. Visión de la cavidad del VD Ventriculo derecho y del septo interventricular.

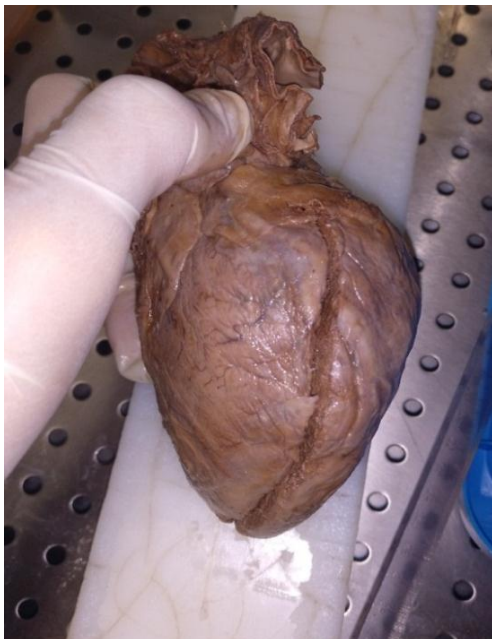

Figura 35. Pieza 4. Disección del VI con incisión en su cara posterior sin llegar al surco auriculoventricular.

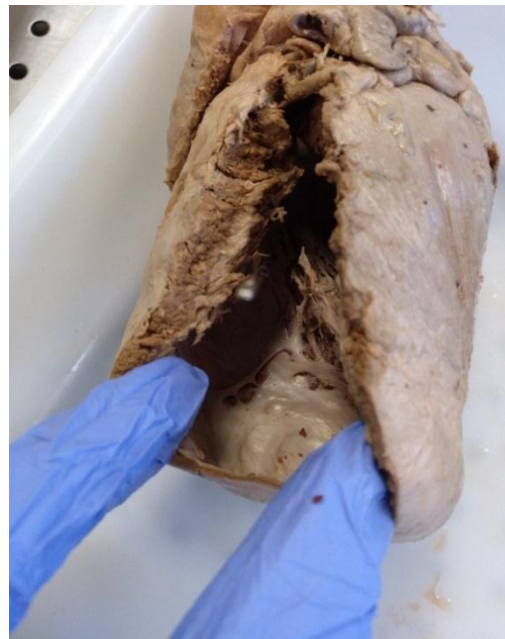

Figura 36. Pieza 2. Visión lateral del VI y cavidad ventricular.

Tras realizar las disecciones, realizamos las siguientes mediciones:

1. **Dimensiones cardíacas:** Utilizando la regla, empleamos como referencia el apex y medimos hasta el punto medio de la salida de las arterias pulmonar y aórtica, para obtener la altura ventricular (Fig. 37). Para el diámetro transverso realizamos la medida siguiendo el surco auriculoventricular (Fig. 38)

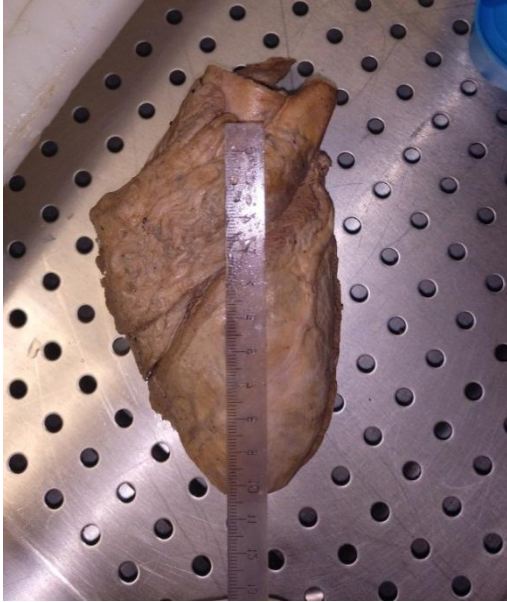

Figura 37. Pieza 6. Medida del largo, tomando como referencias el ápex y el punto medio de salida de los grandes vasos.

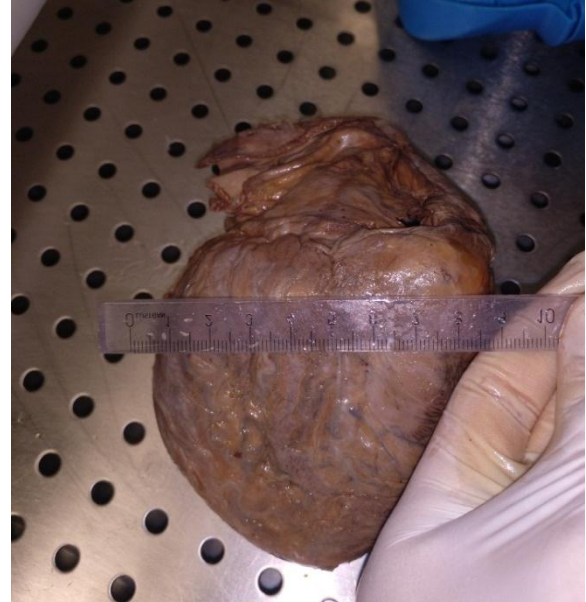

Figura 38. Pieza 4. Medida de la anchura utilizando como referencia el surco auriculoventricular.

2. **Grosor del septo interventricular:** Una vez expuestas ambas cavidades ventriculares, tomamos 3 medidas del septo: a nivel apical, medial y superior, con el objetivo de valorar posibles asimetrías significativas. El procedimiento se llevó a cabo en cada caso introduciendo la aguja por la cavidad del VI en dirección al VD, atravesándolo y sobresaliendo en el VD. Posteriormente, se midió la parte de aguja libre no introducida en el septo. De esta forma, al conocer la longitud total de la aguja (90 mm) y la longitud de la aguja no introducida en el septo (ej: 80 mm), restándolos se obtuvo el grosor septal (ej: 10 mm) (Fig.39).

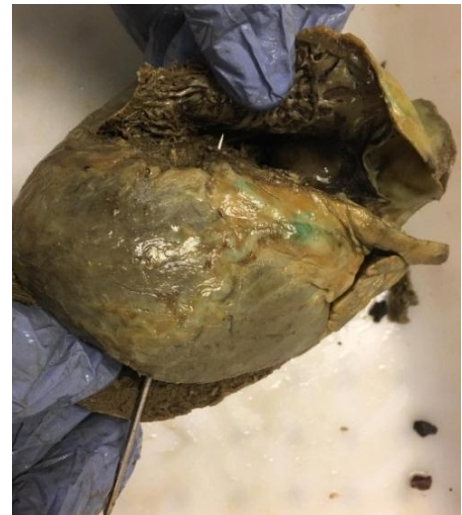

Figura 39. Pieza 13. Medición del septo. Se observa la aguja introducida en la cavidad del VI en dirección al septo IV, atravesándolo y sobresaliendo en el VD. Midiendo la longitud de la aguja no introducida en el septo y restándosela a la longitud total obteníamos el grosor septal.

3. **Grosor de la pared Ventrículo izquierdo:** La referencia empleada para la introducción de la aguja en este caso fue 1 mm por encima de la inserción de los músculos papilares (Fig. 40). El procedimiento fue el mismo que en la medición del septo: Se introdujo la aguja en la pared del VI, sin llegar a sobresalir en el interior de la cavidad ventricular, se midió la longitud de la aguja sobrante (no introducida en la pared) y tras restarle la longitud total de la aguja (90 mm), se obtuvieron los mm de aguja que se encontraban dentro de la pared, es decir, su grosor.



Figura 40. Pieza 13. Medición del grosor VI. Se observa la aguja introducida en el grosor ventricular inferiormente a los músculos papilares.

4. **Grosor del ventrículo derecho:** La referencia empleada para la introducción de la aguja en este caso fue 1 cm por debajo de la localización de la válvula tricúspide. El procedimiento fue el mismo que en el ventrículo izquierdo.

## 5. RESULTADOS

En esta tabla de 6x15 se muestran las mediciones obtenidas. La escala utilizada es en milímetros excepto las dimensiones cardíacas.

Corazón	Dimensiones	Septo Interventricular	Grosor VI	Grosor VD
1*	10,5 x 10,7	25mm	29 mm	16mm
2	8,1 x 8,5	8	9	9
3	9,2 x 9,8	16	26	10
4	9 x 9,3	13	15	7
5	8,5 x 9,6	6	11	15
6	10,5 x 10,7	13	14	8
7	13,1 x 8	15	16	7
8	9,7 x 8,9	12	12	6
9	10,2 x 12,5	11	13	6
10	8,7 x 8,6	14	22	7
11	8,7 x 9, 2	15	18	10
12	12,5 x 12,8	11	14	7
13	9,2 x 9,8	14	16	6
14	11,7 x 11,6	13	18	8
15	11,5 x 12,5	12	21	14

Tabla 1 Resultados de la disección. Rojo: corazones infartados. Verde: corazones con hipertrofia del septo igual superior a 15mm. Azul: VI  $\geq$  15 mm. \* El corazón 1 estaba ya diseccionado coronalmente.

	Grosor VI	Grosor VD	Grosor septo IV
MEDIA	16,1mm	8,6 mm	13mm
DESVIACIÓN TÍPICA	0,59	0,48	0,41
MEDIANA	16	7	13

Tabla 2. Medidas de tendencia central y dispersión de las muestras. La medida de menor variabilidad fue el septo IV (Desviación 0,41) con una media de 13mm, correspondiente al antiguo criterio diagnóstico de MCH.

- De los 15 corazones diseccionados, encontramos 3 que presentaban infarto en el ventrículo izquierdo. Fueron los corazones 2, 5 y 7 (Fig 41-43). De estos corazones, el 2 y el 5 asociaban un septo interventricular inferior a la media (8 mm y 6mm) con un grosor parietal también disminuido (9 mm y 11mm). Por el contrario, el corazón número 7 presentaba un tabique engrosado (15mm) con unas dimensiones del ventrículo izquierdo algo reducidas.

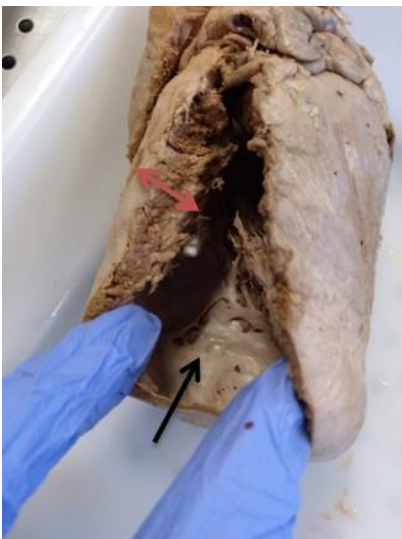

Figura 41. Corazón 2. Se observa infarto apical (flecha negra) con grosor ventricular reducido (flecha roja)

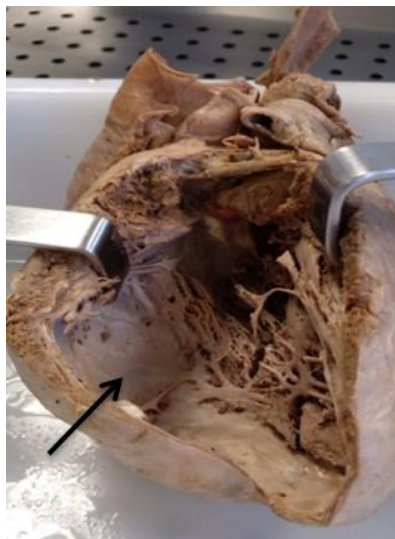

Figura 42. Corazón 5. Infarto en la región del septo interventricular con una cavidad dilatada.

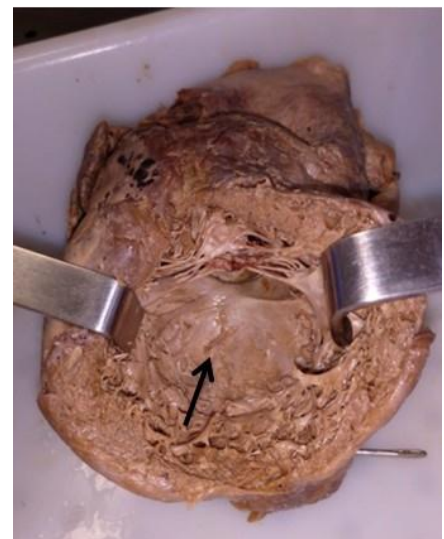


Figura 43. Corazón 7. Se observa región infartada con un grosor parietal mantenido (flecha negra)

- La media del grosor septal fue 13,1 mm. De los quince corazones, nueve presentaban un grosor igual o superior a 13 mm a lo largo del septo. De estos nueve, los corazones 1-3-7-11 tenían una hipertrofia septal igual o superior a 15mm
  - El corazón 1 estaba ya diseccionado coronalmente. En él se aprecia una intensa hipertrofia septal y ventricular que reduce la cavidad ventricular. El grosor del septo, VI y VD fue superior a las medias obtenidas (Fig.44).

- El corazón 3 presentaba un grosor septal de 16mm, acompañado de una hipertrofia especialmente llamativa en la pared y ápex del VI (Fig.45) que era 8 mm superior a la media (Fig.45).
- En el corazón 7, además de encontrar un infarto con fibrosis, observamos una hipertrofia septal asimétrica cercana al tracto de salida (15mm) y un grosor ventricular mantenido (16 mm) (Fig.46).
- El corazón 11 era una pieza de pequeñas dimensiones que presentó un grosor septal de 15 mm con una pared ventricular de 18 mm (Fig.47). Tal y como se observa en la Fig. 47, la cavidad ventricular izquierda se encuentra muy reducida.

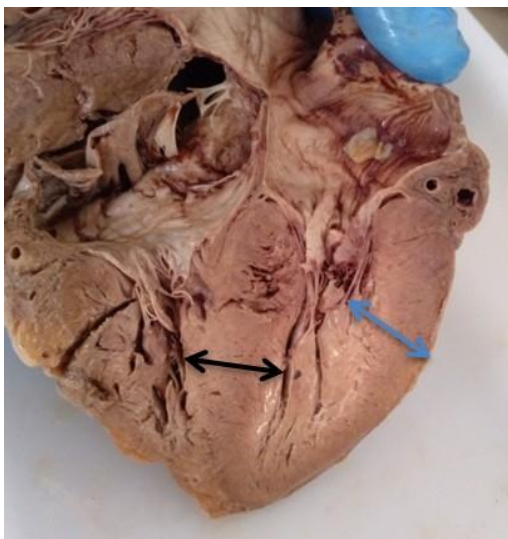


Figura 44. Corazón 1. Se observa un septo IV muy grueso (flecha negra) que protruye hacia la cavidad ventricular reduciéndola. A su vez hay hipertrofia de la pared ventricular (flecha azul).

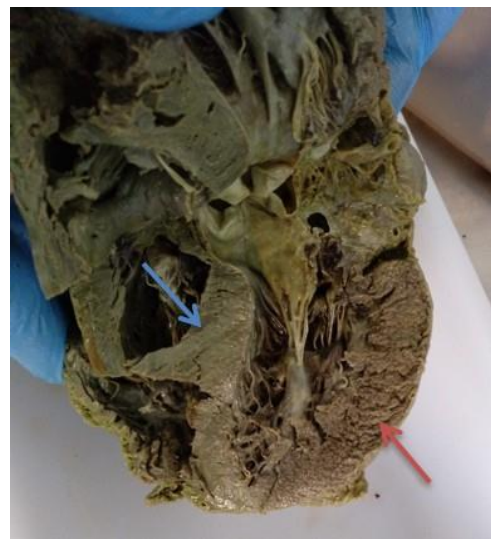

Figura 45. Corazón 3. Se observa una marcada hipertrofia de la pared ventricular izquierda (flecha roja) y del ápex, con un septo engrosado (flecha azul).

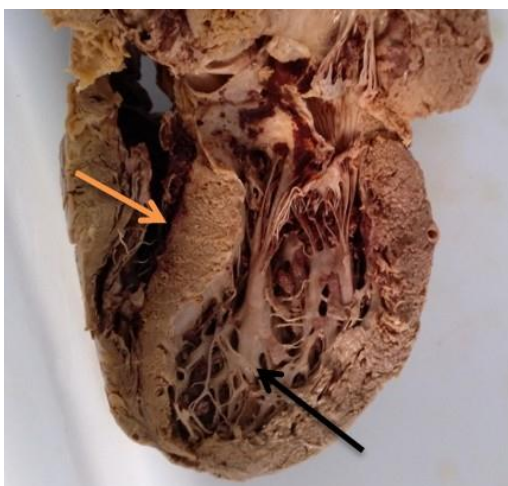

Figura 46. Corazón 7. Se observa en la región inferior de la cavidad ventricular izquierda zonas fibrosas compatibles con un infarto (flecha negra). En el tabique se observa un engrosamiento asimétrico en la región superior con forma sigmoidea (flecha naranja).



Figura 47. Corazón 11. Se observa una cavidad ventricular izquierda disminuida como consecuencia de una hipertrofia simétrica que afecta a la pared ventricular y al septo (flecha verde).

3. El grosor del VI fue una variable con gran dispersión, ya que aunque su media fue de 16,1mm encontramos valores superiores de hasta 29 mm e inferiores de 9 mm. La mediana de nuestra muestra fue de 16 mm, lo que implica que el 50% de los corazones estaban por encima de esta medida. Los corazones con mayor hipertrofia fueron el 1 y el 3, acorde con la medición septal (Fig.44 y 45). Por el contrario, los que tuvieron un menor grosor fueron el 2 y el 5, que presentaban una región infartada.
4. La medición del grosor del VD reflejó una variabilidad menor que la del VI y no se observaron anomalías reseñables.

## 6. DISCUSIÓN

La literatura actual y las principales guías clínicas recogen una prevalencia poblacional de MCH de 1/500 personas, estableciendo unos criterios diagnósticos basados en la morfología y demostrados mediante pruebas de imagen (principalmente ecografía) <sup>(8,17)</sup>. A pesar de emplearse estos criterios de manera rutinaria en la práctica clínica, cada vez hay más estudios que sugieren que la valoración morfológica puede no ser suficiente, al haber formas de MCH con abundante fibrosis pero poca hipertrofia, formas tardías que se desarrollan en la edad adulta o formas leves que no cumplen los criterios anatómicos <sup>(65,99)</sup>. Por otra parte, se estima que existe un infradiagnóstico en los pacientes de mayor edad como consecuencia de dos factores: La dificultad de realizar el diagnóstico morfológico al existir otras comorbilidades que generan hipertrofia, como son la hipertensión arterial (HTA) o la estenosis aórtica, y por un sesgo de supervivencia, al alcanzar la edad anciana aquellas formas de MCH menos agresivas y con menor hipertrofia <sup>(58,89)</sup>.

Previo al análisis de los resultados de nuestro estudio, es preciso destacar que partimos de la disección de quince corazones sin conocer los antecedentes patológicos de los pacientes, por lo que en ningún momento podremos asegurar que presentan MCH al no ser posible descartar causas secundarias de hipertrofia. A esto, hay que añadir que son piezas anatómicas sobre las que no se pueden realizar pruebas funcionales (Ecg, Eco.), por lo que no podremos valorar otros aspectos diagnósticos como es el gradiente de obstrucción. Es por ello que nos atañiremos exclusivamente a los resultados morfológicos encontrados, para posteriormente compararlos con los criterios establecidos por las guías clínicas.

En nuestro estudio descriptivo hemos encontrado que los corazones 1-3-7-11 (4/15) presentaban un grosor del septo interventricular  $\geq 15$ mm. De estos corazones, dos se acompañaban de una hipertrofia uniforme del VI, lo que pudiera ser compatible con causas secundarias de hipertrofia <sup>(121)</sup>, mientras que otros dos presentaban una hipertrofia asimétrica entre el septo y la pared ventricular.

En lo referente al grosor del septo interventricular, la literatura refiere que en pacientes con hipertrofia ventricular debida a causas secundarias, rara vez se alcanzan grandes grosores, siendo generalmente menores de 15mm<sup>(17)</sup>. Aunque matiza que dependiendo de diversos factores como son la raza o la coexistencia de otras patologías, puede alcanzar grosores que oscilan entre 15-20mm<sup>(120)</sup>. Este último intervalo se asemejaría más con los resultados que hemos observado en la disección de nuestra muestra, puesto que tres de los cuatro corazones con grosor septal  $\geq$  15 mm se encontraban en este intervalo.

Por lo que respecta al grosor del VI, nueve de los quince corazones (las piezas 1-3-4-7-10-11-13-14-15) presentaron una hipertrofia ventricular  $\geq$ 15 mm. Tal y como argumentan diversos artículos, realizar la distinción morfológica entre MCH y otras causas secundarias de hipertrofia resulta una tarea difícil y a menudo constituye un sesgo diagnóstico con las técnicas tradicionalmente empleadas como la ecografía<sup>(51,53,63)</sup>. Este hecho, se ve acentuado en las personas de mayor edad, donde la prevalencia de HTA llega al 42,6%. Además, resulta especialmente complejo realizar la distinción en aquellos pacientes cuyo grosor parietal es inferior a 20 mm, puesto que en el anciano predominan las formas leves de MCH<sup>(21,58, (121)</sup>. De los nueve corazones con grosor  $\geq$  15mm, cinco de ellos (piezas 4-7-11-14-15) presentaban un grosor inferior a 20 mm.

En definitiva, sin conocer los antecedentes patológicos de los pacientes de nuestra muestra, y por tanto sin poder afirmar o desmentir el diagnóstico de MCH, basándonos exclusivamente en los criterios diagnósticos morfológicos recogidos en las principales guías clínicas, nueve de los quince corazones cumplirían criterios de MCH, dato muy por encima de la prevalencia referida en la literatura (0,2%)<sup>(14,17,21)</sup>. Cuatro de ellos (piezas 1-3-7-11) con hipertrofia parietal y septal y cinco solo con hipertrofia parietal (piezas 4-10-13-14-15).

Una proporción tan alta de corazones que cumple criterios morfológicos nos sugiere que pueden existir otros factores en el paciente anciano que generan hipertrofia ventricular y septal, lo que dificulta el proceso diagnóstico. Lo anterior, está en consonancia con los diversos estudios que reconocen la dificultad de diagnosticar MCH basándose exclusivamente en los criterios morfológicos en aquellos pacientes de avanzada edad y en las formas leves con poca hipertrofia<sup>(56, 59 89)</sup>. Estos mismos estudios argumentan la necesidad de emplear en estos pacientes otras técnicas diagnósticas además de la ecografía, como son la RM y el TAC, ya que permiten valorar aspectos como la fibrosis o las anomalías valvulares y realizar el diagnóstico diferencial con otras causas de hipertrofia<sup>(58,65, 69, 89)</sup>.

## 7. CONCLUSIONES

1. Cinco corazones presentaron un grosor ventricular  $\geq 15$  mm, valor que es considerado patológico según los criterios diagnósticos de MCH.
2. Cuatro corazones presentaron un grosor del septo interventricular  $\geq 15$  mm, considerado patológico según los criterios diagnósticos de MCH.
3. Nueve de los quince corazones cumplen criterios anatómicos compatibles con MCH.
4. La proporción de corazones de este estudio que cumplen criterios morfológicos compatibles con MCH es muy superior a la prevalencia consultada en la bibliografía.
5. Para poder afirmar la existencia de MCH sería necesario realizar otras pruebas complementarias además de las morfológicas realizadas y descartar otras causas de hipertrofia.

## 8. AGRADECIMIENTOS

Me gustaría finalizar el trabajo agradeciendo al Departamento de Anatomía de la Universidad de Zaragoza el haberme permitido emplear las piezas anatómicas y la sala de disección. A su vez querría agradecer la disponibilidad y cercanía de mi tutor, Juan de Dios Escolar, sin el cual este trabajo no hubiese sido posible.



## 9. BIBLIOGRAFÍA

1. Manuel Martínez J. Embriología cardíaca. [online] Es.slideshare.net. Available at: <https://es.slideshare.net/verabilo1/embriologia-cardiaca-10630188>. 2010.
2. Baldwin HS, Dees E. Embryology and Physiology of the Cardiovascular System. In: Avery's Diseases of the Newborn (Ninth Edition). 2012.
3. Gómez M, Danglot C, Santamaría H, Riera C. Desarrollo embriológico y evolución anatomofisiológica del corazón (Primera Parte) (Embryological development and anatomo-physiological evolution of the heart) (Part 1). Rev Mex Pediatría. 2012;
4. A M Gilroy, B R MacPherson, L M Ross, M Schünke, E Schulte, U Schumacher, M Voll KW. Prometheus. Atlas de Anatomía. Editorial Medica Panamericana. 2013.
5. Chorro Gascó FJ, García Civera R, López Merino V. Cardiología clínica. 919 p.
6. Morales C, Hita A, Gelpi RJ. Fisiología integrada de la hipertrofia cardíaca. Rev Argent Cardiol. 1999;
7. Guyton AC, Hall E J. Guyton and Hall Textbook of Medical Physiology, Thirteenth Edition. Elseiver. 2016. 75–80 p.
8. Elliott P, Andersson B, Arbustini E, Bilinska Z, Cecchi F, Charron P, et al. Classification of the cardiomyopathies: A position statement from the european society of cardiology working group on myocardial and pericardial diseases. Eur Heart J. 2008;
9. Navarro Puerto MA, Cubero Gómez JM, Melguizo Moya I, Gómez Herreros R. Guía clínica de Definición y clasificación de las miocardiopatías. Fisterra. 2014;
10. García Acuña JM, López Lago AM, González Juanatey JR. Miocardiopatías. Clasificación. Med. 2013;11(42):2495–9.
11. Leong KMW, Chow JJ, Ng FS, Falaschetti E, Qureshi N, Koa-Wing M, et al. Comparison of the Prognostic Usefulness of the European Society of Cardiology and American Heart Association/American College of Cardiology Foundation Risk Stratification Systems for Patients With Hypertrophic Cardiomyopathy. Am J Cardiol. 2018;121(3):349–55.
12. Cardiología U De, Servicio P. F. Centeno Malfaz. (6):647–55.
13. Maron BJ, Towbin JA, Thiene G, Antzelevitch C, Corrado D, Arnett D, et al. Contemporary Definitions and Classification of the Cardiomyopathies. Circulation. 2006;113(14):1807–16.
14. Arbustini E BZ, Cecchi F, Charron P, Dubourg O KU, Maisch B MW, Monserrat L PS, Rapezzi C, Seferovic P, Tavazzi L KA. Classification of the cardiomyopathies: A position statement from the european society of cardiology working group on myocardial and pericardial diseases. Eur Heart J. 2009;
15. Elliott PM. 2014 ESC guidelines on diagnosis and management of hypertrophic cardiomyopathy. Russ J Cardiol. 2015;121(5):7–57.
16. Christiaans I, Elliott PM. Hypertrophic cardiomyopathy. Clin Cardiogenetics Second Ed. 2016;27:61–74.
17. Elliott PM, Anastakis A, Borger MA, Borggrefe M, Cecchi F, Charron P, et al. Guía de práctica clínica de la ESC 2014 sobre el diagnóstico y manejo de la miocardiopatía hipertrófica. Rev Española Cardiol. 2015;68(1):63.e1-63.e52.
18. McKenna WJ, Maron BJ, Thiene G. Classification, epidemiology, and global burden of cardiomyopathies. Circ Res. 2017;
19. Navarro F. Miocardiopatía hipertrófica Miocardiopatía hipertrófica. 2009.
20. Nugent AW, Daubeney PEF, Chondros P, Carlin JB, Colan SD, Cheung M, et al. Clinical Features and Outcomes of Childhood Hypertrophic Cardiomyopathy. Circulation. 2005 Aug 30;112(9):1332–8.
21. Marian A, Braunwald E. Hypertrophic cardiomyopathy. Clin Cardiogenetics Second Ed. 2016;121(7):61–74.
22. Christiaans I, Elliott PM. Hypertrophic cardiomyopathy. Clinical Cardiogenetics: Second Edition. Elsevier Inc.; 2016. 61–74 p.

23. Olivotto I, Maron MS, Adabag AS, Casey SA, Vargiu D, Link MS, et al. Gender-related differences in the clinical presentation and outcome of hypertrophic cardiomyopathy. *J Am Coll Cardiol*. 2005;46(3):480–7.
24. Oficial Ó, Sociedad DELA, Cardiología CDE, li V. Miocardiopatía hipertrófica. 2000;II.
25. P.M. E, J.R. G, R. T, J. S, D. W, S. D, et al. Historical trends in reported survival rates in patients with hypertrophic cardiomyopathy. *Heart*. 2006;
26. Mirchandani S, Phoon CKL. Sudden cardiac death: A 2400-year-old diagnosis? *Int J Cardiol*. 2003;
27. Coats CJ, Hollman A. Hypertrophic cardiomyopathy: Lessons from history. *Heart*. 2008.
28. McKenna WJ, Sen-Chowdhry S. De Teare a nuestros días: una odisea de cincuenta años en la miocardiopatía hipertrófica, un paradigma en la lógica del proceso de descubrimiento. *Rev Española Cardiol*. 2011;
29. Geisterfer-Lowrance AAT, Kass S, Tanigawa G, Vosberg HP, McKenna W, Seidman CE, et al. A molecular basis for familial hypertrophic cardiomyopathy: A  $\beta$  cardiac myosin heavy chain gene missense mutation. *Cell*. 1990;
30. Greaves SC, Roche AHG, Neutze JM, Whitlock RML, Veale AMO. Inheritance of hypertrophic cardiomyopathy: A cross sectional and M mode echocardiographic study of 50 families. *Heart*. 1987;58(3):259–66.
31. Gersh BJ, Maron BJ, Bonow RO, Dearani JA, Fifer MA, Link MS, et al. 2011 ACCF/AHA guideline for the diagnosis and treatment of hypertrophic cardiomyopathy: A report of the American College of Cardiology Foundation/American Heart Association Task Force on Practice Guidelines Developed in Collaboration with the American Ass. *J Am Coll Cardiol*. 2011;58(25):e212–60.
32. Felker GM, Mann DL. Heart failure : a companion to Braunwald’s heart disease. 718 p.
33. Maron BJ, Moller JH, Seidman CE, Vincent GM, Dietz HC, Moss AJ, et al. Impact of laboratory molecular diagnosis on contemporary diagnostic criteria for genetically transmitted cardiovascular diseases: Hypertrophic cardiomyopathy, long-QT syndrome, and marfan syndrome: A statement for healthcare professionals from the council. *Circulation*. 1998.
34. Marian AJ. Hypertrophic cardiomyopathy: From genetics to treatment. *European Journal of Clinical Investigation*. 2010.
35. Maron BJ, Niimura H, Casey SA, Soper MK, Wright GB, Seidman JG, et al. Development of left ventricular hypertrophy in adults in hypertrophic cardiomyopathy caused by cardiac myosin-binding protein C gene mutations. *J Am Coll Cardiol*. 2001 Aug;38(2):315–21.
36. Seidman JG, Seidman C. The genetic basis for cardiomyopathy: from mutation identification to mechanistic paradigms. *Cell*. 2001 Feb 23;104(4):557–67.
37. Niimura H, Patton KK, McKenna WJ, Soultis J, Maron BJ, Seidman JG, et al. Sarcomere protein gene mutations in hypertrophic cardiomyopathy of the elderly. *Circulation*. 2002 Jan 29;105(4):446–51.
38. Lopes LR, Zekavati A, Syrris P, Hubank M, Giambartolomei C, Dalageorgou C, et al. Genetic complexity in hypertrophic cardiomyopathy revealed by high-throughput sequencing. *J Med Genet*. 2013 Apr;50(4):228–39.
39. Wicks EC, Elliott PM. Genetics and metabolic cardiomyopathies. *Herz*. 2012 Sep 1;37(6):598–611.
40. Maass AH, Leinwand LA. Mechanisms of the pathogenesis of troponin T-based familial hypertrophic cardiomyopathy. *Trends Cardiovasc Med*. 2003 Aug;13(6):232–7.
41. Pohlmann L, Kröger I, Vignier N, Schlossarek S, Krämer E, Coirault C, et al. Cardiac Myosin-Binding Protein C Is Required for Complete Relaxation in Intact Myocytes. *Circ Res*. 2007 Oct 26;101(9):928–38.
42. Marston S, Copeland O, Jacques A, Livesey K, Tsang V, McKenna WJ, et al. Evidence From Human Myectomy Samples That *MYBPC3* Mutations Cause Hypertrophic Cardiomyopathy Through Haploinsufficiency. *Circ Res*. 2009 Jul 31;105(3):219–22.
43. Konno T, Shimizu M, Ino H, Matsuyama T, Yamaguchi M, Terai H, et al. A novel missense mutation in the myosin binding protein-C gene is responsible for hypertrophic cardiomyopathy with left ventricular dysfunction and dilation in elderly patients. *J Am Coll Cardiol*. 2003 Mar 5;41(5):781–6.

44. Fatkin D, Graham RM. Molecular Mechanisms of Inherited Cardiomyopathies. *Physiol Rev.* 2002 Jan 10;82(4):945–80.
45. Lopes LR, Rahman MS, Elliott PM. A systematic review and meta-analysis of genotype–phenotype associations in patients with hypertrophic cardiomyopathy caused by sarcomeric protein mutations. *Heart.* 2013 Dec 15;99(24):1800–11.
46. Christiaans I, Elliott PM. Hypertrophic cardiomyopathy. *Clin Cardiogenetics Second Ed.* 2016;61–74.
47. Ingles J, Doolan A, Chiu C, Seidman J, Seidman C, Semsarian C. Compound and double mutations in patients with hypertrophic cardiomyopathy: implications for genetic testing and counselling. *J Med Genet.* 2005 Oct;42(10):e59.
48. Girolami F, Ho CY, Semsarian C, Baldi M, Will ML, Baldini K, et al. Clinical Features and Outcome of Hypertrophic Cardiomyopathy Associated With Triple Sarcomere Protein Gene Mutations. *J Am Coll Cardiol.* 2010 Apr 6;55(14):1444–53.
49. Roberts R. Genética molecular de las miocardiopatías. *Rev Española Cardiol.* 2013;
50. Erdmann J, Daehmlow S, Wischke S, Senyuva M, Werner U, Raible J, et al. Mutation spectrum in a large cohort of unrelated consecutive patients with hypertrophic cardiomyopathy. *Clin Genet.* 2003 Oct;64(4):339–49.
51. Coats CJ, Elliott PM. Genetic biomarkers in hypertrophic cardiomyopathy. *Biomark Med.* 2013 Aug;7(4):505–16.
52. Lagedrost SJ, Sutton MSJ, Cohen MS, Satou GM, Kaufman BD, Perlman SL, et al. Idefenone in Friedreich ataxia cardiomyopathy—results from a 6-month phase III study (IONIA). *Am Heart J.* 2011;
53. Kuhn H, Mercier J, Köhler E, Frenzel H, Hort W, Loogen F. Differential diagnosis of hypertrophic cardiomyopathies: typical (subaortic) hypertrophic obstructive cardiomyopathy, atypical (mid-ventricular) hypertrophic obstructive cardiomyopathy and hypertrophic non-obstructive cardiomyopathy. *Eur Heart J.* 1983 Nov;4 Suppl F:93–104.
54. Baxi AJ, Restrepo CS, Vargas D, Marmol-Velez A, Ocazonez D, Murillo H. Hypertrophic Cardiomyopathy from A to Z: Genetics, Pathophysiology, Imaging, and Management. *RadioGraphics.* 2016;
55. Márquez MF, Ruíz-Siller TJ, Méndez-Ramos R, Karabut E, Aranda-Fraustro A, Jiménez-Becerra S. Miocardiopatía hipertrófica (MCH). Una revisión histórica y anatomopatológica. *Gac Med Mex.* 2016;152(5):697–702.
56. Hansen MW, Merchant N. MRI of hypertrophic cardiomyopathy: Part I, MRI appearances. *American Journal of Roentgenology.* 2007.
57. Chun EJ, Choi S II, Jin KN, Kwag HJ, Kim YJ, Choi BW, et al. Hypertrophic Cardiomyopathy: Assessment with MR Imaging and Multidetector CT. *RadioGraphics.* 2010;
58. Maron BJ, McKenna WJ, Danielson GK, Kappenberger LJ, Kuhn HJ, Seidman CE, et al. American College of Cardiology/European Society of Cardiology clinical expert consensus document on hypertrophic cardiomyopathy. A report of the American College of Cardiology Foundation Task Force on Clinical Expert Consensus Documents and the European Society of Cardiology Committee for Practice Guidelines. *J Am Coll Cardiol.* 2003 Nov 5;42(9):1687–713.
59. Maron MS. Clinical utility of cardiovascular magnetic resonance in hypertrophic cardiomyopathy. *Journal of Cardiovascular Magnetic Resonance.* 2012.
60. Urbano-Moral JA, Lopez-Haldon JE. Aspectos poco conocidos de la miocardiopatía hipertrófica. *Rev Española Cardiol.* 2015;
61. Maron MS, Olivotto I, Zenovich AG, Link MS, Pandian NG, Kuvin JT, et al. Hypertrophic cardiomyopathy is predominantly a disease of left ventricular outflow tract obstruction. *Circulation.* 2006;
62. Autore C, Bernabò P, Barillà CS, Bruzzi P, Spirito P. The prognostic importance of left ventricular outflow obstruction in hypertrophic cardiomyopathy varies in relation to the severity of symptoms. *J Am Coll Cardiol.* 2005;
63. F. BARRANCO RUIZ, J. BLASCO MORILLA, A. MÉRIDA MORALES, M.A. MUÑOZ SANCHEZ, A. JAREÑO CHAUMEL. 1.6.1. Miocardiopatía hipertrofica. Principios de urgencias y cuidados críticos [Internet]. 2008 [cited 2019 May 14]. Available from: <https://www.uninet.edu/tratado/c010601.html>
64. Pasipoularides A. Fluid Dynamic Aspects of Ejection in Hypertrophic Cardiomyopathy. *Hellenic J Cardiol.* 2011.

65. Hansen MW, Merchant N. MRI of hypertrophic cardiomyopathy: Part 2, differential diagnosis, risk stratification, and posttreatment MRI appearances. *American Journal of Roentgenology*. 2007.
66. Nagueh SF, Mahmarian JJ. Noninvasive Cardiac Imaging in Patients With Hypertrophic Cardiomyopathy. *Journal of the American College of Cardiology*. 2006.
67. Yamaguchi H, Ishimura T, Nishiyama S, Nagasaki F, Nakanishi S, Takatsu F, et al. Hypertrophic nonobstructive cardiomyopathy with giant negative T waves (apical hypertrophy): Ventriculographic and echocardiographic features in 30 patients. *Am J Cardiol*. 1979;
68. Sakamoto T, Suzuki J. [Apical hypertrophic cardiomyopathy]. *Nihon Rinsho*. 2000 Jan;58(1):93–101.
69. Moon JCC. Detection of apical hypertrophic cardiomyopathy by cardiovascular magnetic resonance in patients with non-diagnostic echocardiography. *Heart*. 2004;
70. Eriksson MJ, Sonnenberg B, Woo A, Rakowski P, Parker TG, Wigle ED, et al. Long-term outcome in patients with apical hypertrophic cardiomyopathy. *J Am Coll Cardiol*. 2002;
71. Noureldin RA, Liu S, Nacif MS, Judge DP, Halushka MK, Abraham TP, et al. The diagnosis of hypertrophic cardiomyopathy by cardiovascular magnetic resonance. *J Cardiovasc Magn Reson*. 2012 Feb 20;14(1):17.
72. Minami Y, Kajimoto K, Terajima Y, Yashiro B, Okayama D, Haruki S, et al. Clinical implications of midventricular obstruction in patients with hypertrophic cardiomyopathy. *J Am Coll Cardiol*. 2011;
73. Maron MS, Maron BJ, Harrigan C, Buross J, Gibson CM, Olivetto I, et al. Hypertrophic Cardiomyopathy Phenotype Revisited After 50 Years With Cardiovascular Magnetic Resonance. *J Am Coll Cardiol*. 2009;
74. Maron MS, Hauser TH, Dubrow E, Horst TA, Kissinger K V., Udelson JE, et al. Right Ventricular Involvement in Hypertrophic Cardiomyopathy. *Am J Cardiol*. 2007 Oct 15;100(8):1293–8.
75. Maron BJ, Olivetto I, Spirito P, Casey SA, Bellone P, Gohman TE, et al. Epidemiology of hypertrophic cardiomyopathy-related death: Revisited in a large non-referral-based patient population. *Circulation*. 2000;
76. Navarro-López F. Miocardiopatía hipertrófica. Bases genéticas e implicaciones clínicas. *Rev Española Cardiol*. 2004;
77. Harada K, Potter JD. Familial Hypertrophic Cardiomyopathy Mutations from Different Functional Regions of Troponin T Result in Different Effects on the pH and Ca<sup>2+</sup> Sensitivity of Cardiac Muscle Contraction. *J Biol Chem*. 2004;
78. Kirschner SE, Becker E, Antognozzi M, Kubis H-P, Francino A, Navarro-López F, et al. Hypertrophic cardiomyopathy-related  $\beta$ -myosin mutations cause highly variable calcium sensitivity with functional imbalances among individual muscle cells. *Am J Physiol Circ Physiol*. 2004;
79. Enjuto M, Francino A, Navarro-López F, Viles D, Paré JC, Ballesta AM. Malignant hypertrophic cardiomyopathy caused by the Arg723Gly mutation in  $\beta$ -myosin heavy chain gene. *J Mol Cell Cardiol*. 2000;
80. Crilley JG, Boehm EA, Blair E, Rajagopalan B, Blamire AM, Styles P, et al. Hypertrophic cardiomyopathy due to sarcomeric gene mutations is characterized by impaired energy metabolism irrespective of the degree of hypertrophy. *J Am Coll Cardiol*. 2003;
81. Fatkin D, McConnell BK, Mudd JO, Semsarian C, Moskowitz IGP, Schoen FJ, et al. An abnormal Ca<sup>2+</sup> response in mutant sarcomere protein-mediated familial hypertrophic cardiomyopathy. *J Clin Invest*. 2000;
82. Watkins H, Ashrafian H, Redwood C. Inherited Cardiomyopathies. Schwartz RS, editor. *N Engl J Med*. 2011 Apr 28;364(17):1643–56.
83. Farreras P, Rozman C, Cardellach F, Agustí A, Bayés de Luna A, Brugada J, et al. Farreras-Rozman: *Medicina Interna*. Farreras-Rozman: *Medicina Interna*. 2012. 508–511 p.
84. Maron BJ, Maron MS. Hypertrophic cardiomyopathy. *Lancet*. 2013 Jan;381(9862):242–55.
85. Navarro-Lopez F, Soler J, Magriña J, Esplugues E, Pare JC, Sanz G, et al. Systolic compression of coronary artery in hypertrophic cardiomyopathy. *Int J Cardiol*. 1986 Sep;12(3):309–20.
86. Hill JA. Electrical remodeling in cardiac hypertrophy. *Trends in Cardiovascular Medicine*. 2003.

87. Varnava AM, Elliott PM, Sharma S, McKenna WJ, Davies MJ. Hypertrophic cardiomyopathy: the interrelation of disarray, fibrosis, and small vessel disease. *Heart*. 2000;
88. Maron BJ, Tajik AJ, Ruttenberg HD, Graham TP, Atwood GF, Victorica BE, et al. Hypertrophic cardiomyopathy in infants: Clinical features and natural history. *Circulation*. 1982;
89. Maron BJ, Casey SA, Hurrell DG, Aeppli DM. Relation of left ventricular thickness to age and gender in hypertrophic cardiomyopathy. *Am J Cardiol*. 2003;
90. Maron BJ, Casey SA, Hauser RG, Aeppli DM. Clinical course of hypertrophic cardiomyopathy with survival to advanced age. *J Am Coll Cardiol*. 2003;
91. Feiner E, Arabadjian M, Winson G, Kim B, Chaudhry F, Sherrid M V. Post-Prandial Upright Exercise Echocardiography in Hypertrophic Cardiomyopathy. *J Am Coll Cardiol*. 2013;
92. Paz R, Jortner R, Tunick PA, Sclarovsky S, Eilat B, Perez JL, et al. The Effect of the Ingestion of Ethanol on Obstruction of the Left Ventricular Outflow Tract in Hypertrophic Cardiomyopathy. *N Engl J Med*. 2002;
93. C.A. N, S. H, R.P. S, M. G, K.-H. K. Syncope in hypertrophic cardiomyopathy: Multivariate analysis of prognostic determinants. *J Am Coll Cardiol*. 1990;
94. Guttmann OP, Rahman MS, O'Mahony C, Anastasakis A, Elliott PM. Atrial fibrillation and thromboembolism in patients with hypertrophic cardiomyopathy: Systematic review. *Heart*. 2014;
95. Juana Francisca Núñez Morcillo. DEFORMACIÓN MIOCÁRDICA Y TORSIÓN VENTRICULAR EN ENFERMOS Y PORTADORES DE MIOCARDIOPATÍA HIPERTRÓFICA. Universitat de les Illes Balears; 2018.
96. Varnava A, Baboonian C, Davison F, De Cruz L, Elliott PM, Davies MJ, et al. A new mutation of the cardiac troponin T gene causing familial hypertrophic cardiomyopathy without left ventricular hypertrophy. *Heart*. 1999;
97. Rowin EJ, Maron BJ, Appelbaum E, Link MS, Gibson CM, Lesser JR, et al. Significance of False Negative Electrocardiograms in Preparticipation Screening of Athletes for Hypertrophic Cardiomyopathy. *Am J Cardiol*. 2012 Oct 1;110(7):1027–32.
98. Charron P, Forissier JF, Amara ME, Dubourg O, Desnos M, Bouhour JB, et al. Accuracy of European diagnostic criteria for familial hypertrophic cardiomyopathy in a genotyped population. *Int J Cardiol*. 2003;
99. Losi MA, Nistri S, Galderisi M, Betocchi S, Cecchi F, Olivetto I, et al. Echocardiography in patients with hypertrophic cardiomyopathy: Usefulness of old and new techniques in the diagnosis and pathophysiological assessment. *Cardiovascular Ultrasound*. 2010.
100. Klues HG, Schiffers A, Maron BJ. Phenotypic spectrum and patterns of left ventricular hypertrophy in hypertrophic cardiomyopathy: Morphologic observations and significance as assessed by two-dimensional echocardiography in 600 patients. *J Am Coll Cardiol*. 1995;
101. Barranco Ruíz, F; Blasco Morilla, J; Mérida Morales, A; Muñoz Sánchez, MA; Jareño Chaumel, A; Cozar Carrasco, J; Guerrero Pabón, R; Gil Cebrián, J; Martín Rubí, C; Rodríguez Rodríguez J. Principios de Urgencias, Emergencias y Cuidados Críticos. UniNet. 1999.
102. Nagueh SF, Appleton CP, Gillebert TC, Marino PN, Oh JK, Smiseth OA, et al. Recommendations for the evaluation of left ventricular diastolic function by echocardiography. *European Journal of Echocardiography*. 2009.
103. Klues HG, Proschan MA, Dollar AL, Spirito P, Roberts WC, Maron BJ. Echocardiographic assessment of mitral valve size in obstructive hypertrophic cardiomyopathy: Anatomic validation from mitral valve specimen. *Circulation*. 1993;
104. Ho CY, Sweitzer NK, McDonough B, Maron BJ, Casey SA, Seidman JG, et al. Assessment of diastolic function with Doppler tissue imaging to predict genotype in preclinical hypertrophic cardiomyopathy. *Circulation*. 2002;
105. Nagueh SF, Bachinski LL, Meyer D, Hill R, Zoghbi WA, Tam JW, et al. Tissue Doppler imaging consistently detects myocardial abnormalities in patients with hypertrophic cardiomyopathy and provides a novel means for an early diagnosis before and independently of hypertrophy. *Circulation*. 2001;
106. O'Hanlon R, Assomull RG, Prasad SK. Use of cardiovascular magnetic resonance for diagnosis and management in hypertrophic cardiomyopathy. *Curr Cardiol Rep*. 2007 Mar;9(1):51–6.

107. Bortot B, Athanasakis E, Brun F, Rizzotti D, Mestroni L, Sinagra G, et al. High-throughput genotyping robot-assisted method for mutation detection in patients with hypertrophic cardiomyopathy. *Diagnostic Mol Pathol*. 2011;
108. Charron P, Arad M, Arbustini E, Basso C, Bilinska Z, Elliott P, et al. Genetic counselling and testing in cardiomyopathies: A position statement of the European Society of Cardiology Working Group on Myocardial and Pericardial Diseases. *European Heart Journal*. 2010.
109. Spoladore R, Maron MS, D'Amato R, Camici PG, Olivotto I. Pharmacological treatment options for hypertrophic cardiomyopathy: high time for evidence. *European heart journal*. 2012.
110. Maron BJ, Chaitman BR, Ackerman MJ, De Luna AB, Corrado D, Crosson JE, et al. Recommendations for physical activity and recreational sports participation for young patients with genetic cardiovascular diseases. *Circulation*. 2004;
111. Sherrid M V., Barac I, McKenna WJ, Elliott PM, Dickie S, Chojnowska L, et al. Multicenter study of the efficacy and safety of disopyramide in obstructive hypertrophic cardiomyopathy. *J Am Coll Cardiol*. 2005;
112. Betocchi S, Piscione F, Losi MA, Pace L, Boccalatte M, Perrone-Filardi P, et al. Effects of diltiazem on left ventricular systolic and diastolic function in hypertrophic cardiomyopathy. *Am J Cardiol*. 1996;
113. Hang D, Nguyen A, Schaff H V. Surgical treatment for hypertrophic cardiomyopathy: a historical perspective. *ASVIDE*. 2017;
114. Schaff H V., Dearani JA, Ommen SR, Sorajja P, Nishimura RA. Expanding the indications for septal myectomy in patients with hypertrophic cardiomyopathy: Results of operation in patients with latent obstruction. *J Thorac Cardiovasc Surg*. 2012;
115. Cho YH, Quintana E, Schaff H V., Nishimura RA, Dearani JA, Abel MD, et al. Residual and recurrent gradients after septal myectomy for hypertrophic cardiomyopathy—mechanisms of obstruction and outcomes of reoperation. *J Thorac Cardiovasc Surg*. 2014 Sep;148(3):909–16.
116. Desai MY, Bhonsale A, Smedira NG, Naji P, Thamilarsan M, Lytle BW, et al. Predictors of long-term outcomes in symptomatic hypertrophic obstructive cardiomyopathy patients undergoing surgical relief of left ventricular outflow tract obstruction. *Circulation*. 2013;
117. Maron BJ, Nishimura RA. Surgical Septal Myectomy Versus Alcohol Septal Ablation. *Circulation*. 2014 Oct 28;130(18):1617–24.
118. O'Mahony C, Jichi F, Pavlou M, Monserrat L, Anastasakis A, Rapezzi C, et al. A novel clinical risk prediction model for sudden cardiac death in hypertrophic cardiomyopathy (HCM Risk-SCD). *Eur Heart J*. 2014;
119. Martín Fernández M, Rodríguez-Reguero JJ, Calvo D, De La Torre A, Fernández A, García-Castro M, et al. Rendimiento del estudio electrocardiográfico en el reconocimiento deportivo de futbolistas federados de una comunidad autónoma. *Rev Esp Cardiol*. 2008;
120. Peterson GE, De Backer T, Contreras G, Wang X, Kendrick C, Greene T, et al. Relationship of left ventricular hypertrophy and diastolic function with cardiovascular and renal outcomes in African Americans with hypertensive chronic kidney disease. *Hypertension*. 2013;
121. Sipola P, Magga J, Husso M, Jääskeläinen P, Peuhkurinen K, Kuusisto J. Cardiac MRI assessed left ventricular hypertrophy in differentiating hypertensive heart disease from hypertrophic cardiomyopathy attributable to a sarcomeric gene mutation. *Eur Radiol*. 2011;